22101634175

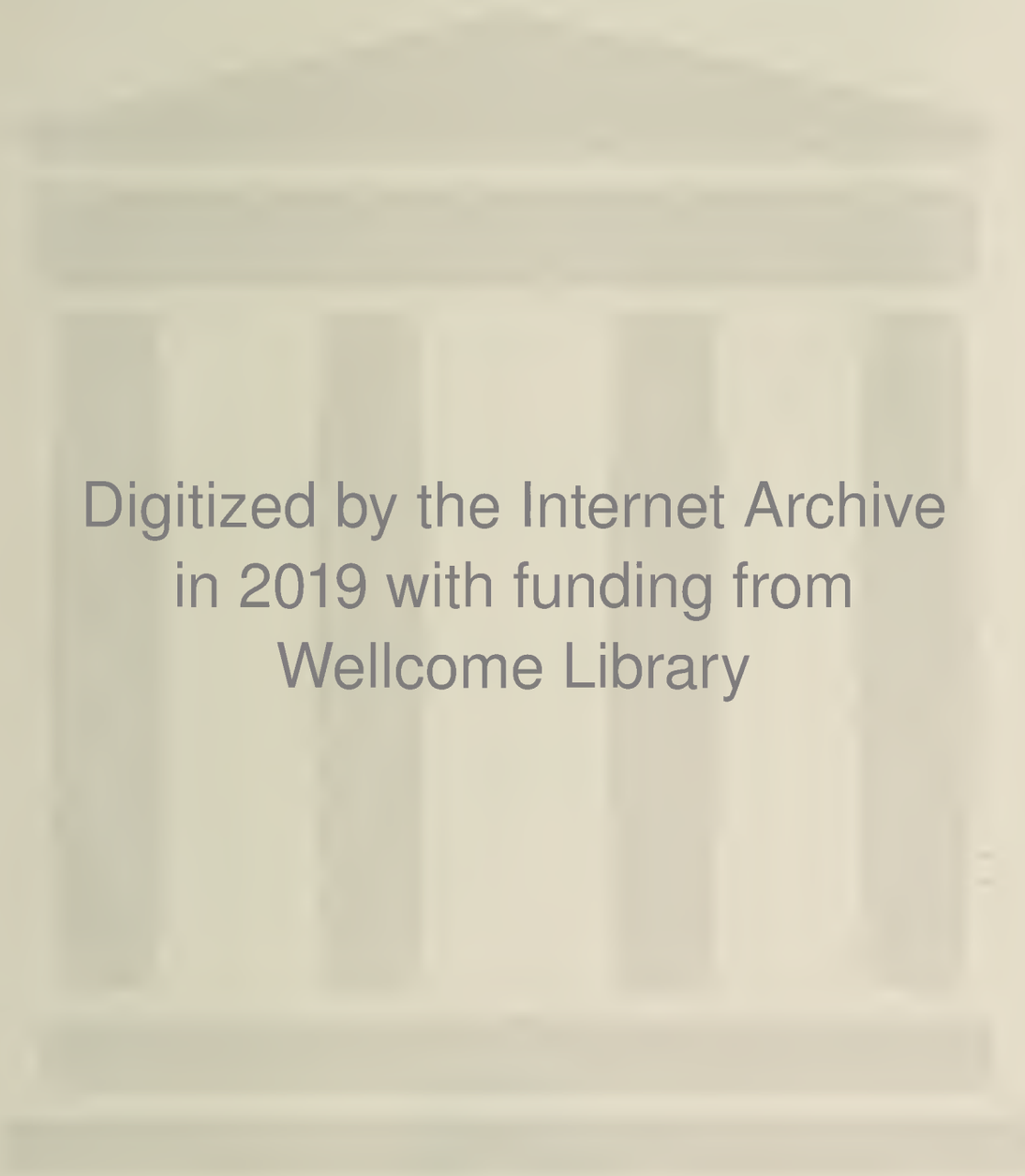

Digitized by the Internet Archive
in 2019 with funding from
Wellcome Library

https://archive.org/details/b31360725_0001

LEHRBUCH

DER

ALLGEMEINEN CHIRURGIE

ZUM

GEBRAUCHE FÜR ÄRZTE UND STUDIERENDE.

VON

DR. ERICH LEXER,
A. O. PROFESSOR AN DER UNIVERSITÄT BERLIN.

ZWEI BÄNDE.

II. BAND.

MIT 2 FARBIGEN TAFELN UND 215 ABBILDUNGEN.

STUTTGART.
VERLAG VON FERDINAND ENKE.
1905.

317555

WELLCOME INSTITUTE LIBRARY
Coll. welMOmec
Call No. WO100 1904 - L67l

Druck der Union Deutsche Verlagsgesellschaft in Stuttgart.

Inhaltsverzeichnis.

Dritter Abschnitt.

Nekrose.

		Seite
Kapitel 1.	Nekrose durch Trauma (bei unmittelbarer Einwirkung und bei Gefäßverletzung)	3
Kapitel 2.	Nekrose durch Druck, Abschnürung, Einklemmung und Torsion	6
Kapitel 3.	Nekrose durch thermische und chemische Ursachen	8
	Karbolnekrose	9
Kapitel 4.	Nekrose durch Embolie und Thrombose	10
Kapitel 5.	Nekrose infolge chronischer Gefäßerkrankungen	12
	a) Angiosklerotische Nekrose	13
	b) Diabetesbrand	15
	c) Syphilitischer Extremitätenbrand	18
	d) Zirkulationsstörung infolge Venenerweiterung	18
	Ulcus cruris varicosum	19
Kapitel 6.	Nekrose neuropathischen Ursprungs	22
	Raynaudsche Krankheit	24
	Mutterkornbrand	25
	Malum perforans pedis	25
	Multiple neurotische Hautnekrose	26

Vierter Abschnitt.

Verletzungen der Weichteile, Knochen und Gelenke und deren Behandlung.

I. Die mechanischen Verletzungen.

Kapitel 1.	Allgemeine Einteilung	28
Kapitel 2.	Die mechanischen Verletzungen der einzelnen Gewebe.	
	a) Die Verletzungen der Haut, Unterhaut und Schleimhaut . .	30
	Große Hämatome	33
	Subkutane Losreißung der Haut	33
	Traumatisches Emphysem	34
	b) Verletzungen der Faszien und Muskeln.	
	Subkutane Verletzungen	36
	Muskelbruch	36
	Muskelhämatom, Muskelzerreißung	37
	Offene Verletzungen	39
	c) Verletzungen der Sehnen.	
	Subkutane Verletzungen	40
	Sehnenzerreißungen	40
	Sehnenluxation	41
	Offene Verletzungen	42

Seite

Sehnennaht 42
Sehnenplastik, Sehnenverlagerung 46

d) Verletzungen der Sehnenscheiden und Schleimbeutel . . . 47

e) Verletzungen der peripheren Nerven.
Subkutane Verletzungen 48
Nervenerschütterung 48
Nervenquetschung 48
Nervenzerreißung 49
Nervenluxation 50
Offene Verletzungen 50
Entartung und Regeneration 51
Nervennaht 54
Nervenplastik 55
Nervenpfropfung 55

f) Verletzungen der Gefäße.
Subkutane Verletzungen größerer Blutgefäße 57
Offene Verletzungen größerer Blutgefäße 59
Nachblutungen 61
Luftembolie 61
Unterbindung 63
Gefäßnaht 63
Verletzungen der Lymphgefäße 65

g) Verletzungen der Gelenke.
Subkutane Verletzungen 66
Quetschung 66
Verstauchung 68
Gelenkmaus 70
Verrenkung 71
Offene Verletzungen 74

h) Verletzungen des Knochensystemes.
Subkutane Verletzungen der Knochen und Knorpel 76
Subperiostales Hämatom 76
Knochenmarkblutungen 77
Knochenbrüche 77
Bruchformen 78
Arten der Verschiebung 81
Kallusbildung 84
Pseudarthrose 86
Einrichten des Bruches 89
Gipsverband 90
Streckverband 92
Massage 95
Osteoklase 96
Blutige Vereinigung 96
Offene Verletzungen der Knochen und Knorpel 99

i) Verletzungen der Körperhöhlen und der verschiedenen Organe 103

k) Schußverletzungen.
Durch Handfeuerwaffen 105
Durch Artilleriegeschosse 113

II. Die chemischen Verletzungen 117

III. Die thermischen Verletzungen.

Kapitel 1. Erfrierung 119
Frostbeulen 123

Kapitel 2. Verbrennung 124
Ursachen des Verbrennungstodes 130
Röntgenverbrennung 131
Blitzschlag 131
Sonnenstich, Hitzschlag 132

Seite

IV. Allgemeine Folgen der Verletzungen.

Kapitel 1. Kollaps, Ohnmacht, Shock 134
Kapitel 2. Säuferwahnsinn 138
Kapitel 3. Fettembolie 139
Kapitel 4. Traumatischer Diabetes 141

Fünfter Abschnitt.

Chirurgisch wichtige Erkrankungen mit Ausschluß von Infektionen und Tumoren.

Kapitel 1. Erkrankungen der Haut und Schleimhaut.
a) Angeborene Verbildungen der Haut 142
b) Ekzem 142
c) Oedem der Haut und Schleimhaut 144
d) Elephantiasis 146
Rhinophyma 150

Kapitel 2. Erkrankungen der Muskeln und Sehnen.
a) Angeborene Fehler der Muskelentwicklung 151
b) Atrophie der Muskeln 152
Ischämische Muskellähmung 153
c) Verdickungen der Ganglien und Sehnen 154

Kapitel 3. Erkrankungen der Sehnenscheiden und Schleimbeutel.
Tendovaginitis crepitans 155
Hygrome 156

Kapitel 4. Erkrankungen der Blut- und Lymphgefäße.
a) Arteriosklerose, Atherosklerose 159
b) Aneurysmen 160
c) Phlebektasien 171
d) Thrombose und Embolie 175
e) Lymphangiektasien 179

Kapitel 5. Erkrankungen der peripheren Nerven.
a) Neuralgie 180
b) Neuritis 185

Kapitel 6. Erkrankungen der Gelenke.
a) Angeborene und pathologische Luxationen 187
b) Kontrakturen und Ankylose 188
Dermatogene Kontrakturen 189
Desmogene Kontrakturen 189
Myogene Kontrakturen 190
Neurogene Kontrakturen 190
Arthrogene Kontrakturen 193
Ankylose 193
Tenotomie 193
Sehnenverlängerung, -verkürzung und -verlagerung 195
c) Besondere Gelenkerkrankungen 196
α) Gelenkwassersucht 196
β) Chronischer Gelenkrheumatismus 197
γ) Arthritis deformans 200
Gelenkmäuse 203
Neuropathische Gelenkerkrankung 204
δ) Gelenkgicht 206
ε) Blutergelenk 209
d) Ganglien 211

Kapitel 7. Erkrankungen der Knochen.
a) Angeborene Fehler der Skelettentwicklung 213
b) Knochenatrophie 214

Seite
c) Knochenhypertrophie 216
d) Rhachitis 218
e) Osteomalacie 225
f) Erkrankung der Perlmutterdrechsler 227

Sechster Abschnitt.

Geschwülste.

I. Allgemeiner Teil.

Kapitel 1. Begriffsbestimmung und allgemeine Einteilung 229
Kapitel 2. Aetiologie der Geschwülste 231
Kapitel 3. Formen, Wachstum und klinische Bedeutung 236
Rezidive und Metastasen 237
Kachexie 238
Kapitel 4. Die Geschwulstdiagnose im allgemeinen 238
Schema für die Untersuchung 239
Beispiele für die Geschwulstdiagnose 243
Kapitel 5. Die Behandlung der Geschwülste im allgemeinen 246
Bestrahlungstherapie 247

II. Die einzelnen Geschwulstarten.

A. Die Tumoren der Bindegewebsreihe.

Kapitel 1. Das Fibrom 249
a) Fibrome der Haut 251
α) Weiche Warzen 251
β) Fibromata mollusca 252
γ) Lappenelephantiasis 253
δ) Harte Fibrome 255
ε) Keloide 256
b) Fibrome des subkutanen Gewebes 261
c) Fibrome der Schleimhaut 261
d) Fibrome der Faszien und Aponeurosen 262
e) Fibrome des Periostes 263
f) Fibrome der Organdrüsen 264
g) Fibrome der Nerven 264
h) Fibrome des Peritoneum 267
Kapitel 2. Das Lipom 268
Kapitel 3. Das Chondrom 276
Kapitel 4. Das Osteom 284
Kartilaginäre Exostosen 285
Bindegewebige Exostosen 287
Myositis ossificans 290
Kapitel 5. Das Angiom 292
a) Hämangiome 293
Haemangioma simplex 293
Haemangioma cavernosum 296
Rankenangiom 299
b) Lymphangiome 302
Lymphangioma simplex 302
Lymphangioma cavernosum 302
Lymphangioma cysticum 304
Kapitel 6. Das Sarkom 308
a) Sarkome des Stützgewebes 313
α) Bindegewebige Sarkome 313
β) Chondro- und Osteosarkome 319
b) Sarkome aus lymphkörperchenähnlichen Zellen 333
α) Lymphosarkome 334

Seite
β) Maligne Lymphome 336
Multiple Myelome, Chlorome 339
c) Sarkome aus Schleimgewebe, Myxome 339
d) Sarkome aus Pigmentzellen, Melanome 343
Pigmentmäler, Naevi 349

B. Die Tumoren des Muskelgewebes.

Kapitel 1. Das Leiomyom 354
Kapitel 2. Das Rhabdomyom 358

C. Die Tumoren aus Nervenbestandteilen.

Kapitel 1. Das Neurom 360
Kapitel 2. Das Gliom 361

D. Die Tumoren der Epithelreihe.

Kapitel 1. Fibroepitheliale Geschwülste 363
a) Gruppe der Papillome 364
Hauthorn 366
b) Gruppe der Adenome 369
α) Adenome der Haut 369
β) Adenome der Schleimhaut 370
γ) Adenome der Speicheldrüsen 373
δ) Adenome drüsiger Organe 373
c) Gruppe der Epithelzysten 376
α) Dermoidzysten 377
Epidermoide 380
β) Epithelzysten 381
γ) Cholesteatom 382
δ) Adamantinome 383
Follikuläre Kieferzysten 385
ε) Epithelzysten aus normalen embryonalen Anlagen . . . 386
Kapitel 2. Das Karzinom 389
a) Die Karzinome der Haut 397
α) Das flache Hautkarzinom 400
β) Das tiefgreifende Hautkarzinom 404
γ) Das papilläre Hautkarzinom 405
b) Die Karzinome der Schleimhaut 406
c) Die Karzinome drüsiger Organe 415
d) Der Verlauf der Karzinomkrankheit 417

E. Endothelgeschwülste.

Das Endotheliom 420
Lymphangioendotheliom 420
Hämangioendotheliom 422
Peritheliom 422
Psammom 424
Zylindrom 425

F. Mischgeschwülste.

Kapitel 1. Die einfachen Mischgeschwülste 427
Der Speicheldrüsen 428
Der Mamma 431
Des Urogenitalsystemes 431
Kapitel 2. Die teratoiden Tumoren 433
a) Komplizierte Dermoidzysten der Geschlechtsdrüsen 433
b) Die teratoiden Mischgeschwülste 435
Kapitel 3. Die Teratome 437

Siebenter Abschnitt.

Die Zysten (ohne die zystischen Tumoren).

	Seite
1) Exsudations- und Extravasationszysten	441
2) Erweichungszysten	442
3) Dilatations- und Retentionszysten	442
a) Von Hohlorganen	442
b) Von Drüsen	443
α) Atherome	443
β) Zysten der Schleimdrüsen	446
γ) Zysten der Speicheldrüsen	446
δ) Zysten der drüsigen Organe	447
c) Am Gefäßsysteme	448
4) Parasitäre Zysten	449
a) Echinococcus	449
b) Cysticercus cellulosae	455
Sachregister	457

Dritter Abschnitt.

Nekrose.

Die verschlechterten Ernährungsverhältnisse einer verwundeten, einer subkutan verletzten oder einer am Gefäßsysteme erkrankten Körperstelle sind für den Chirurgen nicht selten Ursache schwerer Sorge. Gelingt es der Behandlung nicht eine Besserung herbeizuführen, so ist der Tod des Gewebes die schlimmste und unabwendbare Folge. Man bezeichnet diesen Zustand als Nekrose oder wegen des verkohlten Aussehens der Teile als Brand.

Die Störung der Ernährung ist im wesentlichen gleichbedeutend mit der Störung der Blutzirkulation, da der Lymphstrom allein, wenn er überhaupt noch erhalten ist, größeren Bezirken auf die Dauer nicht genügen kann.

Eine Zirkulationsstörung folgt in Operations- und Verletzungswunden der Durchtrennung und Unterbindung von größeren Blutgefäßen, bei subkutanen Verletzungen der Zerreißung großer Stämme und dem Drucke der ins Gewebe ergossenen Blutmassen, bei krankhaften Vorgängen an den Gefäßen ihrer Verengerung oder Erweiterung. Ob die Störung des Kreislaufes zurückgeht, ohne Schaden bestehen bleibt oder zum Tode des Gewebes führt, hängt an erster Stelle von ihrem Grade ab, welcher zwischen leichter Erschwerung und vollkommener Aufhebung schwanken kann, ferner von dem plötzlichen oder allmählichen Einsetzen der Hemmung, von dem frühen oder späten Beseitigen ihrer Ursache und schließlich von dem Kollateralkreislaufe, welcher nur bei vorhandenen, ausreichenden und erweiterungsfähigen Anastomosen sich genügend rasch auszubilden vermag.

Daneben sprechen noch allgemeine und örtliche Verhältnisse mit. Denn ein schlechter Allgemeinzustand und Herzschwäche sind der Erholung des ausgeschalteten Gebietes selbst nach dem Wiederdurchgängigwerden der verlegten Wege oder nach Entwicklung der Kollateralen ebenso hinderlich als Blutergüsse, Entzündungen, Gefäßerkrankungen in dem gefährdeten Bezirke oder Stauungen infolge enger Verbände und schlechter Lagerung der betroffenen Glieder.

Auch die Art des Gewebes ist für das Zustandekommen der Nekrose nach Zirkulationsstörung von Bedeutung. Denn Knochen, Knorpel, Sehnen, Faszien ertragen eine völlige Absperrung des Kreislaufes längere Zeit als die Haut, die Muskeln und Nerven, während die Drüsenzellen der Organe und die Elemente des Zentralnervensystemes schon nach wenigen Stunden zu Grunde gehen.

In Muskeln und Nerven kommt es durch vorübergehende Ischämie von mehreren, ungefähr 5 Stunden, zu Degenerationen, welche schwere Funktionsstörungen (sogenannte ischämische Muskelkontrakturen, Lähmungen) zur Folge haben. (Siehe Abschnitt V.)

Die äußeren Zeichen einer bedrohlichen Kreislaufstörung sind bei Aufhebung oder Hemmung der arteriellen Zufuhr oder der gesamten Zirkulation eines Körperabschnittes die Erscheinungen der Ischämie, bei Erschwerung oder Absperrung des venösen Abflusses die der Stauung und Stase. Am besten erkennt man dies an einem zu plastischem Ersatze verlagerten Hautlappen, dessen Brücke zu schmal und zu dünn gebildet wurde oder durch den Verband gepreßt wird. Entweder ist er wegen Blutleere blaß und kalt und trocknet von den Rändern her, falls Entzündungen ferne bleiben, zu einer bräunlich schwarzen Kruste ein, oder er schwillt unter bald gleichmäßiger, bald fleckiger bläulicher Verfärbung mehr oder minder an; denn aus den strotzend, aber bewegungslos gefüllten Kapillaren und Gefäßen, deren Wände infolge der starken Dehnung und unter dem Einflusse der Ernährungsstörung durchlässig werden, tritt das Blut reichlich ins Gewebe über und färbt es mit seinem, beim Zerfalle der Blutkörperchen freiwerdenden Farbstoff gleichmäßig dunkelbraunrot oder schwarz. Auch das Serum, das die Epidermis in großen Blasen, den sogenannten Brandblasen, abhebt, wird dadurch rötlich. Zahlreiche Blutherde, welche noch vor Eintritt der vollständigen Infarzierung dem Lappen ein fleckiges Aussehen verleihen, entstammen geborstenen Gefäßen. Aus kleinen Einschnitten entleert sich anfangs noch das angestaute dunkle Blut; geschieht dies nicht mehr, so ist Thrombose eingetreten und das Schicksal des Lappens besiegelt. Die abgehobene Epidermis löst sich in Fetzen ab und legt das dunkelrot verfärbte Korium frei, das bald zu einer schwarzen harten Masse eintrocknet, wie schließlich der ganze Lappen, falls nicht Fäulnis hinzukommt.

Leichtere Störungen infolge von erschwertem Zufluß oder Abfluß führen erst nach jahrelangem Bestehen zur Nekrose in beschränktem Umfange. Doch äußert sich häufig die herabgesetzte Widerstandsfähigkeit der schlecht ernährten Gewebe darin, daß hartnäckige Ekzeme und Atrophie der Haut auftreten, Gelegenheitswunden keine Neigung zur Vernarbung zeigen und bakterielle Infektionen einen guten Boden finden, wie all dies in der Entstehungsgeschichte des Ulcus cruris varicosum und der arteriosklerotischen und der diabetischen Nekrose eine Rolle spielt.

Die Störung der Zirkulation ist demnach häufig die Ursache der Nekrose, aber nicht die einzige. Denn ein Gewebsbezirk kann auch unmittelbar durch eine Quetschung, durch chemische oder thermische Einflüsse vernichtet sein. Das Zellprotoplasma ist dann nicht mehr einer Nahrungsaufnahme fähig, auch wenn noch Gefäße genug erhalten sind, die Ernährung zu besorgen.

Der Gewebstod kann dem Grade der einwirkenden Schädlichkeit entsprechend rasch oder langsam und in letzterem Falle nach vorausgegangenen Degenerationen erfolgen. Der Pathologe trennt daher die unmittelbar einsetzende

Nekrose von der auf Gewebsdegenerationen (besonders in Organen) folgenden Nekrobiose.

Man unterscheidet als klinische Formen den trockenen und den feuchten Brand. Der erstere (Necrosis sicca, Mumificatio)[1]) entsteht unter dem Einflusse der Wasserverdunstung, indem zuerst die Haut an den von Epidermis entblößten Stellen, dann die tiefer gelegenen Teile eintrocknen, schrumpfen und hart und schwarz werden. Der feuchte Brand (Necrosis humida) kommt da zu stande, wo das Gewebe vor dem Absterben stark ödematös war, und vor allen Dingen dort, wo Infektionen besonders mit Fäulnisbakterien seine Verflüssigung bedingen, ein Vorgang, der bei jeder schwereren eitrigen oder putriden Entzündung in verschiedenem Maße zu beobachten ist. Nur für den feuchten stinkenden Brand ist die Bezeichnung Gangrän am Platze[2]). Dagegen empfiehlt es sich nicht, die Benennungen Gangrän und Nekrose als gleichwertige zu gebrauchen, wie das heute häufig geschieht.

An der Grenze des toten Gewebes bildet sich ebenso wie in jeder offenen Wunde, in der Umgebung von Fremdkörpern und von Entzündungsherden Granulationsgewebe als Abschluß reaktiv entzündlicher Vorgänge (Bd I, S. 35 und 127). Unter seinem Einflusse oder vielmehr infolge der von den ausgewanderten Leukozyten gelieferten Fermente löst sich allmählich der Zusammenhang zwischen dem gesunden und dem toten Gewebe. Die Grenzzone bekommt durch diese Demarkation immer schärfere Gestalt; denn das nekrotische Gewebe setzt sich schließlich durch einen schmalen, mit eiterähnlicher Flüssigkeit gefüllten Graben gegen den etwas erhabenen Granulationswall ab, welchen das gesunde Gewebe aufgeworfen hat.

Die völlige Losstoßung eines nekrotischen Abschnittes oder Sequesters kann erst dann erfolgen, wenn die Granulationsschicht überall, in der Umgebung und in der Tiefe, die Verbindungen aufgelöst hat. Daß dazu je nach der Größe des toten Bezirkes und der Art des Gewebes eine verschieden lange Zeit vergeht (z. B. 1—2 Wochen bei Hautnekrosen, 2—3 Monate bei Knochennekrosen), ist leicht zu verstehen.

Kapitel 1.

Die Nekrose durch Trauma (bei unmittelbarer Einwirkung und bei Gefäßverletzung).

Erstens muß ein völlig aus dem Zusammenhange losgetrenntes Gewebsstück der Nekrose anheimfallen, wenn es nicht günstige Bedingungen zum Wiederanheilen in der Wunde findet. Diese sind jedoch nach Traumen wegen Schädigung der Wundflächen durch Quetschung, durch Blutergüsse und durch bakterielle Infektion selten gegeben. Nur bei Transplantationen glückt die Anheilung, da hierbei alle störenden Verhältnisse ausgeschaltet werden (Bd. I, S. 41).

[1]) Mumiae aegypticae instar. Morgagni.
[2]) Siehe Gangrän bei putrider Infektion, Bd. I, Abschn. II, S. 265.

Zweitens sind stumpfe Gewalten sehr häufig Ursache der Nekrose des betroffenen Gewebsbezirkes. Das Gewebe geht umso eher zu Grunde, als auch die gequetschten Gefäße rasch durch Thrombose unwegsam werden. Auf diese Weise können schwere Maschinenverletzungen, da sie mit ausgedehnten Zertrümmerungen der Gewebe und Zerreißungen großer Gefäße einhergehen, zur Nekrose ganzer Extremitäten führen. Am häufigsten sieht man gequetschte oder durch stumpfe Gewalt von der Unterlage losgelöste Haut nekrotisch werden.

Drittens folgt der Verletzung, der Ruptur, beziehungsweise der aus diesen oder aus anderen Gründen (bei verwachsenem bösartigen Tumor oder Aneurysma) notwendigen Unterbindungen der Hauptgefäße eines Organes oder Gliedes die Nekrose des abhängigen Gebietes, wenn Anastomosen fehlen oder die Ausbildung des Kollateralkreislaufes wegen allgemeiner Schwäche, Arterienerkrankungen oder wegen großer, die Gefäße zusammenpressender Blutergüsse ausbleibt.

Am schnellsten gehen die Organe zu Grunde, deren Gefäße (die Arterien oder die sämtlichen Venen) verletzt oder unterbunden worden sind. Bekannt ist die häufige Nekrose des Hodens, dessen Arteria spermatica bei der Operation eines Leistenbruches oder einer Varikozele verletzt wurde. Ähnlich verhält es sich bei den Nieren, bei der Milz und bei Darmschlingen. Im Gehirn führt schon die Unterbindung der einen Carotis interna in etwa 40 % der Fälle zur herdförmigen Degeneration oder Nekrose.

Die Extremitäten verhalten sich nach Verletzungen beziehungsweise Unterbindungen ihrer Hauptgefäße sehr verschieden.

Begreiflicherweise ergeben Zusammenstellungen aus der vorantiseptischen Zeit schlechtere Verhältniszahlen als spätere, da Wundinfektionen aller Art das gefährdete Gebiet rasch zum Zerfalle bringen.

Während die Unterbindung der Vena femoralis communis nur in etwa 1—2 % zur Nekrose führt (Fränkel, Franz), ist dies Ereignis bei der Ligatur der Arteria femoralis in 20 % zu fürchten (Raabe) und bei gleichzeitiger Durchtrennung der Arterie und Vene in etwa 50—60 % (v. Bergmann, Ziegler). Nach Unterbindung der Arteria poplitea kommt es in der Hälfte der Fälle zur Nekrose, nach gleichzeitiger Ligatur der Arterie und Vene stets (Bergmann, Janssen).

Günstiger liegen die Verhältnisse an den oberen Extremitäten. Die Unterbindung der Arteria subclavia hat nur etwa in 2 % den Tod der Extremität zur Folge (v. Bergmann), und selbst die gleichzeitige Ligatur der Arterie und Vene wird meist durch günstigen Kollateralkreislauf ihrer Gefahr beraubt. Die Unterbindung der Arteria axillaris führte in 6 %, die der brachialis in 18 % zur Nekrose (vergl. Höpfner).

Es bleibt demnach eine Extremität nach Ausschaltung ihrer Arterie oder Vene oder selbst beider in vielen Fällen erhalten mit alleiniger Ausnahme des Unterschenkels bei gleichzeitiger Unterbindung der Arterie und Vene. Beim Ausgange in Nekrose ist die unter günstigen Verhältnissen mögliche Entwicklung des Kollateralkreislaufes durch irgend eine Ursache gestört. In dieser Beziehung sind neben dem allgemeinen Zustande und der Herzkraft noch wichtig: der Blutverlust bei der Verletzung oder Operation, die Blutzusammensetzung (Anämie, Diabetes, Infektionskrankheiten), Arteriosklerose, Phleb-

ektasien, Thrombose, Entzündungen und die Erschwerung des Kreislaufes durch Blutergüsse unter den unnachgiebigen Faszien, durch enge Verbände oder durch herabhängende Lage des Gliedes.

Die klinischen Erscheinungen beginnen an den Extremitäten mit dem Bilde der Ischämie oder der venösen Hyperämie. Das Glied ist, soweit die Störung reicht, blaß, kalt und pulslos oder stark ödematös mit blaß und rötlich marmorierter oder dunkelblau verfärbter und von großen Brandblasen bedeckter Haut. Am stärksten sind die peripherstenTeile betroffen. Dazu kommen nach anfänglichen Parästhesien und dumpfen Schmerzen vollständige Gefühllosigkeit und Bewegungsunfähigkeit durch sensible und motorische Lähmungen. (Der ischämische Muskel verliert schon nach 5 Stunden seine elektrische Erregbarkeit.) Auch nach vollständigem Erlöschen der Empfindung bestehen heftige Schmerzen fort, welche von der Brandgrenze der Nerven peripherwärts

Fig. 1.

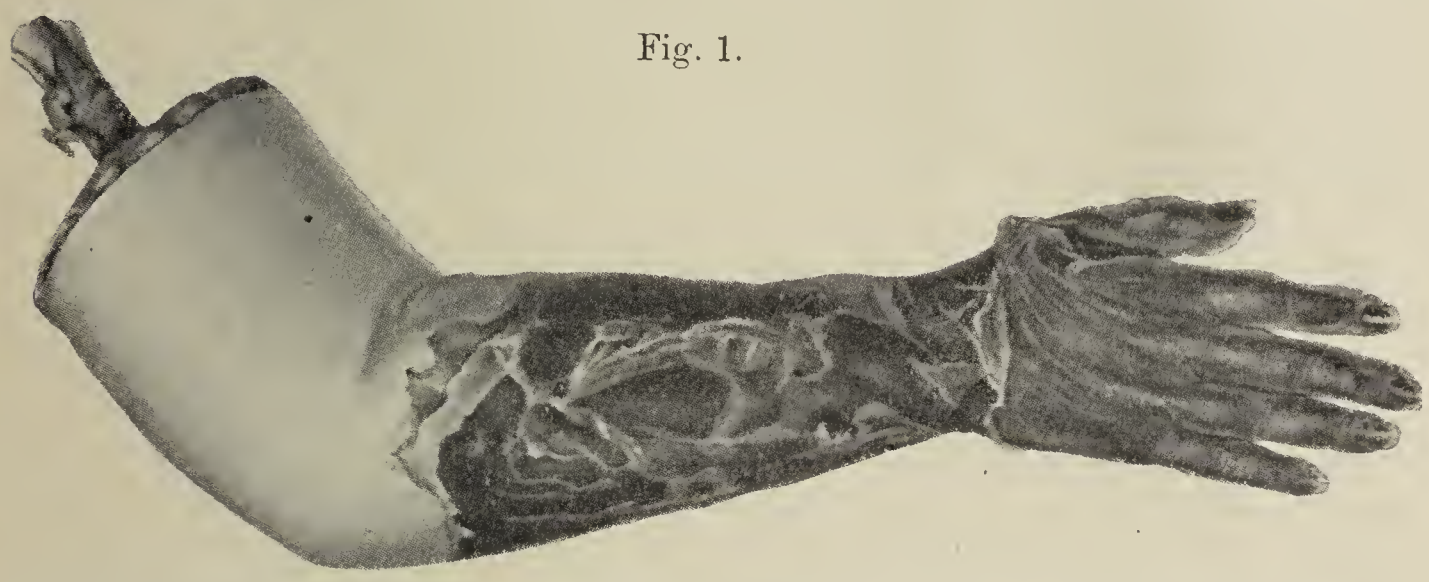

Nekrose des Armes nach Zerreißung der wegen Sklerose brüchigen Arteria axillaris bei Einrenkung einer veralteten Schulterluxation, 69jährige Frau, 4 Wochen nach der sofortigen Unterbindung der Arterie.

ins tote Gebiet lokalisiert werden. Motorische Lähmungen machen sich erst dann geltend, wenn die Muskelbäuche zu Grunde gegangen sind. Meist entwickeln sich schon am 2. Tage zuerst an den Fingern und Zehen die Zeichen der trockenen oder feuchten Nekrose oder der Gangrän; sie erstrecken sich bei dem Versagen der Kollateralen schon in wenigen Tagen auf das ganze ausgeschaltete Gebiet, in günstigen Fällen bleiben sie auf die Spitzen der Finger und Zehen oder auf einzelne Hautstellen an Hand oder Fuß beschränkt, welche nach Abstoßung der nekrotischen Teile durch Vernarbung heilen. Am raschesten vollzieht sich das Absterben des Gewebes, wenn es von Verletzungswunden aus schwer infiziert worden war. Nicht selten wird auch später nach eingetretener Abgrenzung der Demarkationsgraben zur Quelle von Phlegmonen und Lymphangitis.

An den Organen sind die Erscheinungen der Nekrose schon deshalb sehr verschieden, da die sofort einsetzenden Störungen der Funktion fast überall im Vordergrunde stehen. Am Hoden bietet die oberflächliche Lage andere Symptome, da es zum entzündlichen Ödem der Hodensackhaut und zu blutig-serösen Ergüssen ins Cavum vaginale kommt.

Die Behandlung der auf dem Wege des Traumas mittelbar oder unmittelbar entstandenen Nekrose hat vor allen Dingen durch häufiges Reinigen und Desinfizieren der Umgebung und durch aseptische trockene Verbände den Übergang in Gangrän durch Ansiedlung von Fäulnisbakterien zu verhüten. Nur bei oberflächlichen trockenen Hautnekrosen sind ohne Gefahr täglich zu wechselnde feuchte Verbände (mit essigsaurer Tonerde, Borsäure ohne abschließenden Gummistoff) zu verwenden, welche die Abgrenzung und die Loslösung des Gewebssequesters durch Anregung der Granulationsbildung wesentlich beschleunigen.

Organe, die dem Tode verfallen sind (Milz, Darm, Nieren, Hoden), entfernt man so früh als möglich, um gefährlichen Entzündungen in ihrer Umgebung (Peritonitis, Skrotalphlegmone) vorzubeugen.

Bei der Extremitätennekrose wartet man mit der Entfernung so lange bis die Brandgrenze einigermaßen deutlich ist, um einerseits nicht unnötig hoch, anderseits nicht in dem der Nekrose noch verfallenen Gebiete zu amputieren. Sobald aber Gangrän eintritt oder Lymphangitis, Phlegmonen und Fieber die faulige Zersetzung begleiten, ist mit der hohen Amputation möglichst weit von dem Brandherde entfernt nicht zu zögern, um den Kranken vor der drohenden putriden Allgemeininfektion zu retten.

Dem Eintreten der Nekrose muß man an den Extremitäten, deren Hauptgefäße unterbunden sind, durch Verbesserung der Zirkulation möglichst rasch entgegenwirken. Dazu sind lockere Verbände, weiche Unterlagen zur Vermeidung von Druck, Stichelung hyperämischer Hautstellen und Spaltung der von großen Blutergüssen durchsetzten Weichteile bis auf die Gefäße, um sie von dem auf ihnen lastenden Drucke zu befreien, notwendig. Wo Stauung herrscht (nach Unterbindung der Vene oder der Vene und der Arterie), wird die Gefahr der Nekrose durch sofortiges Hochlagern bis zur vertikalen Suspension (v. Bergmann) beseitigt, da hierdurch das venöse Blut zum Abflusse kommt.

Kapitel 2.

Nekrose durch Druck, Abschnürung, Einklemmung und Torsion.

Hierbei ist die Zirkulation durch Zusammenpressen der Gefäße vollkommen oder unvollkommen aufgehoben.

Die **Drucknekrose (Dekubitus)** entsteht am häufigsten bei elenden und mageren Kranken an Körperstellen, an denen Vorsprünge des Knochengerüstes entweder bei der Lage im Bett, besonders am Kreuzbein, über den Wirbeldornfortsätzen, über der Spina scapulae und an den Fersen oder in schlecht gepolsterten Verbänden am Außenrande des Fußes über der Basis des 5. Metatarsus, an den Fersen, den Knöcheln, an der Achillessehne, an der Tibiakante, an der Kniescheibe, über dem Trochanter major, an der Spitze der Darmbeinschaufel oder am Kinne stetigen Druck erleiden, seltener auch an Hautstellen, welche sich gegenseitig berühren, wie in der Leistenbeuge, zwischen Hodensack oder Schamlippen und Oberschenkel.

Die anfangs vorhandenen Schmerzen mildern sich bald, falls sie nicht von auftretenden Entzündungen unterhalten werden. Die bläulich verfärbte Druckstelle wird gefühllos und trocknet unter Abgrenzung zu einem harten schwarzen Schorf ein, welcher sich nur sehr langsam durch Granulationen von der Unterlage löst. Das entstandene Druckgeschwür ist in der Regel wegen des schlechten Allgemeinzustandes, und da es oft neuem Drucke ausgesetzt wird, äußerst hartnäckig. Meist kommt es, namentlich am Kreuzbein wegen Verunreinigung mit Kot und Urin zu Infektionen, welche einen rascheren Zerfall der brandigen Stelle und eine oft sehr weit und tief gehende, schmerzhafte, eitrige oder jauchige Unterwühlung der Haut mit Gangrän der Faszie und der Knochenoberfläche besorgen. Erysipele, Phlegmonen, schwere Allgemeininfektionen, welche auch mit Metastasen durch verschleppte Gerinnsel aus den thrombosierten Venen des Gangränherdes einhergehen, rauben dem Schwerkranken häufig den letzten Rest seiner Lebenskraft.

Die Behandlung des Druckbrandes muß an erster Stelle die Ursache beseitigen, was sich leichter an drückenden Verbänden durch Ausschneiden der betreffenden Stelle als bei dem Kreuzbeindekubitus Schwerkranker durchführen läßt. Hier hilft man sich durch weiche häufig zu wechselnde Unterlagen, durch Wasserkissen und Gummikränze. Zweitens ist die Umgebung der Druckstelle täglich mit Alkohol abzureiben und sie selbst trocken zu verbinden. Feuchte Verbände mazerieren die Haut in der Nachbarschaft und verschleppen das Sekret, so daß leicht pustulöse Ekzeme entstehen. Salbenlappen mit 10 %iger Zinkvaseline, welche man täglich erneuert, nehmen den brennenden Schmerz und sind der Granulationsbildung und Vernarbung günstig. Für den beginnenden Druckbrand genügt auch das Aufkleben kleiner Stückchen von Zinkpflaster.

Die Verhütung der Drucknekrosen ist eines der wichtigsten Kapitel der Krankenpflege; namentlich bei operierten Kranken, bei denen ein Lagewechsel unmöglich ist, bildet das häufige Unterschieben reiner Unterlagen und das Glattziehen aller Falten des Hemdes oder Betttuches die stetige Sorge des Pflegenden. Magere Kranke legt man gerne auf Gummikissen, die mit Wasser gefüllt sind.

Beim Anlegen von Gipsverbänden hat der Anfänger zu lernen, alle vorspringenden Knochenteile und Sehnen mit besonderen Watteschichten gut zu polstern.

Durch **Abschnürung** kommt eine Nekrose an den Extremitäten zu stande, wenn ein Verband schnürende Touren enthält, oder wenn das Abnehmen einer zur künstlichen Blutleere angelegten Esmarchschen Binde vergessen wurde. Die letztere kann schon in 2½ Stunden Nekrose durch Ischämie verursachen, umsomehr, wenn der Fehler erst am nächsten Tage entdeckt wird. Von Verbänden sind die mit Gipsbinden angefertigten am gefährlichsten, besonders wenn noch Blutergüsse oder Arteriosklerose die Zirkulation erschweren, wobei sich die Nekrose meist aus hochgradiger Stauung entwickelt und die Schnürstelle, der sogenannte Schnürring, dem Druckbrande zum Opfer fällt. Es gilt daher für alle Verbände an den Gliedern, an erster Stelle für die Gipsverbände, die alte Regel, Finger und Zehen frei zu lassen und sowohl

nach Vollendung des Verbandes als am nächsten Tage zu betrachten. Sind sie blaß oder bläulich, geschwollen, gefühllos und bewegungslos, so muß der Verband stets sofort abgenommen und mit großer Vorsicht erneuert werden.

Ein häufig gemachter Fehler ist das Anlegen engschließender Verbände über unreinen Wunden oder bei Phlegmonen. Die entzündliche Schwellung kann in kurzer Zeit zur Zirkulationsstörung und diese zur Nekrose führen.

Schon oft trug der Kranke, welcher das angsterweckende Fortschreiten lymphangitischer Streifen durch Abschnüren des Oberarmes mit einem Riemen aufhalten wollte, eine Nekrose an den Fingern davon. Die Umschnürung des Penis zum Zwecke der Erektion, wie man sie oft mit Hilfe eines Gummischlauches oder Eheringes ausgeführt sieht, wirkt ebenso gefährlich wie der Zustand der Paraphimose, bei welcher die zu enge, hinter die Eichel gedrängte Vorhaut die Schnürung bewirkt. In der Regel folgt schon nach 24 Stunden der hochgradigen Stauung eine tief bis in die Corpora cavernosa hineinreichende Gangrän, welche von dem Schnürringe ihren Ausgang nimmt.

Bei Neugeborenen hat man eine Nekrose des Armes nach schweren Geburten eintreten sehen, bei welchen der vorgefallene Arm längere Zeit durch den Kopf im Beckeneingange gepreßt worden war (Fritz Müller).

Die **Einklemmung einer Darmschlinge** in der Bruchpforte kann schon in kürzester Frist eine so starke Zirkulationsstörung hervorrufen, daß die Darmwand gegen die auf ihrer Schleimhaut nistenden Bakterien ohnmächtig wird und der akuten Gangrän verfällt. Sie beginnt dort, wo die Schnürfurche die schwerste Schädigung anzeigt.

Kotphlegmonen, die vom Bruchsacke ausgehen, oder jauchige Peritonitis, sind die Folgen, welche nur durch rechtzeitige Hernienoperation mit Resektion der brandigen Schlinge abgewendet werden können.

Auch die **Torsion** des Darmes, die Drehung (Volvulus) von Dünndarmschlingen oder der Flexura sigmoidea des Dickdarmes, seltener auch des Magens bewirkt Verschluß der Gefäße und Gangrän. In ähnlicher Weise können sich gestielte Tumoren durch Achsendrehung ihrer Ernährung berauben, wie dies besonders bei Ovarialtumoren und gestielten Uterusmyomen vorkommt. Auch der von seinen Tumoren ungleich belastete Uterus kann solch gefährliche Drehungen ausführen, ebenso wie der Hoden, welchem ein abnormes, dem Darmmesenterium ähnliches Mesorchium eine derartige Beweglichkeit gestattet.

Die Erscheinungen sind bei rascher Drehung stets schwer und stürmisch, am Darme die des Ileus. Die Gefahr des vollkommenen Brandes mit nachfolgender Peritonitis ist nur durch unverweilte Eingriffe und Entfernung der der Nekrose verfallenen Teile möglich.

Kapitel 3.

Nekrose durch thermische und chemische Ursachen.

Große Hitze- und Kältegrade (+ 63 und — 16) können selbst widerstandsfähiges Gewebe in kürzester Zeit, geringere Grade nach

längerer Einwirkung vernichten. Kommt die Nekrose nicht unmittelbar zu stande, so wird sie durch Störung der Zirkulation mit Thrombenbildung herbeigeführt (s. Verbrennung und Erfrierung).

Auch der schädlichen Wirkung der Röntgen- und der Radiumstrahlen ist hier zu gedenken. Hartnäckige Geschwüre entstehen durch den nekrotischen Zerfall der Hautbezirke, welche zu nahe und zu lange der Bestrahlung ausgesetzt waren. Erst ganz allmählich bilden sich gute und vernarbende Granulationen, was nach Mühsam in Gefäßveränderungen (Endarteriitis obliterans) begründet ist.

Die chemischen Schädlichkeiten, welche Nekrose zur Folge haben können, sind mannigfaltig.

Alle als Aetzmittel gebrauchten Stoffe, vor allem Säuren und Alkalien, zerstören das Gewebe, indem sie die Lebensfähigkeit der Zellen durch Wasserentziehung oder Verbindung mit dem Zellprotoplasma oder durch Störung des Kreislaufes aufheben. Auch in Verdünnungen können chemische Stoffe, wie man sie als desinfizierende Mittel verwendet, gefährlich werden, besonders da, wo die schützende Epidermis fehlt oder rasch zerstört wird, wo entzündliche Hyperämie mit drohender Stase vorliegt oder die Widerstandsfähigkeit der Gewebe durch allgemeine Anämie und Schwäche gering ist.

Schon die Verwendung von Karbolsäure im Listerschen Verbande hatte bald zu der Erfahrung geführt, daß abgesehen von der Karbolintoxikation, auch örtlich in der Wunde und auf der Haut schwere Störungen mit Ausgang in Nekrose hervorgerufen werden. Trotzdem heute die Karbolsäure aus dem Rüstzeuge des Chirurgen verschwunden ist, hat sich ihr Ruf als keimtötendes Mittel beim Laien erhalten. Nicht selten ist daher namentlich bei Wunden an den Fingern und Zehen das Anlegen feuchter Karbolverbände und ihre traurige Folge, die Karbolnekrose, welche schon nach 24stündiger Einwirkung einer 1 %igen Lösung eintreten kann (Bd. I, S. 26).

Ihre Entstehung legten die Untersuchungen von Lévai, Honsell und Rosenberger klar, welche zeigten, daß nicht eine spezifische Wirkung, sondern eine Schädigung der Zirkulation, ähnlich wie nach Einwirkung anderer verdünnter chemischer Stoffe, die Hauptursache bildet. Hat die Karbolsäure den oberflächlichen Epithellagen und Gewebsschichten Wasser entzogen, so gelangt sie zwischen den geschrumpften Zellen hindurch zu den Gefäßen, welche sich nach kurzdauernder Verengerung erweitern. Die Folge ist eine Verlangsamung und Stockung der Blutbewegung und eine Ansammlung von Transsudat in den subkutanen Gewebsmaschen, wodurch einerseits die Ernährung gestört, anderseits durch Aufhebung der Resorption die Anhäufung des Giftes im Gewebe nicht verhindert wird. Gefäßthrombose ist nicht, wie Frankenburger glaubte, die letzte Ursache der Nekrose, sondern ihre Folge. Nach Rosenberger wird sogar die Blutgerinnung durch die Karbolsäure verzögert.

Aehnlich, aber weniger rasch und tief können Lysol- und Alkoholverbände wirken (s. Bd. I, S. 25). Die letzteren sind im stande, besonders wenn die Verdunstung durch Gummistoff verhindert wurde, bei akuten Entzündungen wie Panaritien und Karbunkeln das ganze hyperämische Gebiet in einen trockenen schwarzen Schorf zu verwandeln.

Auch normale Sekrete und Exkrete haben eine ätzende Wirkung, wenn sie mit freiliegendem, nicht durch Epithel geschütztem

Gewebe in Berührung kommen. Bisweilen sieht man die Wirkung des Magensaftes, welcher ja auch bei der Entstehung des Ulcus ventriculi an der Stelle einer thrombotischen Zirkulationsstörung oder Verletzung der Schleimhaut eine gewisse Rolle spielt, bei schlecht schließenden Magenfisteln zuerst in Gestalt von Ekzem, nach der Zerstörung der Epidermis in Form langsam fressender Geschwüre in der nächsten Umgebung auftreten.

Der Austritt von Pankreassaft nach Verletzung oder Entzündung des Organes hat im Fettgewebe des Netzes, des Mesenterium und der hinteren Bauchwand kleine umschriebene Nekrosen zur Folge, wodurch nach Zerfall des Fettes und Auftreten fettsaurer Kalksalze massenhaft erbsengroße gelbweiße Flecken zu stande kommen.

Die Wirkung des Urines, der sich ins Gewebe ergoß, äußert sich durch ausgedehnte Nekrose, welche sich bei begleitender bakterieller Infektion in der Regel zur putriden Phlegmone steigert (Bd. I, S. 264).

In ähnlicher Weise sind die im Kote enthaltenen Gifte beim Ausfließen des Darminhaltes neben Bakterien tätig.

Schließlich sind bei allen bakteriellen Entzündungen die Toxine an erster Stelle für den Untergang des Gewebes verantwortlich. Das durch sie geschädigte oder abgetötete Gewebe verfällt bei raschem Fortschreiten der Entzündung der Nekrose oder Gangrän, bei langsamerem Verlaufe wird es durch die Wirkung der Leukozyten verflüssigt (Eiterbildung). An dem Tode des Gewebes wirkt außerdem noch die Störung der Zirkulation mit, welche in dem entzündeten Gebiete schließlich durch Thrombose sämtlicher Gefäße eine vollständige wird.

Kapitel 4.

Nekrose durch Embolie und Thrombose[1]).

Embolie und Thrombose als Ursache eines Brandes gehören eng zusammen (s. Abschn. 5, Kap. 4).

Während am Venensysteme nur eine die sämtlichen Venen eines Gliedes betreffende Thrombose eine schwere zur Nekrose führende Zirkulationsstörung verursachen kann und infolgedessen selten vorkommt, liegen in den arteriellen Bahnen die beiden Möglichkeiten des Verschlusses vor.

Der **Embolus**, der gerne an einer Teilungsstelle einer Arterie, z. B. in der Poplitea oder in der Aorta am Anfange der Iliacae stecken bleibt, stammt innerhalb des großen Kreislaufes von einem weiter zentral gelegenen Abschnitte des Arteriensystemes oder aus dem linken Herzen, nur ausnahmsweise bei offenem Foramen ovale aus dem rechten. Sklerose und Syphilis der Arterien, Arteriitis purulenta bei örtlichen und allgemeinen Infektionen, Aneurysmen und gequetschte Stellen der Gefäßwand bilden den Boden wandständiger oder aus kleineren in größere Gefäße wachsender Thromben,

[1]) Der nicht durch eine äußere Ursache entstehende Brand wird auch als spontaner bezeichnet, doch ist es besser die innere Ursache, falls sie bekannt ist, in der Benennung zum Ausdruck zu bringen.

welche durch Abbröckeln oder völliges Losreißen zu Embolis werden. Am Herzen ist die Endokarditis im Gefolge von Infektionskrankheiten, von denen der Typhus abdominalis, ferner Variola und Scharlach, pyogene Allgemeininfektionen die wichtigsten sind, die Quelle der Embolie.

Von den Arterien des großen Kreislaufes sind von Embolien mit nachfolgender Nekrose oder Gangrän am häufigsten die der Extremitäten und des Darmes betroffen.

Die Embolie der Mesenterialgefäße, welche unter heftigen kolikartigen Schmerzen die Erscheinungen des Ileus wegen Lähmung des gestörten Darmabschnittes auslöst und bald durch starke Blutungen aus der hämorrhagisch infarzierten Darmwand, bald durch deren Gangrän mit darauffolgender Peritonitis zum Tode führt, wird häufig mit einer inneren Einklemmung oder einem Volvulus verwechselt.

An den Extremitäten dagegen, von denen die Beine (Art. poplitea, femoralis, iliaca) häufiger als die Arme befallen werden, sind die Erscheinungen deutlich. Sie beginnen ganz plötzlich mit heftigen und anhaltenden Schmerzen in dem betreffenden Gliede, an dessen Haut Kälte und Blässe oder zyanotische Marmorierung auffallen. Wie bei der Nekrose nach Unterbindung der Hauptarterie stellen sich schon nach wenigen Stunden motorische und sensible Lähmungen ein, neben denen wegen falscher Lokalisation die heftigsten Schmerzen in dem absterbenden Bezirke bestehen. Die Arterien sind unterhalb der verstopften Stelle pulslos, an dieser selbst hart und auf Druck stark empfindlich.

Der weitere Verlauf ist verschieden. Ist der Verschluß ein vollständiger, so hängt das Schicksal des Gliedes von dem Kollateralkreislaufe ab. Seiner raschen und genügenden Entwicklung stellen sich jedoch sehr häufig Herzschwäche, allgemeine Arterienerkrankungen und Arterienthrombose, welche sich vom Embolus in der Richtung nach dem Herzen fortsetzt, und schwere Entzündungen entgegen, die ein bakterienhaltender Embolus entfacht. Im günstigsten Falle entwickelt sich langdauerndes Oedem mit rötlicher Verfärbung der Haut wegen Füllung der feinen Venen und der Kapillaren, während sich die Lähmungserscheinungen langsam zurückbilden. Andernfalls beginnt wie bei der traumatischen Unterbrechung der Arterien die Nekrose am Ende des Gliedes und schreitet verschieden weit in den nächsten Tagen fort, bis es zur Abgrenzung kommt.

War der embolische Verschluß von Anfang an kein vollständiger, wurde er es erst durch Anlagerung von Gerinnseln, so ist das Bild insofern anders, als der stärkere Blutgehalt der Haut von vorneherein ein bläulichrötliches Aussehen verleiht, und Brandblasen, Ekchymosen und starkes Oedem auftreten.

Die Mumifikation beschränkt sich meist auf die Finger und Zehen; in den Weichteilen nahe der Brandgrenze kommt es oft trotz des Schutzes aseptischer Verbände zu Gangrän, durch welche dem Kranken vor allem die schweren Gefahren der putriden Thrombophlebitis und der Allgemeininfektion drohen.

In seltenen Fällen tritt die embolische Nekrose zugleich an beiden Beinen auf, wenn der embolische Pfropf an der Abgangsstelle der Iliacae hängen blieb, beide

verstopfte oder sich trennte und beiderseits weiter in die Femorales oder Popliteae verschleppt wurde. Goedecke beschrieb sogar einen Fall von embolischer Gangrän der vier Extremitäten nach eitriger Peritonitis mit Exitus.

Daß die Aussichten des embolischen Gliederbrandes sehr ernste sind, liegt weniger in den durch rasche Eingriffe zu beseitigenden Gefahren der Gangrän als in der Grundkrankheit, welche bald für sich allein, bald durch Aussendung weiterer Emboli in lebenswichtige Organe den Tod verschuldet.

Die **Arterienthrombose** wird zur Ursache des Extremitätenbrandes, wenn eine größere Arterie an der Stelle eines Aneurysmas, einer Quetschung mit Zerreißung der inneren Häute, einer drückenden Geschwulst oder einer akuten oder chronischen Arteriitis von den sich niederschlagenden Gerinnseln vollkommen verstopft wird. Eine veranlassende akute Arterienentzündung tritt am häufigsten im Gefolge von Typhus, seltener bei pyogener Allgemeininfektion und anderen Infektionskrankheiten und zwar infolge von Bakterienablagerung in den Vasa vasorum auf. Von Bedeutung ist auch die Mithilfe von Herzschwäche (marantische Thrombose).

Die Erscheinungen sind nicht so stürmisch wie bei der embolischen Nekrose. Das langsame Einsetzen der Störung mildert sie und befördert die Ausbildung des Kollateralkreislaufes, falls die anastomosierenden Gefäße nicht an der allgemeinen Arterienerkrankung beteiligt sind. Der Blutgehalt der Glieder ist nie so gering, daß wie bei embolischem Verschlusse das Bild der Ischämie auftreten könnte.

Die Gefahren liegen auch hier zum größten Teil in der Grundkrankheit.

Die Entscheidung, ob eine Arterienthrombose oder ein unvollständiger Embolus mit folgender Thrombose den Verschluß bildete, kann klinisch unmöglich, anatomisch sehr schwer sein. Gegenüber der Nekrose infolge von chronischen Gefäßerkrankungen ist das verhältnismäßig rasche Auftreten ein wichtiges Merkmal.

Für die Behandlung des embolischen und des thrombotischen Brandes gelten dieselben Regeln wie für den traumatischen nach Unterbindung der Hauptgefäße entstandenen. Da nach Abnahme des Gliedes innerhalb des absterbenden Bezirkes eine Nekrose des Stumpfes auftritt, so wartet man vor dem Eingriffe gerne die Abgrenzung ab. Doch nötigen stets der schwere Verlauf der Hauptkrankheit oder die Folgen der eingetretenen fauligen Zersetzung zur sofortigen hohen Amputation.

Kapitel 5.

Nekrose infolge chronischer Gefäßerkrankungen.

Sowohl durch krankhafte Erweiterung oder Verengerung der Arterien oder der Venen können schwere Zirkulationsstörungen eintreten, welche sich bis zur Nekrose an den äußersten Gliedabschnitten steigern.

Aneurysmen, auch arteriovenöse, führen ohne Mithilfe von Thrombose oder Embolie nur selten zum Brande, wenn sich auch die herabgesetzte Ernährung in nervösen Erscheinungen und in der Neigung zu Ekzemen kundgibt. Häufig finden sich Mumifikationen an den Fingern beim Haemangioma racemosum des Vorderarmes.

Die häufigste Ursache bildet die Verengerung der Arterien, sei es ausgedehnter Gefäßbezirke, oder größerer Stämme infolge von Wucherungen der Intima, welche durch Begünstigung der Thrombenbildung zur völligen Obliteration führen und durch Arteriosklerose oder Endarteriitis syphilitica bedingt sind. An erstere schließt sich als besondere Form die bei Diabetes auftretende Nekrose an.

a) Die **arterio-** oder **angiosklerotische Nekrose** nennt man Altersbrand oder senile Nekrose, wenn sie bei alten Leuten, präsenile, wenn sie im jugendlichen oder mittleren Lebensalter vorkommt.

Sie befällt vorzugsweise bei Männern die äußersten Teile der Glieder und zwar am häufigsten die des Fußes, seltener der Hand, oft nacheinander auf beiden Seiten, und tritt niemals plötzlich, sondern allmählich auf, nachdem meist lange Jahre die Vorboten als Gefühl von Kälte und Taubsein und von quälenden neuralgischen oder rheumatischen Schmerzen, besonders an den Beinen beim Gehen, in den bläulich verfärbten Füßen und Händen bestanden hatten. Die Bevorzugung der unteren Extremität erklärt sich aus den an sich schon ungünstigen Kreislaufverhältnissen am Fuße und vielen dort einwirkenden Schädlichkeiten.

Oft entsteht der Anfang der Nekrose in Gestalt einer blauschwarzen Stelle an der Spitze einer Zehe oder eines Fingers von selbst, oft unmittelbar nach einer äußeren Einwirkung, wie nach einer kleinen Verletzung, besonders beim Hühneraugenschneiden, nach dem Drucke des Stiefels, nach Entzündungen, Erfrierungen und nicht selten nach dem Gebrauche von Karbolumschlägen. Bald als trockene Nekrose, bald als Gangrän und in letzterem Falle meist von Phlegmonen und von Lymphangitis begleitet, breitet sich der Gewebstod auf das betreffende Glied aus, beschränkt sich entweder auf dasselbe oder schreitet nach aufwärts fort. Auch können die sämtlichen Finger oder Zehen einer Extremität zu Grunde gehen. Mumifizierte Teile fallen mit der Zeit ab, worauf der Stumpf vernarbt.

Zur Entstehung der senilen Nekrose vereinigen sich stets Herzschwäche und die Gefäßveränderungen der Arteriosklerose beziehungsweise, da auch die Venen häufig mit erkrankt sind, der Angiosklerose, welche man bei ausgedehnten Verkalkungen auf Röntgenbildern bis in die feineren Aeste zu verfolgen vermag (Fig. 2). Aber die letzte Ursache kann eine verschiedene sein. Denn entweder entsteht unter dem Einflusse der schwachen und durch äußere Schädlichkeiten noch mehr gestörten Zirkulation eine Thrombose der Kapillaren und kleinen Gefäße, oder es entwickelt sich an der atheromatösen Geschwürsstelle einer großen Arterie ein verschließender Thrombus. Die Kollateralen können als Ersatzwege nur

unvollkommen dienen, da sie selbst oft durch Wucherung und Thromben verschlossen sind.

Bei jugendlichen Leuten (präsenile Nekrose) fällt das Moment der Herzschwäche in der Regel fort. Dafür findet man in sehr großen Arterienbezirken Obliterationen und führt diesen Befund zum Teil auf eine verschließende Intimawucherung zurück (v. Winiwarter, Billroth u. a.), zum Teil auf Thromben, welche entweder die kleineren sklerotischen Arterien verschließen oder in größeren Stämmen, namentlich an der Abgangsstelle von Seitenästen bei beschränkter oder bei ausgedehnter Arteriosklerose, auch multipel entstanden sind und durch aufsteigendes nach dem Herzen

Fig. 2.



Arteriosklerose bei Mumifikation der Endphalanx des Zeigefingers. 55jähr. Mann.

gerichtetes Wachstum die Kollateralen alle verlegen (Weiß, Zoege v. Manteuffel, Bunge, Mantanowitsch). Begünstigend für das Auftreten der die Nekrose vorbereitenden Gefäßveränderungen wirken starker Tabak- und Alkoholgenuß und von anderen für die Arteriosklerose überhaupt wichtigen Schädlichkeiten vor allem Kälte (Zoege v. Manteuffel), was Rudnitzki durch Tierexperimente mittels wiederholter Erfrierung einer Extremität und durch den Befund von endarteriitischen Wucherungen danach erhärtet hat.

Nach Wulff und Higier kommen auch Fälle präseniler Nekrose vor, bei denen abnorme Kontrakturzustände vasomotorischer Natur ähnlich wie bei der Raynaudschen Krankheit den primären Vorgang bilden sollen.

Die Erkennung der angiosklerotischen Nekrose gründet sich nicht allein auf den Nachweis der häufig vorkommenden Gefäßdegeneration. Liegt eine traumatische oder thrombo-embolische Entstehung fern, so müssen noch Diabetes, Syphilis und nervöse Erkrankungen als Ursache ausgeschlossen werden.

Die Behandlung sucht durch trockene, aseptische Verbände Infektionen abzuhalten und bei vorhandenen Entzündungen durch Abschneiden der vom jauchigen Sekrete abgehobenen Epidermis das Fortschreiten zu verhindern. Durch feuchte Verbände (mit essigsaurer Tonerde ohne Gummistoff) läßt sich die Abstoßung mumifizierter Teile beschleunigen. Doch darf man hierzu nicht Mittel wie Alkohol oder Karbol verwenden, welche für sich allein Nekrose verschulden können.

Phlegmonen nötigen zur Spaltung; wenn sie jedoch nicht zum Stillstande kommen und raschen Verfall der Kräfte zur Folge haben, so sind frühzeitige Amputationen notwendig. Um eine Nekrose des Stumpfes sicher zu vermeiden, beschränkt man die Dauer der künstlichen Blutleere nach Möglichkeit und wählt die Stelle der Absetzung

entfernt vom Brandherde am Unterschenkel oder bei fehlendem Pulse der Poplitea am Oberschenkel; Lappenbildungen (an Haut und Knochen) werden wegen der Gefahr der Nekrose vermieden. Statt allgemeiner Narkose muß bei Herzinsuffizienz und bei Nephritis die örtliche Betäubung durch Infiltration oder besser die Rückenmarksanästhesie angewandt werden.

b) Der **Diabetesbrand** steht dem angiosklerotischen sehr nahe. Aber zu den Gefäßveränderungen der Angiosklerose, welche sich bei Diabetes früher als gewöhnlich einzustellen pflegen und mit Hilfe von Thromben zum Verschlusse kleinerer und größerer Arterien und Venen führen, kommt hier noch die hervorragende Empfänglichkeit für pyogene und putride Infektionen. Sie nehmen beim Zuckerkranken gern die schwersten Formen an und veranlassen einen meist ausgedehnten Untergang des Gewebes, welcher schon bei gesundem Gefäßsysteme lediglich infolge der Bakterientoxine, umso gewaltiger bei Zirkulations- und Ernährungsstörung infolge sklerotischer Gefäße zu stande kommt.

Ein derartiges Beispiel bot ein 20jähriger, hochgradig diabetischer Student, welcher auf der Jagd aus geringer Entfernung eine Schrotladung in den Rücken bekommen hatte. Es stellte sich eine stürmisch und unaufhaltsam fortschreitende tödliche Gangrän der Haut und Rückenmuskeln ein, obgleich eine Arterienerkrankung nicht vorlag.

Als Erklärung für dies Verhalten des Diabeteskranken dienen Experimente von Bujwid, Großmann und Hildebrandt. Sie stellten fest, daß Mikroorganismen bei Versuchstieren in zuckerhaltigem Gewebe besser als in normalem gedeihen und rasch an Pathogenität gewinnen, so daß z. B. eine subkutane Einspritzung einer Streptokokkenkultur bei einem künstlich zuckerkrank gemachten Tiere ein entzündliches, schnell zu einem großen Geschwüre zerfallendes Infiltrat hervorruft, während das normale Kontrolltier erscheinungslos die gleiche Kulturmenge resorbiert.

Zweitens kommt zu der festgestellten Virulenzsteigerung der Bakterien die geringe Widerstandskraft des diabetischen Gewebes, was allein schon aus dem raschen nekrotischen Zerfall des Entzündungsherdes und der geringen und seltenen Eiterentwicklung zu schließen ist (s. pyogene Infektion).

Im klinischen Bilde tritt daher die Wechselbeziehung zwischen Gewebstod und Entzündung noch mehr hervor als bei anderen Formen der Nekrose. Beginnt der Diabetesbrand wie der arteriosklerotische mit der Nekrose der Haut, welche sich nach ähnlichen jahrelangen Vorboten meist an den Zehen einstellt, so folgt Entzündung sehr leicht nach und läßt selten das Bild der Mumifikation entstehen, während der Uebergang in Gangrän häufig ist. Macht umgekehrt eine Entzündung den Anfang, wie sie sich oft an eine Druckstelle, an das Rissigwerden einer Schwiele (an der Ferse, Fußsohle oder am Handteller) oder an eine Verwundung namentlich beim Schneiden der Hühneraugen anschließt, so folgt fast stets der Brand nach.

Infolgedessen findet die diabetische Nekrose oder Gangrän nur sehr selten ihre Abgrenzung und mit der Abstoßung ihre spontane Heilung. Auch schreitet sie rascher als der Altersbrand unter

der Mithilfe der Entzündung fort und zerstört große Abschnitte des Fußes und Unterschenkels.

Die Gefahren des Diabetesbrandes liegen aber nicht allein in dieser meist raschen Ausbreitung der Gangrän und in den häufig zu Allgemeininfektionen führenden Phlegmonen, sondern vor allen Dingen in Anfällen von akuter Herzschwäche, welche zum großen Teil durch Arteriosklerose bedingt, schon nach kurzdauerndem Fieber zu tödlichem Kollaps führen können und im diabetischen Koma, welches nach kurzen Vorboten (Uebelkeit, große Unruhe, Kopfschmerzen) unter dem Bilde schwerer Störungen der Nervenzentren (Benommenheit, Delirien, Bewußtlosigkeit) einsetzt und in wenigen Stunden oder Tagen zum Tode führt. Es folgt sehr oft einem mehrwöchentlichen Bestehen der fieberhaften Gangrän und operativen Eingriffen, welche unter Narkose vorgenommen wurden, scheint aber auch von psychischen Erregungen bei Operationen unter örtlicher Betäubung hervorgerufen zu werden.

Fig. 3.

Diabetesbrand.

Die Behandlung richtet sich — abgesehen von der stets durchzuführenden Diabetesbehandlung — nach dem Verlaufe des Brandes und dem Allgemeinzustande, wobei stets das betroffene Glied durch Schienenverband ruhigzustellen und hochzulagern ist (s. allgem. Regeln Bd. I), um Lymphangitis zu bekämpfen und den Kreislauf zu bessern.

Bei der seltenen entzündungslosen trockenen Nekrose verfährt man wie beim Altersbrande, nur vermeidet man feuchte Verbände, da sie bei Diabetes rasch zur Fäulnis führen (König). Ist diese eingetreten, so kann Wasserstoffsuperoxydlösung Verwendung finden.

Bei gangränescierenden Phlegmonen begnügt man sich, wenn es der Kräftezustand erlaubt, zunächst mit der Spaltung; denn es kann, während die Glykosurie unter antidiabetischer Diät zurückgeht und die Kräfte sich heben, zum Schwinden der Entzündung und zur Abgrenzung des Brandes kommen, wobei trockene Verbände die Mumifikation befördern, feuchte aber mit Ausnahme von Wasserstoffsuperoxyd schädlich sind. Die vom Eiter abgehobene Epidermis muß stets entfernt werden.

Schreiten trotz Spaltung der Phlegmone Entzündung und Gangrän weiter, bleibt hohes Fieber bestehen und nimmt der Zuckergehalt und der Verfall der Kräfte zu oder sind von Anfang an große Schwäche, Zeichen von Herzinsuffizienz oder Vorboten des Koma vorhanden, so ist die Amputation das letzte, in etwa 60 % (Großmann) zur Heilung führende Mittel.

Die Wahl der Amputationsstelle richtet sich

nach der Ausdehnung der Entzündung und der Arterienerkrankung. Hat die Phlegmone den Unterschenkel ergriffen oder ist die Arteria poplitea in einen pulslosen, harten Strang verwandelt, so amputiert man den Oberschenkel, andernfalls kann man mit der Abnahme des Unterschenkels, bei trockener abgegrenzter Nekrose sogar mit der Pirogoffschen oder Chopartschen Operation oder mit der Exartikulation der kranken Zehen auskommen.

Schreitet die Gangrän in der Wunde weiter, so muß noch höher oben amputiert werden.

Die Operation ist so einfach wie möglich (ohne Lappenbildungen) und peinlichst aseptisch vorzunehmen, insbesondere ist jede Berührung der Wunde mit den Fingern zu vermeiden. Die Esmarchsche Binde soll wie bei angiosklerotischer Nekrose möglichst kurze Zeit liegen. Manche Chirurgen amputieren unter Digitalkompression der Hauptarterien. Dagegen ist einzuwenden, daß der dabei stattfindende, wenn auch geringe Blutverlust bei der Erkrankung des Arteriensystems und der Schwäche des Herzens nicht ohne Gefahren ist. Besteht Lymphangitis, so tamponiert man lieber die Wunde des Stumpfes, als sie durch Naht zu verschließen.

Eine allgemeine Narkose ist beim Diabetiker überhaupt, besonders aber bei Gangrän nach Möglichkeit zu vermeiden oder auf die kürzeste Frist zu beschränken, da sie häufig (namentlich mit Chloroform) eine erhebliche Zunahme der Azetonurie und Glykosurie bedingt und nicht selten unmittelbar vom Coma diabeticum gefolgt ist. (Chloroform sowohl als Aether, vorwiegend aber das erstere, rufen nach Becker schon bei gesunden Menschen eine geringe Azetonurie hervor, Kausch.)

Von den Verfahren der örtlichen Anästhesie ist das der Infiltration ebenfalls nicht ohne Gefahr, einmal da das infiltrierte Gewebe zur Nekrose neigt, und zweitens da der umständliche und zeitraubende Eingriff die Gefahr der Infektion befördert und den Kranken oft in starke Erregung versetzt, welche einen tödlichen Herzkollaps verschuldet oder Koma nach sich zieht (v. Bergmannsche Klinik). Am besten eignet sich die Rückenmarksanästhesie, da sie in der Regel gut vertragen wird und gestattet, rasch und glatt an der unteren Extremität zu operieren.

Ein Rückgang des Fiebers und des Zuckergehaltes nach der Amputation ist stets ein günstiges Zeichen.

Nach eingetretenem Koma ist jeder Eingriff vergeblich.

Die Erkenntnis, daß dem Coma diabeticum eine Intoxikation mit abnormen Säuren (Stadelmann), besonders mit Oxybuttersäure, zu Grunde liegt, wodurch das Blut unfähig wird, die im Gewebe gebildete Kohlensäure zu binden und fortzuschaffen, hat seit vielen Jahren zu Versuchen geführt durch Darreichung von alkalischen Stoffen, namentlich von Natrium bicarbonicum (per os oder in 3—5%igen Lösungen intravenös), der Anhäufung von Säuren im Blute entgegenzuarbeiten. Kausch empfahl neuerdings das Mittel wieder vor der Operation, bei drohendem oder eingetretenem Koma zu geben und zwar in großen Dosen bis zu 150 g in 24 Stunden.

c) Der **syphilitische Extremitätenbrand** kommt infolge der krankhaften Veränderung größerer Arterien oder ihrer Verästelungsbezirke zu stande und beruht auf einer zum thrombotischen Verschluß führenden Endarteriitis syphilitica, wie sie bei kongenitaler und erworbener Syphilis vorkommt.

Ueber die Häufigkeit des Leidens ist man nicht genügend unterrichtet, da vermutlich sehr oft Verwechslungen mit Extremitätennekrosen anderen Ursprunges, namentlich mit der jugendlichen Form des angiosklerotischen Brandes unterlaufen.

Männer sind nach den vorliegenden Angaben häufiger als Frauen, und zwar im jugendlichen oder mittleren Lebensalter befallen.

Klinisch bestehen keine Abweichungen von der arteriosklerotischen Nekrose junger Leute. Die Vorboten sind dieselben und ebenso langwierig, der Brand erscheint als Mumifikation oder Gangrän der Finger oder Zehen, meist beschränkt und abgegrenzt oder mit phlegmonösen Entzündungen verbunden, häufig multipel, gelegentlich sogar symmetrisch an beiden Händen oder Füßen (Elsenberg). Nach Abstoßung der nekrotischen Teile entstehen hartnäckige Geschwüre. Die großen Extremitätenarterien sind in harte, pulslose Stränge verwandelt, an denen sich auch umschriebene knotige Verdickungen nachweisen lassen.

Nach Haga, welcher mit Scriba das häufige Auftreten der syphilitischen Erkrankung größerer Arterien in Japan betont, finden sich neben den obliterierenden Wucherungen auch die von Baumgarten an den Hirnarterien nachgewiesenen und als Gummata anzusprechenden Granulationsherde innerhalb der Arterienhäute.

Langsam und nach jahrelangen Beschwerden auftretende Finger- und Zehennekrosen jugendlicher Personen (vor dem 35. Lebensjahre) sind stets der syphilitischen Gefäßerkrankung verdächtig, besonders wenn sich Reste angeborener oder erworbener Syphilis finden. Eine bestimmte Entscheidung kann erst das deutliche Zurückgehen der Zirkulationsstörungen und sonstiger Erscheinungen nach der antisyphilitischen Kur und die mikroskopische Untersuchung amputierter Glieder bringen.

Für die Behandlung kommen, abgesehen von Quecksilber- und Jodpräparaten, dieselben Regeln bezüglich der Verbände und vorzunehmender Operationen in Betracht wie bei der angiosklerotischen Nekrose.

d) Zirkulationsstörung infolge von Erweiterung der Venen kommen am Unterschenkel außerordentlich häufig vor (s. Phlebektasien, 5. Abschnitt, Kapitel 4).

Die Erschwerung des venösen Rückflusses, bedingt durch die Unwirksamkeit der Klappen in den erweiterten Venen des Beines, kann jedoch für sich allein einen nekrotischen Zerfall der Haut nicht herbeiführen. Aber sie versetzt die zarte Decke der Tibiavorderfläche und der Knöchelgegend in einen Zustand, in welchem sie nicht regenerationskräftig genug ist, um den Schaden, den äußere Einflüsse wie Kontusionen oder Infektionen ihr zufügten, auszugleichen oder um Wunden und Defekte rasch zu schließen. Erst

der Mithilfe weiterer Schädlichkeiten hat das **Ulcus cruris varicosum**, das bei Phlebektasien häufig entstehende chronische Unterschenkel- oder Knöchelgeschwür, seine Entstehung zu danken.

Wo oberflächliche Hautabschürfungen eintraten, wo Kontusionen das Gewebe der Kutis und Subkutis zermalmten und mit Blut durchsetzten, wo die atrophische Haut über einem berstenden Varix oder einem eitrig erweichten Thrombus aufbrach, oder wo die Hyperämie eines Furunkels die Zirkulation noch mehr behinderte, — an all diesen Stellen beginnt ein zunächst oberflächlicher und beschränkter Zerfall der Haut, welcher zur Bildung des in seinem ganzen Verlaufe gut gekennzeichneten Geschwüres führt.

An seinem hartnäckigen Bestehen und Weitergreifen, an der großen Schwierigkeit einer dauernden Heilung und an der häufigen Wiederkehr nach der Vernarbung tragen außer der Störung des Kreislaufes infolge der Phlebektasien noch andere Dinge schuld. Vor allem die erhebliche Verschlechterung der Zirkulation durch anstrengendes Gehen und Stehen, wie es so mancher Beruf erfordert. Sehr leicht kommt es dabei aus den feinen, stark gefüllten Venen zu kleinen Blutungen, welche im Geschwürsgrunde oder in der eben fertig gewordenen zarten Narbe den Blutstrom stellenweise unterbrechen und zur Ursache weiteren Zerfalles werden. Zweitens ist die Ansiedlung von Bakterien aller Art auf der Geschwürsfläche ein Hauptgrund, warum sich das Ulkus vergrößert und vertieft und oft durch Gangrän eine rasche und große Ausdehnung gewinnt. Sie wirken nicht nur unmittelbar durch ihre Toxine, sondern auch durch die entzündliche Hyperämie in der Umgebung, welche unter den schlechten Zirkulationsbedingungen schnell zur Stase und in entzündeten Venen zur Thrombose führt; ferner durch fortschreitende akute Entzündungen wie Erysipel, Lymphangitis, Thrombophlebitis, durch welche viele Abflußwege des Blutes infolge von Thrombenbildung verlegt werden. Drittens schaden der Geschwürsstelle die Narbenmassen, welche bei langdauernden Ulzerationen durch entzündliche Bindegewebswucherung in der Umgebung entstehen, die dünne Haut der Nachbarschaft unverschieblich mit dem Knochen verlöten und die Geschwürsränder hart und unbeweglich verdicken. Sie versperren, wenn das Geschwür im Laufe der Zeit ringförmig den Unterschenkel umgibt, noch mehr die Zirkulation und führen zu starkem, chronischem Oedem mit elephantiastischer Verdickung der Haut des Fußes.

Alle diese Einflüsse kommen in den einzelnen Fällen mehr oder minder in Betracht und wirken dort am gefährlichsten, wo sie noch in der Arteriosklerose oder in der allgemeinen Hinfälligkeit weitere Bundesgenossen finden.

Den Lieblingssitz des varikösen Unterschenkelgeschwüres bilden die Innen- und die Vorderseite im unteren Drittel und die Gegend des inneren Knöchels; also vor allem das Gebiet der Vena saphena magna. Seltener ist der Bezirk der V. saph. parva betroffen. Häufig ist das Ulkus doppelseitig, oder man findet es an dem einen Beine ausgeprägt, an dem anderen nur seine Vorboten in Form von schuppendem und borkigem

Ekzem oder seine narbigen Reste, welche durch ihre dunkelbraune, von Blutfarbstoff herrührende Pigmentierung auffallen.

Kleinere Ulzera kommen bei allen an Phlebektasien leidenden Menschen, jedoch selten vor dem 40. Lebensjahre, zur Entstehung. Große Geschwüre sieht man häufiger in der ärmeren Bevölkerung, da hier schwere körperliche Arbeit und Unreinlichkeit als wichtige Ursachen zusammentreffen.

Das Aussehen des Geschwüres ist verschieden, aber doch gegenüber syphilitischen (Fig. 5) und karzinoma-

Fig. 4. Fig. 5.

Ulcus cruris varicosum. Ulcus cruris gummosum.

tösen Ulzerationen in der Regel eigenartig genug, um leicht erkannt zu werden. Seine Ränder sind unregelmäßig verlaufend, nicht unterwühlt, seicht abfallend oder schwielig verdickt und hart. Der Geschwürsgrund ist flach, nur bei gewulsteten Rändern etwas vertieft, gelblich schmierig belegt oder mit Granulationen bedeckt, welche selten jedoch einen gesunden Zustand verraten; denn sie sind, wenn auch aus alten Geschwüren üppig hervorwachsend, schlaff und durch Stauung bläulich verfärbt oder wegen kleiner Blutungen gesprengelt. Die Absonderung ist reichlich serös eitrig oder jauchig. Mit der Haut ist selbst ein oberflächliches Ulkus selten zu verschieben, da die entzündliche Infiltration und die bindegewebige Verhärtung bis zum Knochen reicht. Die Umgebung des Geschwüres zeigt entweder eine zarte, braun pigmentierte, unverschiebliche Narbe mit glänzender oder schuppender Oberfläche oder ist durch squamöse und pustulöse Ekzeme, durch Oedem oder durch warzige Wucherung der Haut verändert, auch entzündliche Rötung fehlt selten.

Während sich die syphilitischen, aus kutanen oder periostalen Gummata entstandenen Geschwüre wegen ihrer besonderen Merkmale (Bd. 1, S. 368) leicht unterscheiden lassen, sind Verwechslungen mit einem Hautkarzinom umso eher möglich, als dieses gelegentlich auf dem Boden des Ulkus entsteht. Das rasche Aufschießen knolliger harter Granulationen erregt stets den Verdacht. Die Geschwürsränder können jedoch auch durch narbige Schwielen karzinomähnlich aufgeworfen erscheinen.

Das Wachstum des Ulcus cruris ist selten ein stetig fortschreitendes. Vernarbung und Aufbruch wechseln im klinischen Bilde. Der anfangs etwa fünfzigpfennigstückgroße Defekt reicht kaum ins Korium hinein und kann deshalb unter günstigen Umständen von den Epithelresten zwischen den Papillen rasch überhäutet werden. Es entsteht eine zarte, durch Blutaustritt braun pigmentierte Narbe, welche jedoch infolge der schlechten Zirkulation und Ernährung bei dem geringsten Anlasse (z. B. nach Ueberanstrengung, Entzündung, Trauma) wieder aufbricht und ein Geschwür entstehen läßt, das größer und tiefer ist als zuvor. Lange Jahre kann so das Ulkus kommen und vergehen; je größer die narbigen Veränderungen werden, desto besser und ausgedehnter wird der Boden für den Zerfall. Endlich geht es wie ein unregelmäßig begrenztes handbreites Band halbring- oder ringförmig um den Unterschenkel herum.

Die Beschwerden bestehen in manchmal sehr heftigen Schmerzen, besonders wenn das unterhalb des inneren Knöchels sitzende Geschwür beim Gehen gezerrt wird, was den Kranken zwingt, seinen Fuß in starker Supination aufzusetzen. Bei lange vorhandenen Geschwüren kommen noch Funktionsstörungen hinzu, da die in die Tiefe reichenden bindegewebigen Schwielen Sehnen und Gelenkbänder umhüllen und das Sprunggelenk schließlich ankylosieren, so daß der Fuß gleichsam nur als unbeweglicher Stelzfuß benutzt wird (Nasse).

Ein dem Ulcus varicosum ganz ähnliches Geschwür kann infolge der gleichen Begleitursachen an allen Stellen des Unterschenkels und des Fußes auftreten, wenn die Zirkulation, ohne daß Varizen vorhanden wären, durch anhaltendes ermüdendes Gehen und Stehen verschlechtert ist. Da von dem Geschwüre häufig Thrombophlebitis, Lymphangitis ausgehen, so schließen sich nicht selten Phlebektasien an, welche die Geschwürsbildung wiederum befördern.

Für die Behandlung des Ulcus cruris varicosum gelten als Hauptregeln: erstens Verbesserung der Zirkulation durch Ruhe und Hochlagerung des Beines, durch Einwickelung desselben beim Umhergehen mit leicht komprimierenden elastischen Binden, wobei Flanell- und Trikotstoffe Gummibinden und Gummistrümpfen vorzuziehen sind, da letztere infolge mangelnder Verdunstung Ekzeme befördern, ferner durch Resektion großer erweiterter Venenstränge und durch Unterbindung des Stammes der Vena saphena magna, wenn das Ulkus und die Phlebektasien in ihrem Gebiete liegen. Zweitens die Fernhaltung äußerer Schädlichkeiten und zwar der bakteriellen Infektion durch Reinlichkeit, häufige aseptische Verbände, Abwaschen der Umgebung, und der mechani-

schen Reize (z. B. durch Reiben der Kleider) mit Hilfe von Schutzverbänden.

Dazu kommen die Beförderung der Granulationsbildung durch Beseitigung der bakteriellen Siedelungen und des gangränösen Gewebes durch leicht zur Sekretion reizende und nekrotische Teile lösende feucht-antiseptische Verbände (mit essigsaurer Tonerde), ferner die Begünstigung der Vernarbung durch Aetzen mit Lapis und Abkratzen straffer Granulationen und schließlich durch Exzision der starren, narbigen Geschwürsränder.

Hartnäckige Geschwüre sind am besten vollkommen auszuschneiden, wonach man den frischen Defekt durch Transplantation verschließt. Dazu sind jedoch Epidermislappen weniger als Kutisstreifen zu verwenden; denn erstere widerstehen zu schlecht dem Anpralle des Blutes beim Herabhängen und Gebrauchen des Gliedes, selbst wenn dieses langsam und vorsichtig geübt wird. Rascher als ungestielte Hautlappen heilen gestielte aus der Nachbarschaft oder aus der Haut des anderen Beines an.

Für Kranke, welche während der langwierigen Behandlung genötigt sind, ihrem Berufe nachzugehen, empfiehlt sich am besten der Unnasche Zinkleimverband, wie er von Heidenhain verwendet wird; denn er komprimiert gleichmäßig die Haut, nimmt das Sekret auf und schützt unverschieblich die kranke Stelle. Nach einem warmen Fußbade und nach Desinfektion der Haut des Unterschenkels werden ekzematöse Stellen mit Lassarscher Zinkpaste, das Geschwür mit Jodoformgaze oder, wenn es schon granuliert, mit einer Salbe bedeckt. Darauf bestreicht man Fuß und Unterschenkel mit im Wasserbade erwärmtem Zinkleim (Zinc. oxyd. Gelatinae ana 20,0, Glycerini pur. aqu. dest. ana 80,0) und wickelt ohne Falten eine nasse Gazebinde herum, welche dann wieder mit dem Mittel versehen wird. Viermal wechseln Zinkleim und Bindenlagen ab, dann folgt noch eine Mullbinde. Der nach 24 Stunden erhärtete Verband wird gewechselt, sobald das Sekret durchdringt.

Für die schwersten und hartnäckigsten Fälle kommt namentlich bei alten Leuten die Amputation als das am raschesten zur Heilung führende Mittel in Frage. Wo langdauernde Jauchung Kachexie nach sich zieht, und die amyloide Entartung der Organe befürchten läßt, wo heftige Allgemeininfektionen entstehen, oder aus dem Geschwüre ein Karzinom hervorwächst, bleibt kein anderer Ausweg.

Kapitel 6.

Nekrose neuropathischen Ursprungs.

Verletzungen und Erkrankungen des Zentralnervensystems und der peripheren Nerven können in den abhängigen Gebieten Geschwürsbildungen auf der Haut oder Schleimhaut oder Mumifikation und Gangrän der Endglieder einer Extremität zur Folge haben. Ernährungsstörungen durch Ausschaltung des trophischen Nerven-

einflusses[1]) spielen dabei sicherlich oft eine Rolle, sind jedoch niemals scharf von der Wirkung äußerer Ursachen zu trennen, wie sie durch vorübergehenden oder anhaltenden Druck, durch Verletzungen und Entzündungen oft gegeben sind. Der Grund, warum diese in den gelähmten Gebieten häufiger, rascher und ausgedehnter als in normalen zum Absterben des Gewebes führen, ist zum Teil in einer herabgesetzten Widerstandsfähigkeit gegenüber Infektionen und Behinderung des Kreislaufes zu suchen, zum Teil in vasomotorischen Störungen, welche die Zirkulation beträchtlich erschweren können, zum Teil aber auch in der Vernachlässigung der Wunden und entzündeten Stellen, welche in schmerz- und gefühllosem Gebiete liegend keine Beschwerden machen.

Bei Entzündungen und Lähmungen des Nervus trigeminus (infolge Verletzungen, Tumoren, Aneurysmen, Resektion des Ganglion Gasseri wegen Neuralgie) kommt es in manchen Fällen zur sogenannten Keratitis neuroparalytica, welche mit Geschwürsbildung einhergeht. Die anästhetische Hornhaut ist äußeren Einflüssen (Staub, Betasten mit dem Finger) mehr ausgesetzt als eine normale und erleidet dadurch leicht eine Verletzung ihres Epithels, dazu kommt die herabgesetzte Widerstandsfähigkeit Infektionen gegenüber, so daß schon eine einfache Konjunktivitis als Ursache genügen kann. Auch die Ulzerationen auf der gefühllosen Schleimhaut der Zunge und Wange sind wesentlich auf Verletzungen (beim Kauen) zurückzuführen.

An den Extremitäten und am Rumpfe stellen sich bei den verschiedensten Erkrankungen und Verletzungen des zentralen und peripheren Nervenapparates unter dem Einflusse von Begleitursachen nekrotische Vorgänge bald in Gestalt von Geschwüren, bald als Mumifikationen ein, welche jedoch nur bei hinzutretender Gangrän eine größere Ausdehnung gewinnen.

So kommt es z. B. nicht allzu selten bei Hemi- und Paraplegien aus irgend einer Ursache (zerebrale und spinale Tumoren, Hämorrhagien oder Verletzungen) zu dem sogenannten akuten Dekubitus, welcher schon nach geringem Drucke an irgend einer Körperstelle, hauptsächlich am Kreuzbein, am Rücken und an den Fersen, entstehen kann, und umso größere Ausdehnung gewinnt, als er wegen des Fehlens von Schmerzen erst spät entdeckt wird. Ferner treten oft bei Tabes dorsalis, bei Lähmungen der unteren Extremitäten, vorzugsweise bei Spina bifida, hartnäckig verlaufende, tiefe und schmerzlose Ulzerationen am Fuße auf, wo sie insbesondere an der Sohle von Schwielen, Einrissen, Verletzungen ausgehen (s. u. Malum perforans). Auch bei Neuritis können ähnliche, hier jedoch von heftigen Schmerzen begleitete Geschwüre entstehen. Bei Syringomyelie (und zwar der Morvanschen Form) bilden sich meist an den Fingerspitzen, bei der Nervenform der Lepra (Bd. I, S. 363) auch an den Zehen neben Druckgeschwüren schmerzlose Mumifikationen, nach deren Losstoßung die befallenen Glieder zu kurzen narbigen Stümpfen verkrüppeln. Schließlich können sich auch nach Verletzungen der Extremitätennerven an der Greiffläche der Finger oder

---

[1]) Siehe bei Oppenheim, Lehrbuch der Nervenkrankheiten, Berlin. Allgem. Teil, Bd. I, Trophische Störungen.

an der Sohle neben Atrophie der Haut kleine und tiefe, schmerzlose Geschwüre aus geplatzten Bläschen entwickeln.

Fig. 6.

Dekubitus bei paralytischem Klumpfuße infolge Spina bifida occulta mit Hypertrichosis.

Als besondere Formen der neuropathischen Nekrosen und Geschwüre ist man gewohnt, die symmetrische Nekrose oder Raynaudsche Krankheit und das Malum perforans des Fußes (Nélaton) aufzuführen, obgleich weder ihre Ursachen noch die Grenzlinien gegenüber anderweitigen Formen klar liegen. Ja, es ist für beide Erkrankungen zu bezweifeln, ob das Aufrechterhalten eines besonderen eigenartigen Bildes richtig ist.

Die als **Raynaudsche Krankheit** bezeichnete Nekrose tritt bei jugendlichen, besonders anämischen Leuten, auch bei Kindern an den Fingern, seltener an den Zehen, an den Ohren, den Wangen und der Nase, meist symmetrisch als Mumifikation auf und wird von nervösen und vasomotorischen Störungen eingeleitet (ähnlich wie beim Ergotismus). Heftige Schmerzen und Parästhesien (Kribbeln und Taubsein) der betroffenen Abschnitte bilden die Vorboten, denen Blässe und Kälte als Zeichen einer örtlichen Ischämie (örtliche Synkope) folgen. Sie können verschwinden oder in eine blaurote Färbung der Haut (örtliche Cyanose, Asphyxie) übergehen, aus welcher unter Blasen- und Schorfbildung die vollständige Nekrose, meist nur der Endphalangen, sich entwickelt. Der ganze Verlauf kann sich auf Monate und Jahre erstrecken und mit Sklerodermie verbinden. Röntgenaufnahmen zeigen einen Schwund der Endphalangen (Beck).

Ueber die Ursache des Gefäßkrampfes, welcher dem Beginne der Raynaudschen Krankheit eigen ist, weiß man nichts sicheres. Entzündliche

Veränderungen an Gefäßen und Nerven sind wohl gefunden worden, aber nicht regelmäßig. Nach Cassirer befinden sich die vasomotorischen Bahnen und Zentren in einem Zustande erhöhter Reizbarkeit, infolge kongenitaler Anlage oder wiederholter schädigender Einflüsse (Kälte, Infektionskrankheiten, Vergiftungen z. B. mit Chloral, Phosphor); auch heftige Gemütsbewegungen (Schreck) werden als Ursache angegeben. Eine Erkrankung des Zentralnervensystemes fehlt in der Regel, doch können die Erscheinungen der Raynaudschen Krankheit, auch im Verlaufe von Tabes dorsalis und Syringomyelie, ferner bei Epilepsie, Hysterie, Morbus Basedowii und Rückenmarkstumoren auftreten (Oppenheim).

Die Unterscheidung von Syringomyelie und Lepra kann große Schwierigkeiten bereiten, wenn geringe Schmerzen vorhanden und die Erscheinungen dieser Krankheiten undeutlich sind. Auch die syphilitische und die angiosklerotische Nekrose kann symmetrisch entstehen und durch den Wechsel der Zirkulationsverhältnisse ein Bild bedingen, das wegen der begleitenden Schmerzen umso ähnlicher ist.

Angiospasmus wird auch beim **Mutterkornbrand** (Ergotismus, Kribbelkrankheit) als Ursache der Extremitätennekrose angegeben. Die heute kaum mehr (abgesehen von Südrußland, Zoege v. Manteuffel) zu beobachtende Krankheit war im Mittelalter weit verbreitet (Geschichte bei O. Weber). Sie ist die Folge einer Ergotinvergiftung, verschuldet durch die Verwendung erkrankten Kornes zum Brotbacken. Während schwere Fälle nach sensiblen Störungen (Ameisenkriechen, Schmerzen oder Anästhesie), nach Krämpfen, Erbrechen und Diarrhöen in wenigen Tagen tödlich endigten, kam es in leichteren zu ischämischen Erscheinungen, besonders an den peripheren Extremitätenabschnitten infolge von Kontraktion der Gefäße. An den blassen, kalten und gefühllosen Gliedern entstand unter heftigen Schmerzen eine bläuliche Verfärbung, aus der sich Mumifikation oder Gangrän entwickelte. Billroth erwähnt einen Fall von Ergotinnekrose eines Fingergliedes nach Verabreichung großer Dosen dieses Mittels.

Fig. 7.

Malum perforans pedis bei Tabes dorsalis.

Unter **Malum perforans pedis** versteht man eine langsam und hartnäckig verlaufende schmerzlose, leicht rezidivierende Geschwürsform, welche an allen Stellen des Fußes, besonders aber an den drei Hauptstützpunkten der Sohle, unter den Köpfchen des 1. u. 5. Metatarsus und unter der Ferse ihren Sitz haben kann und von Anästhesie und Analgesie in der unmittelbaren Umgebung oder am ganzen Fuße, ferner von trophischen Störungen der Haut und der Nägel begleitet ist.

Der Zerfall schließt sich an eine eitrige Entzündung, welche unter einer Schwiele, in einer Wunde oder in einem akzessorischen Schleimbeutel entstand, und liefert ein langsam, vor allem trichterförmig in die Tiefe greifendes Geschwür mit steilen

und unterwühlten Rändern. Nach vorübergehender Heilung bricht es bald wieder auf und gibt schließlich unter Zerstörung der Gelenke und Knochen nach jahrelangem Bestehen schweren putriden Infektionen eine günstige Eingangspforte.

Zentrale und periphere Erkrankungen oder Verletzungen des Nervensystemes bilden die Ursache (daher neuroparalytisches Geschwür nach Duplay, Morat, H. Fischer u. a.). Tabes dorsalis, Syringomyelie, Spina bifida (Fig. 6), Verletzungen und Erkrankungen der Wirbel mit Rückenmarksveränderungen, allgemeine Paralyse, Verletzungen, Tumoren, Entzündungen der Nerven sind häufig nachzuweisen. Gefäßerkrankungen, welche mitunter gefunden werden, können nicht als Ursache gelten (Nasse). Auch bei Diabetes kommt ein derartiges Geschwür infolge von Neuritis vor und unterscheidet sich durch das Fehlen von Schmerzen vom eigentlichen Diabetesbrande.

Aehnliche Geschwüre anderer Ursache, z. B. aus vernachlässigten alten Wunden, bei Angiosklerose und Syphilis, sind wegen der begleitenden Schmerzen und der fehlenden nervösen Störungen nicht zu verwechseln.

Veränderungen des Nervensystemes sind auch bei einem Leiden anzunehmen, welches mit multiplen, über den ganzen Körper verbreiteten kleinen Hautnekrosen einhergeht (multiple neurotische Hautnekrose; Herpes zoster gangraenosus, Kaposi; gangränöse Urtikaria, Renaut). Die künstliche, meist mit Aetznatron erzeugte Hautnekrose Hysterischer kann ein ähnliches Bild bedingen (Cassirer).

Für die Behandlung der Nekrose neuropathischen Ursprungs ist natürlich an erster Stelle die Beseitigung der Ursache oder der Hauptkrankheit, wo es möglich ist, am Platze. Im übrigen gelten dieselben Regeln wie bei der angiosklerotischen Nekrose. Bei Geschwürsbildungen ist durch Abschneiden der oft schwieligen Ränder für einen guten Abfluß der Sekrete zu sorgen, feuchte Verbände und heiße Bäder befördern Granulationen und Vernarbungen. Knochennekrosen müssen entfernt, vereiterte Gelenke reseziert werden. Nach Exzision der Geschwüre können Rezidive auftreten, doch sollen nach Chipault Dauerheilungen zu stande kommen, wenn man gleichzeitig die Dehnung der Nerven der Knöchelgegend vornimmt.

Literatur.

Adrian, Das Mal perforant. Zentralbl. f. Grenzgeb. 1904, Nr. 9, Sammelreferat mit Lit. — Barraud, Ueber Extremitätengangrän im jugendlichen Alter nach Infektionskrankheiten. Deutsche Zeitschrift f. Chir. Bd. 74. — Beck, Some new points in regard to Raynaud's disease. Americ. Journal 1901, November. — Bergmann (Morian), Ueber Gefässverletzungen in der Kniekehle. Festschr. zur Huyssenstiftung, Essen 1904. — v. Bergmann, Die isolierte Unterbindung der Vena femoralis communis. Würzburger Festschr. 1882. — Ders., Die Schussverletzungen der Art. subclavia etc. St. Petersburger Wochenschr. 1877. — Brandweiler, Multiple neurotische Hautgangrän. Monatshefte f. prakt. Dermatol. Bd. 39, Nr. 5. — Cassirer, Ueber multiple neurotische Hautgangrän. Zentralbl. f. Grenzgeb. 1900, Nr. 5, mit Lit. — Chipault, Radikalbehandlung des Mal perforant durch Nervendehnung. Gaz. des hôp. Nr. 41, 1901. — Elsenberg, Die sogenannte Raynaudsche Krankheit (Gangraena symmetrica) syphilitischen Ursprungs. Arch. f. Dermatol. u. Syphil. 1892, Bd. 24, S. 577. — Erb, Ueber Bedeutung und praktischen Wert der Fussarterien bei gewissen anscheinend nervösen Erkrankungen. Mitteil. aus d. Grenzgeb. Bd. 4, 1900. — Fraenkel, Ueber Verletzung der Vena fem. communis und deren Behandlung. Beitr. z. klin. Chir. Bd. 30, 1901. — Frankenburger, Ueber Karbolgangrän. I.-D. Erlangen 1891. — Franz, Zur Unterbindung der Vena femoralis am Lig. Poup. Deutsche militärärztl. Zeitschr. 1903, H. 9. — Goedecke, Spontane Gangrän an den vier Extremitäten. Verhandl. d. freien Chirurgenvereinig. Berlin 1903, 16. Jahrg. — Grossmann, Ueber Gangrän bei Diabetes mellitus. Berlin 1900, Hirschwald. — Haga, Ueber spontane Gangrän. Virchows Arch. Bd. 152, S. 26. — Higier, Zur Myasthenia paroxysmalis angiosclerotica und der sog. spontanen Gangrän. Zentralbl. f. Chir. 1901, S. 1080. — Hildebrandt, Ueber diabetische Extremitätengangrän. Deutsche Zeitschr. f. Chir. Bd. 72, 1904. — Honsell, Ueber Karbolgangrän. Beitr. zur klin. Chir. Bd. 19, S. 623, 1897. — Höpfner, Ueber Gefässnaht u. s. w.

Arbeit. aus d. v. Bergmannschen Klinik 17, 1904. — **Kausch**, *Beiträge zum Diabetes in der Chirurgie. Chir. Kongr.-Verhandl. 1904, II. S. 655.* — **Lérai**, *Ueber Mal perforant du pied. Deutsche Zeitschr. f. Chir. Bd. 49.* — **Matanowitsch**, *Zur Kasuistik der Spontangangrän. Beitr. z. klin. Chir. Bd. 29, S. 545, 1901, mit Lit.* — **v. Mikulicz** *und* **Kausch**, *Embolie und Thrombose der Mesenterialgefässe. Handb. der prakt. Chir. 2. Aufl. Bd. 3, S. 386.* — **Mühsam**, *Doppelseitige Oberschenkelamputation wegen akuter Gangrän. Deutsche Zeitschr. f. Chir. Bd. 70, S. 339.* — **Fritz Müller**, *Ueber Gangrän von Extremitäten bei Neugeborenen. I.-D. Strassburg 1900.* — **Nasse**, *Krankheiten der unteren Extremitäten. Deutsche Chir. 1897.* — **Oppenheim**, *Lehrbuch der Nervenkrankheiten. Berlin, Karger.* — **Raynaud**, *De l'asphyxie locale et de la gangrène symétrique des extrémités. Paris 1862.* — **Rotter**, *Die Stichverletzungen der Schlüsselbeingefässe. v. Volkmanns Samml. klin. Vortr. N. F. Nr. 72, 1893.* — **v. Recklinghausen**, *Handb. der allgemein. Patholog. des Kreislaufes und der Ernährung. Deutsche Chir. 1883.* — **Roosen-Runge**, *Ueber die Bedeutung des Traumas in der Aetiologie der disseminierten Fettgewebsnekrose. Zeitschr. f. klin. Med. Bd. 45, S. 418.* — **Franz Rosenberger**, *Ursachen der Karbolgangrän (experimentelle Untersuchungen). Würzburg, Stuber, 1901, mit Lit.* — **v. Wartburg**, *Ueber Spontangangrän der Extremitäten. Beitr. z. klin. Chir. Bd. 35, S. 624, 1902, mit Lit.* — **Ders.**, *Ueber das Mal perforant des Fusses. Ebenda Bd. 36, S. 212, 1902.* — **O. Weber**, *Von dem Brande. v. Pitha und Billroth, Handb. der Chir. 1865, 1. Bd., 1. Abteil.* — **H. Wolf**, *Diabetische Gangrän und ihre Behandlung. Sammelreferat Zentralbl. f. Grenzgeb. 1901, Nr. 1.* — **Wormser**, *Ueber puerperale Gangrän der Extremitäten. Wien. klin. Rundschau 1904, Nr. 5|6.* — **Wulff**, *Ueber Spontangangrän jugendlicher Individuen. Deutsche Zeitschr. f. Chir. Bd. 58, S. 478.* — **Ziegler**, *Ueber Stichverletzungen der grossen Gefässe der Extremitäten. Münch. med. Wochenschr. 1897, S. 733.* — **Zoege v. Manteuffel**, *Die Arteriosklerose der unteren Extremitäten. Mitteil. aus d. Grenzgeb. Bd. 10, 1902, mit Lit.*

Vierter Abschnitt.

Verletzungen der Weichteile, Knochen und Gelenke und deren Behandlung.

Als Verletzung (laesio) bezeichnet man eine durch Gewalteinwirkung hervorgebrachte Veränderung des Gewebes, welche sich meist in einer Lösung des Zusammenhanges und somit in einer Zerstörung seines normalen Baues, zum Teil aber lediglich in einer Störung der Nerventätigkeit (bei Erschütterung) äußert. Die Mannigfaltigkeit der verletzenden Schädlichkeit (des sogenannten Traumas[1]) und der deshalb außerordentlich verschiedenen Verletzungsarten führt zu der Einteilung in mechanische, chemische und thermische Verletzungen.

I. Die mechanischen Verletzungen.

Kapitel 1.

Allgemeine Einteilung der mechanischen Verletzungen.

Man unterscheidet: Verwundungen (vulnerationes), Quetschungen (contusiones), Zerreißungen (dilacerationes), Erschütterungen (commotiones) und bestimmte, einzelnen Gewebssystemen eigene Verletzungsformen: die Frakturen der Knochen und Verrenkungen der Gelenke und die Luxationen der Sehnen und Nerven.

Verwundungen entstehen durch Einwirkung scharfer und stumpfer Gegenstände, quetschender oder zerreißender Gewalten auf die Haut und Schleimhaut und die Oberfläche von Organen. Von dem Begriffe und den Formen der Wunden war schon die Rede (Bd. I, S. 1). Den einfachen oder oberflächlichen Wunden stehen die komplizierten gegenüber (Kapitel 2 β).

Quetschungen bedeuten Verletzungen durch Zusammenpressen der Gewebe über das Maß ihrer Widerstandskraft hinaus. Stumpf einwirkende Gewalten oder das Aufschlagen eines Körperteiles auf einen harten Gegenstand sind die Ursachen. Die Weichteile werden entweder gegen den Knochen gedrückt oder geraten, wie das auch bei größeren Körperabschnitten der Fall sein kann, zwischen zwei harte Flächen, welche sich wie die Arme einer Zange mit Gewalt einander nähern. Quetsch-

---

[1]) Als Trauma (eigentlich gleichbedeutend mit Wunde) versteht man nach heutigem Sprachgebrauche die Ursache der Verletzung oder zusammenfassend den ganzen zur Verletzung führenden Vorgang.

wunden entstehen dabei nur an Stellen, an denen der drückende Gegenstand oder der Widerstand leistende Knochen Vorsprünge und Kanten hat. Die Haut bleibt, da sie widerstandsfähiger ist als Fett- und Muskelgewebe, über der gequetschten Stelle vollkommen oder zum größten Teile erhalten, selbst wenn starke Gewalten die darunterliegenden Weichteile in eine breiige blutige Masse verwandelten, der jeder Zusammenhang abgeht.

Dem Wesen nach handelt es sich bei der Quetschung nicht nur um eine Zerdrückung der Gewebe, sondern auch, und zwar nach Gussenbauer an erster Stelle, um eine Zerreißung der bei der Einwirkung des Druckes nach Ueberwindung des Gewebswiderstandes seitlich ausweichenden Teile.

Bei geringen Graden von Quetschung beschränkt sich die Trennung des Zusammenhanges nach Gussenbauer auf das lockere Bindegewebe und die feinsten Blut- und Lymphgefäße, bei höheren Graden sind daneben noch die Interzellularsubstanzen zerrissen, bei den stärksten Graden (Zermalmung, Zertrümmerung) sind trotz der Lösung jeglichen inneren Zusammenhanges die einzelnen zelligen Elemente zum größten Teile noch erhalten.

Die Erscheinungen der Quetschung sind im allgemeinen Schmerzen, Funktionsstörung und Schwellung infolge der Blutung aus zerrissenen Gefäßen. Dazu kommt die vom Blutergusse abhängige Verfärbung der Oberfläche.

Zerreißungen sind Verletzungen durch Ausdehnung der Gewebe infolge von Zugkräften, welche von außen her durch schräges Auftreffen stumpfer Gewalten oder innerhalb des Körpers einwirken. Wird ein Gewebe über den ihm eigenen Grad von Dehnbarkeit hinaus gedehnt, so kommt es zur Trennung der Interzellularsubstanzen, selten der Zellen selbst. Bleibt dabei das grobe anatomische Gefüge erhalten, so spricht man von Dehnung oder Zerrung, ist es getrennt, von Zerreißung. Die Haut erleidet dabei Rißwunden, oder bei von innen nach außen wirkender Gewalt Platzwunden, wenn sie über ihr normales Maß hinaus gedehnt wird.

Schmerzen, Funktionsstörung und Schwellung durch ergossenes Blut sind auch hier die wichtigsten Erscheinungen.

Erschütterung nennt man die Wirkung einer stumpfen Gewalt (Stoß, Schlag, Fall), welche zu gering ist, um eine nachweisbare Veränderung der Gewebe in Gestalt von Trennung ihres Zusammenhanges herbeizuführen. Entweder erstreckt sich die Erschütterung unmittelbar auf größere Körperabschnitte oder wird auf sie von dem Hauptangriffspunkte der Gewalt fortgeleitet, an welchem es dann in der Regel zur Quetschung oder Zerreißung kommt. Die Erscheinungen, welche in Schmerzen, in Herabsetzung oder Aufhebung der Empfindung und der Bewegungsfähigkeit bestehen, sind auf Schädigung der Nervensubstanz zu beziehen. Sie finden sich häufig in der Umgebung von Quetschwunden vor und werden als örtlicher Shock oder Wundstupor zusammengefaßt. Sie verschwinden schnell und vollkommen, wo Quetschungen und Zerreißungen nicht vorhanden sind.

Einige Beispiele reiner Erschütterungen sind jedem aus Erfahrung am eigenen Leibe bekannt. Bei einem hohen Absprung auf harten Boden können die

unteren Extremitäten, wenn sie nicht nachgiebig, sondern steif gehalten werden, eine Erschütterung oder Prellung erleiden. Ein dumpfer Schmerz durchfährt die Beine, welche einen Augenblick taub und gelähmt sind, um dann rasch unter kribbelnden Empfindungen abzuklingen und auf längere Zeit dem Gefühle von Schwäche Platz zu machen. Aehnlich geht es bei einem leichten Stoß, welcher den Nervus ulnaris am Ellbogen trifft; die sensible Lähmung erstreckt sich dabei deutlich auf den Ausbreitungsbezirk des Nerven.

Gefährlichere, oft tödliche Formen nehmen Erschütterungen des Gehirnes und die selteneren des Rückenmarkes, der Brust und des Bauches an. Ihre Erscheinungen sind selten rein und daher nur schwer aus dem ganzen Bilde herauszuschälen, da sie sich häufig mit starken Quetschungen oder den Folgen innerer Blutungen verbinden oder aber unmerklich in die Symptome schwerer Entzündungen übergehen. Es handelt sich bei der Hirnerschütterung um eine unmittelbare, durch das den Schädel treffende Trauma bedingte, aber ihrem Wesen nach noch unaufgeklärte Schädigung der Hirnzentren, wodurch das Hauptsymptom der Bewußtlosigkeit mit Gedächtnisdefekten nach dem Erwachen ausgelöst wird. Das Vorkommen einer Rückenmarkserschütterung dagegen hat man stark in Zweifel gezogen und derartig aufgefaßte Fälle auf Quetschung oder Zerrung des Markes infolge von Knickung der Wirbelsäule zurückgeführt. Bei den Erschütterungen der Brust oder des Bauches sind reflektorische Vorgänge im Spiele, weshalb sie häufig zum Shock gerechnet werden. Es kommt zur Lähmung des vasomotorischen Apparates oder zur Erregung des Herzhemmungszentrums durch Reizung der Vagus-Sympathicus- und Splanchnicusäste und der sensiblen Nerven.

Häufig ist die Gewalteinwirkung nicht in einer dieser vier Gruppen unterzubringen, sondern entspricht gleichzeitig mehreren. Das zeigt z. B. die Verletzung durch einen Granatsplitter, welcher zugleich verwundet, quetscht, zerreißt und erschüttert. Oder ein durchschlagendes Geschoß verwundet die Weichteile und durchdringt sie glatt bis zum Knochen. Dieser zersplittert, so daß die Weichteile jenseits von ihm nicht nur von dem Geschosse, sondern auch von den beweglich gewordenen Knochenstücken gequetscht und zerrissen werden. Ferner führt eine quetschende Gewalt stets auch zur Zerreißung, wenn sie die Körperoberfläche nicht senkrecht, sondern schräg trifft.

Literatur.

Gussenbauer, *Die traumatischen Verletzungen. Deutsche Chir. 1880.*

Kapitel 2.

Die mechanischen Verletzungen der einzelnen Gewebe.

a) Die Verletzungen der Haut, Unterhaut und Schleimhaut.

Außer den in Bd. I, S. 1 besprochenen einfachen Wunden zeigt die Haut noch Abschürfungen (Exkoriationen), Quetschungen und Blutergüsse. Erstere entstehen meist bei einem Falle (auf die Kniee oder das Kinn häufig bei Kindern) oder begleiten andere durch stumpfe Gewalten entstandene Verletzungen. Durch das Gleiten am Boden beim Sturze oder infolge des schrägen, mehr tangentialen

Einwirkens eines stumpfen Gegenstandes wird die Epidermis abgescheuert. Leicht blutend und schmerzend und häufig mit grobem Schmutze versehen liegt das Korium vor, das sich in der Folge rasch durch Eintrocknen des Blutes und der ausgetretenen Gewebsflüssigkeit mit einer Borke bedeckt. Unter dieser erfolgt die Heilung ohne Narbenbildung, wenn Eiterungen mit Lymphangitis, Erysipel, Phlegmonen ferne bleiben.

Man entfernt den zum Teil in die Haut gepreßten Schmutz (Sand, Holzsplitter) mit der Pinzette und durch Betupfen mit 3%igem Wasserstoffsuperoxyd, nachdem die Umgebung wie bei anderen Wunden gereinigt ist. Ein trockener aseptischer Verband hat die Stelle bis zum Abfalle der Kruste zu schützen und vor allem den Verletzten abzuhalten, sich durch Kratzen und Scheuern wegen des Juckens bei leichten Entzündungen weiter zu verwunden und zu infizieren.

Reine Quetschungen der Haut verlaufen verschieden. Sie können erstens, wo die Haut dem Knochen ohne Weichteilpolster aufliegt, so erheblich sein, daß die getroffene Stelle blutleer und schmerzlos ist und der Nekrose verfällt (s. S. 4); zweitens stellt sich nach Einklemmen einer Hautfalte ein kutaner Bluterguß ein, welcher entweder bei hämorrhagischer Infiltration der Kutis als bräunlicher und langsam verschwindender Fleck oder bei Abhebung der Epidermis durch eine kleine Blutansammlung als Blutblase erscheint. Man läßt diese Blase, um Infektionen zu vermeiden, uneröffnet, schützt sie vor Verletzung durch trockene, mit Heftpflaster befestigte Gaze, worauf sie in wenigen Tagen eintrocknet. Nach Lösung der alten Epidermis und der Blutborke hat sich darunter eine neue Decke gebildet. Verletzte Blutblasen sind wie offene Brandblasen zu behandeln, d. h. abzutragen und mit einem aseptischen trockenen Verband zu bedecken.

Das lockere Unterhautgewebe kann nach Einwirkung stumpfer Traumen durch Quetschung und Dehnung subkutan verletzt sein, d. h. ohne Verwundung der elastischen und daher leicht ausweichenden Hautdecke. Die gewöhnliche Folge ist ein Bluterguß, welcher die lockeren, verletzten Maschen entweder infiltriert oder auseinanderdrängt. Das hämorrhagische Infiltrat entspricht der Blutung aus den Kapillaren und mehreren kleineren Gefäßen, die Blutansammlung in einer durch sie geschaffenen Höhle der Verletzung einzelner kleinerer und größerer Arterien oder Venen. Man spricht bei kleinen punktförmigen blutgefüllten Höhlen von Ekchymosen oder Sugillationen, bei großen von Hämatomen. Außer dem umschriebenen, auch als Blutbeule bekannten Hämatome kommen flächenhaft, auf weite Strecken verbreitete Blutergüsse ohne scharfe Grenzen vor. Wo die Haut dem Knochen nahe liegt, betrifft das Extravasat gewöhnlich auch die mitverletzte Faszie und das Periost. Bei Hämophilen genügen schon ganz geringe Traumen zur Entstehung großer Hämatome.

Die Blutung aus den verletzten Gefäßen steht rasch, da das Extravasat auf sie einen Druck ausübt und durch Gerinnung die Lumina verschließt (s. Bd. I, S. 11). Bei großen Hämatomen erfolgt die Gerinnung nur unvollkommen an der Wand der Bluthöhle, da in wechselnder Menge jedem größeren Extravasate auch die schwer gerinnende Lymphe aus den zerrissenen Lymphgefäßen sich beimengt.

Die Resorption des Ergusses durch den aufsaugenden Lymphapparat geht bei hämorrhagischen Infiltraten rascher und ausgiebiger von statten als bei Hämatomen, welche nur von ihrer Wandung aus angegriffen werden können. Das bei der Gerinnung abgeschiedene Serum verschwindet zuerst, wobei eine Menge von Blutzellen in die nächsten Lymphdrüsen gelangt. Die Gerinnsel selbst werden erst allmählich durch die lösende Kraft der in Wucherung geratenden Zellen der Umgebung für die Resorption zugänglich.

Das bei dem Zerfalle der roten Blutkörperchen freiwerdende Hämoglobin durchsetzt und färbt weithin die Gewebe, in welche es mit der Gewebsflüssigkeit verschleppt wird. Zum größten Teil gelangt es zur Resorption und zur Ausscheidung durch die Leber als Gallenfarbstoff und durch die Nieren. Ein kleiner Teil bleibt an Ort und Stelle lange Zeit oder dauernd liegen, nachdem er Umwandlungen erfahren hat, einmal in ein gelbliches, körniges, eisenhaltiges Blutpigment, das Hämosiderin, ferner in die rubinroten nadelförmigen und rhombischen Hämatoidinkristalle. Beide Umwandlungsprodukte findet man innerhalb und außerhalb der Zellen vor.

Inzwischen wird sowohl das Fibrin als das verletzte und abgestorbene Gewebe von wucherndem Granulationsgewebe aufgelöst, durchwachsen und ersetzt. Die entstandene Bindegewebsmasse, die Narbe, ist in der Regel derber als das umgebende Bindegewebe.

Die Erscheinungen der subkutanen Blutergüsse sind erstens mäßige Schmerzen, zweitens blaurote Verfärbungen der Haut, die umso kräftiger hervortreten, je lockerer die Subkutis (z. B. an den Lidern, am Skrotum) ist, und drittens Schwellungen mit deutlichen oder verschwommenen Grenzen und dem Palpationsbefunde der Fluktuation und der Krepitation oder des Schneeballenknirschens, je nach dem mehr flüssigen oder mehr geronnenen Zustande der Blutmasse. Pulsierende Hämatome kommen nach Verletzung größerer Arterien vor (s. S. 57). Umschriebene Hämatome zeichnen sich häufig durch einen allmählich härter werdenden Randwulst aus, welcher durch Bildung fibrinöser Schwielen entsteht. Aseptisches Fieber (s. Bd. I, S. 142) kann bei großen Ergüssen vorhanden sein.

Schmerzen und Schwellung verlieren sich nach mehreren Tagen oder Wochen entsprechend der Menge des ergossenen Blutes. Die Verfärbung verbreitet sich in der ersten Woche auf weite Strecken (z. B. bei einem Hämatome der Schultergegend auf den ganzen Oberarm und die benachbarte Hälfte des Thorax), nimmt dabei jedoch, da der freigewordene Blutfarbstoff das Gewebe in verschiedener Dichte und Tiefe durchsetzt, die mannigfachsten dunkelblauroten bis hellgrünen und gelblichen Töne an, von denen die letzteren sich am längsten erhalten.

Der komprimierende und ruhigstellende Verband ist für alle Hämatome, solange die Erscheinungen einer fortgeleiteten, lympho- oder hämatogenen Entzündung fehlen, das beste Mittel in den ersten Tagen. Er stillt die Schmerzen, befördert die Resorption und verhütet neue Blutungen durch Bewegungen. Deshalb ist er bei subkutanen Hämatomen ebenso wie bei tiefer liegenden Ergüssen der beliebten Anwendung der Eisblase und kalter Umschläge weitaus vorzuziehen. Den Rest der Blutmasse schafft nach einigen Tagen,

bei größeren Extravasaten etwa nach einer Woche, die sachgemäße Massage fort. Entleerungen des Blutes durch Punktion sind bei Hämatomen notwendig, welche nur langsam verschwinden, Spaltungen bei eingetretener Vereiterung.

Etwas anders verhalten sich häufig **große Hämatome**, sowohl im subkutanen, als im muskulären und retroperitonealen Gewebe (ferner auch kleine Extravasate im Gehirn). Da die Resorption von der mit bindegewebigen Fibrinschichten bekleideten Wand nicht genügend stattfinden kann, so verwandelt sich allmählich der flüssig gebliebene Rest des Extravasates, welcher in lymphgefäßreichen Gegenden fast nur aus ergossener Lymphe (Lymphextravasat) besteht, in eine braunrote, schokoladenähnliche dünn- oder dickflüssige Masse, welche außer Blutpigment und Hämotoidinkristallen auch zahlreiche Cholestearintafeln, wahrscheinlich aus dem zertrümmerten Fettgewebe, enthält. Die Wand der Höhle verdichtet sich zu festem Bindegewebe, auch kann sie mit den Jahren verkalken und nahe am Knochen verknöchern (traumatische Blut- oder Lymphzyste). Genügt die mehrfache Entleerung des Inhaltes durch Punktion und Einspritzung von Reizmitteln wie Alkohol, Jod- und Karbollösung, Jodoformglyzerin nicht zu ihrer Beseitigung, da die starrwandige Höhle leicht wieder aus den offenen, nicht durch Thromben verschlossenen Lymphgefäßen der Wandung gefüllt wird, so bleibt nur die Spaltung mit teilweiser oder gänzlicher Entfernung der Wand übrig.

In geschlossenen Operationswunden entstehen Hämatome durch Nachblutung aus oft nur kleinen, nicht unterbundenen Gefäßen. Während das flüssig bleibende Blut aus den Nahtlücken aussickert und den Verband durchtränkt, füllen Gerinnsel die Wundhöhle und rufen Schmerzen durch Druck auf die Umgebung hervor. Nach Reinigung der Haut ist die Naht teilweise oder ganz zu öffnen, worauf man durch seitliches Pressen mit sterilen Gazebäuschen versucht, die Gerinnsel ohne Berührung der Wunde zu entfernen. Findet man blutende Gefäße, so folgt ihre Unterbindung, im übrigen wird fest mit Jodoformgaze tamponiert und erst nach einigen Tagen die Naht wiederholt.

Wer mit der Blutstillung bei der Operation wenig sorgfältig verfährt, wird solche Nachblutungen häufig erleben, gelegentlich auch schwere Phlegmonen, da die Wunde bei der Ausräumung der Blutmassen leicht infiziert wird. Vor allem sind bei jeder Operation die Blutgefäße sofort nach der Durchschneidung zu fassen, da alle kleineren Lumina wegen rascher Verklebung sonst nicht mehr oder nur schwer zu finden sind und sich nach dem Erwachen aus der Narkose unter dem erhöhten Blutdrucke wieder öffnen. Auch nach der Anwendung der Infiltrationsanästhesie kann man leicht Nachblutungen erleben, da der Druck des Infiltrates die Hautvenen verschließt und übersehen läßt.

Die schwerste Verletzung des Unterhautgewebes ist die **subkutane Losreißung der Haut.** Wird die Haut von tangential wirkenden stumpfen Gewalten oder bei Ueberfahrung sehr stark gegen ihre Unterlage verschoben, so können ihre sämtlichen Verbindungen mit der Faszie auf große Ausdehnung zerreißen. Blut und Lymphe ergießen sich in das verletzte Gewebe und heben die Haut in Form einer bald straffen, bald schwappenden Schwellung ab. Häufig begleitet diese Erscheinung schwere Zermalmungen der Weichteile und Knochen.

Sie entspricht entweder einem großen, flächenhaft ausgebreiteten Hämatome und läßt dann die Merkmale desselben (Verfärbung der

Haut, Fluktuation, Knirschen an den Grenzen) selten vermissen, oder aber einem Lymphextravasate.

Die Eigentümlichkeiten des letzteren nach ausgedehnter Loslösung der Haut sind zuerst von Morell-Lavallée unter dem Namen **Décollement de la peau**, später von Köhler beschrieben worden. Sie weisen manche Abweichung von Blutergüssen auf. Vor allem kommt die Schwellung erst allmählich, oft innerhalb mehrerer Tage zu stande, während das Hämatom unmittelbar aufzutreten pflegt. Die Haut zeigt selten eine Verfärbung. Den Inhalt bildet reine, nicht geronnene Lymphe, manchmal mit geringer Blutbeimengung. Da die zerrissenen Lymphgefäße sich nicht durch Thromben verschließen, so hält die subkutane Lymphorrhagie so lange an, bis der Druck des Extravasates dem intravaskulären gleichkommt. Und da der letztere sehr niedrig ist, so können niemals pralle, fluktuierende Anschwellungen auftreten wie bei Hämatomen, sondern nur schlaffe Erhebungen der Haut, welche sich durch Lagewechsel in ihren unteren Teilen vergrößern, in den oberen verflachen und beim Anschlagen mit dem Finger eine deutliche Wellenbewegung bis zum Rande und von da zurück aufweisen (Undulation). Die subkutane Lymphorrhagie kommt am häufigsten am Oberschenkel zur Beobachtung, gelegentlich auch am Rumpfe und dort von riesiger Ausdehnung (Fiebiger). Neben der Loslösung der Haut (oberflächliches Dekollement) kommt die Lösung der Muskeln und des Periostes vom Knochen (tiefes Dekollement) vor.

Die Behandlung der subkutanen Trennung der Haut beginnt mit der gründlichen Reinigung ihrer Oberfläche und der Versorgung von vorhandenen Abschürfungen und Wunden. Komprimierende und ruhigstellende Verbände sind der Resorption sehr günstig; da aber die ihrer Ernährung beraubte Haut leicht der Nekrose verfällt, so sind sie vorsichtig anzulegen und häufig zu wechseln. Bei großen Ergüssen empfiehlt sich stets die mehrfache Entleerung durch Punktion vor dem Verbande, bei Lymphextravasaten mit nachfolgender Injektion von Alkohol oder 5%iger Jodlösung. Inzisionen sind nur bei beginnender Nekrose und bei Entzündungen notwendig. Es können ihnen Lymphfisteln in den Narben folgen. Einen gefährlichen Verlauf nehmen Phlegmonen, welche nicht selten von Quetschwunden ausgehen und günstigen Boden finden.

Eine vollständige Abreißung der Haut ist in einer Reihe von Fällen an der behaarten Kopfhaut beobachtet worden (s. Altermatt). Meist handelte es sich um Fabrikarbeiterinnen, deren Haare von rotierenden Maschinenteilen gefaßt wurden. Wie bei der Skalpierung reißt die gesamte Kopfschwarte los, so daß der große Defekt durch Transplantation gedeckt werden muß. Auch die Abreißung der Haut des Penis und Skrotums ist als Folge einer Maschinenverletzung gesehen worden (Kausch).

Verletzungen der Schleimhaut verhalten sich ganz ähnlich wie die der Haut; nur kommen bei Wunden und Exkoriationen seltener schwere Infektionen zur Entwicklung (s. Bd. I, S. 163). Dagegen können die Schwellungen, welche bei Schußverletzungen oder nach Einwirkung stumpfer Gewalten durch submuköse Blutergüsse entstehen, den Kehlkopf bis zur Gefahr der Erstickung verengen und am Magen- und Darmkanale wegen Ernährungsstörung der Wandung Anlaß zu tödlichen Perforationen geben.

Ein eigenartiges Bild bietet das **traumatische Emphysem**. Es kommt dadurch zu stande, daß Luft meist aus den verletzten Atmungs-

wegen in die Maschen des subkutanen und des lockeren, die Muskeln, Gefäßbündel und Organe umgebenden Gewebes bei der Exspiration hineingepreßt wird.

Man sieht leichte Formen mit geringer Ausdehnung der Luftgeschwulst nach offenen oder subkutanen Verletzungen des Nasengerüstes, des Sinus frontalis und maxillaris, des Proc. mastoideus, besonders wenn der Verletzte versucht, die in der Nase angesammelten Blutgerinnsel durch Ausschneuzen zu entleeren. Schwere Formen können sich erstens nach Anspießung der Lungenoberfläche bei einer subkutanen Rippenfraktur und bei Schuß- und Stichverletzungen der Lunge, zweitens bei Verletzungen oder entzündlichen (tuberkulösen) Perforationen des Kehlkopfes und der Trachea entwickeln, namentlich bei schräg verlaufendem und engem Wundkanale.

Auch nach Tracheotomie kann diese Erscheinung auftreten, wenn Luft neben der zu engen oder verstopften Kanüle ausströmt, oder diese aus der Luftröhre geglitten ist; ferner hat man geringes Emphysem mitunter nach Laparotomien gesehen, welche in Beckenhochlagerung vorgenommen worden waren. Die dabei in die Bauchhöhle eingedrungene Luft gelangt sodann beim Erbrechen oder Husten zwischen die Wundflächen und in die Bauchwand. Manchmal handelt es sich nur um Weichteilwunden, in welche die Luft bei Bewegungen oder bei Irrigation aus dem Schlauche gepreßt wird. Bei Schußverletzungen ohne Geschoß aus unmittelbarer Nähe kann es zu Hautemphysem durch Ansammlung von Pulvergasen kommen (Hammer, Schäfer).

Ueber der verletzten Stelle entsteht eine weiche, elastische, unbestimmt begrenzte Schwellung, welche tympanitischen Schall ergibt, auf Druck knistert, sich leicht wegdrücken läßt und schmerzlos ist. Sie wächst namentlich bei großer Unruhe des Kranken rasch und schreitet auf weite Strecken fort, überall die Haut aufblähend und den Körperabschnitt in eine stark spannende, unbewegliche, ballonartig aufgetriebene Masse verwandelnd.

Die leichten Fälle sind die häufigeren. Sie beschränken sich auf eine geringe Ausdehnung und zeigen schon am 2. oder 3. Tage Stillstand und allmählichen Rückgang der Luftgeschwulst durch Resorption.

Die Gefahren der seltenen schweren Fälle liegen in der Ausbreitung des Emphysems in die Brusthöhle. Sind z. B. von einer Thoraxwunde aus der ganze Rumpf, ferner Hals, Gesicht und Extremitäten befallen, so wandert die Luftinfiltration unter der Pleura weiter und gelangt von den lockeren Zwischenräumen des Halses ins Mediastinum. Der letztere Weg wird schon vor der allgemeinen subkutanen Ausdehnung bei Verletzungen des Kehlkopfes und der Trachea gerne beschritten. Atmung und Herztätigkeit werden dadurch immer mehr behindert und der Tod folgt unter den Erscheinungen der Erstickung.

Von Gasphlegmonen unterscheidet sich das traumatische Emphysem leicht, da die örtlichen und allgemeinen Störungen einer Infektion vollkommen fehlen.

Die Behandlung muß, wo es möglich ist, die Ursache beseitigen, indem sie die Quelle der ins Gewebe strömenden Luft verschließt oder wenigstens durch breite Oeffnung der Weichteilwunde unschädlich macht.

Die Nase ist durch einen Tampon zu verstopfen, die Wunden am Kehlkopfe und an der Trachea werden aufgesucht und genäht und

durch Tracheotomie die Atmungsluft unterhalb der verletzten Stelle abgeleitet; perforierende Thoraxwunden mit Pneumothorax werden fest tamponiert, oder, wo dies fruchtlos ist, erweitert und die Oeffnung der Pleura costalis genäht. Gelingt dies nicht oder strömt die Luft unmittelbar aus der verwachsenen Lunge aus, so begnügt man sich mit der Erweiterung der Weichteilwunde und läßt die Luft durch ein Drainrohr, das nach v. Bramann mit einem nur die Exspiration erlaubenden Ventil versehen sein kann, austreten (König). Aehnlich ist bei subkutanen Frakturen mit Lungenverletzung zu verfahren (v. Bramann), wenn die Kompression der verletzten Stelle nicht genügt. Oft sind schon große Inzisionen der Weichteile ausreichend, um ein Weiterschreiten des Emphysems zu hindern (König).

Literatur.

Altermatt, Ein Fall von totaler Skalpierung. Beitr. z. klin. Chir. Bd. 18, S. 765, 1897. — v. Bramann, Ueber die Bekämpfung des nach Lungenverletzung auftretenden allgemeinen Körperemphysems. Chir. Kongr.-Verhandl. 1893. Disk. König. — Cordua, Ueber den Resorptionsmechanismus von Blutergüssen. Preisschrift. Berlin 1877. — Fiebiger, Ein Fall von subkutaner traumatischer Lymphorrhagie. Wien. klin. Wochenschr. 1897, Nr. 17. — Gussenbauer, Die traumatischen Verletzungen. Deutsche Chir. 1880. — Hammer, Traumatisches Hautemphysem durch Pulvergase. Beitr. z. klin. Chir. Bd. 25, 1899. — Jutkowski, Ueber plastische Operationen an Penis und Skrotum im Anschluss an einen Fall (Kausch) von Schindung der männlichen Genitalien. I.-D. Breslau 1904. — Klaussner, Studie über das allgemeine traumatische Emphysem. München 1886. — Köhler, Ueber Morell-Lavallées Décollement traumatique de la peau et des couches sousjacentes. Deutsche Zeitschr. f. Chir. Bd. 29, 1889. — Madlena, Das Hautemphysem nach Laparotomien. Monatsschr. f. Geb. u. Gynäk. Bd. 13, 1902. — Raviant et Marlier, Emphyseme souscutane de la face, du cou et du tronc. Gazette hebdomad. 1899, Nr. 38. — Schäfer, Ueber Hautemphysem nach Schussverletzung. Beitr. z. klin. Chir. Bd. 28, 1900.

b) Die Verletzungen der Faszien und Muskeln.

α) Subkutane Verletzungen.

Die subkutane **Zerreißung einer Muskelfaszie** kann sich bei der plötzlichen und heftigen Kontraktion des von ihr bekleideten Muskels ereignen. Sie erfolgt am häufigsten am M. biceps brachii bei einem Lastträger, der das Entgleiten seiner Last mit raschem Griffe zu hindern sucht, und in der Gegend der Adduktoren bei einem Reiter, der sich bei einem unvermuteten Seitensprunge des Pferdes mit der Kraft seiner Schenkel im Sattel hält. Gewöhnlich wird die Faszie über der Mitte des Muskelbauches gesprengt, doch reißen gerne auch andere Stellen ein, wenn sie in früherer Zeit durch die Fragmente von gebrochenen Knochen verletzt worden waren.

Der Riß der Faszie ist als quer oder schräg verlaufende spaltförmige Lücke nur im Ruhestande des Muskels zu fühlen, welcher aus ihr hervorquellend einen umgrenzten weichen und flachen, bei Kontraktion gewaltig anschwellenden und hart werdenden Tumor entstehen läßt. Dieser sogenannte **Muskelbruch** (Muskelhernie) macht in der Regel nur im Anfange Beschwerden, später sind weder Schmerzen noch Funktionsstörungen vorhanden.

Ein operativer Verschluß des Faszienschlitzes ist infolgedessen selten notwendig. Er ist durch Nähte auszuführen, welche tief in den Muskel eindringen, um der Naht die nötige Festigkeit zu geben. Bei großen Muskelhernien ist oft das Abtragen des vorgefallenen Muskelabschnittes Vorbedingung für die Naht der Faszie. Kleinere Faszienrisse erfordern überhaupt keine Behandlung.

Das Bild des Muskelbruches kann auch dadurch hervorgebracht werden, daß die an umschriebener Stelle verdünnte Faszie eine Vorwölbung bei der Kontraktion gestattet.

Faszienverletzungen durch Quetschung fallen mit derselben Verletzungsart der Muskeln zusammen.

Quetschungen der Muskulatur entstehen durch heftigen Fall, Stoß oder Schlag, besonders wenn der Muskel gegen den Knochen gedrückt wird, seltener durch den Biß eines Tieres (Pferdebiß). Geringe Grade der Verletzung rufen nur ein blutiges Infiltrat des Muskels, stärkere den Zerfall seiner Substanz hervor, welche dann mit dem ergossenen Blute eine breiige, braunrote Masse (**Muskelhämatom**) bildet.

Der verletzte Muskel befindet sich in unvollständiger Kontraktion und zeigt ruckweise, zitternde Bewegungen. Die Störung seiner Funktion, heftige Schmerzen und Schwellungen, deren Größe von der Blutung im Gewebe abhängig ist, sind die wichtigsten Merkmale. Fluktuation ist nur bei großen Hämatomen deutlich. Die Verfärbung der Haut fehlt, wenn nicht auch die Faszie und das subkutane Gewebe verletzt sind.

Die Ausgänge sind verschieden. Häufig verschwinden die Beschwerden und die Schwellung in wenigen Wochen vollkommen. Das zertrümmerte Gewebe des Muskels ersetzt sich durch Granulationsgewebe, das sich in eine verschieden große narbige Schwiele verwandelt (Myositis traumatica fibrosa). Diese bleibt dauernd bestehen, trotzdem mit der Zeit Muskelfasern hineinwachsen, hindert aber die Bewegung nur, wenn sie sich nach ausgedehnten Quetschungen auf große Abschnitte eines Muskels erstreckt, da sie dann durch ihre Schrumpfung Kontrakturen erzeugt. Seltene Ausgänge sind die Muskelverknöcherung (Myositis ossificans traumatica, s. 6. Abschnitt), welche sich sowohl nach einmaligen Traumen als nach häufigen traumatischen Reizen einfinden kann, und die Vereiterung, welche auf lympho- oder hämatogenem Wege den Verletzungsherd befällt. Ausgedehnte Zertrümmerungen neigen weniger zur Vernarbung, sondern lassen gerne große abgekapselte Hämatome oder Lymphextravasate mit verkalkten oder verknöcherten Wänden entstehen (z B. am Oberschenkel nach Hufschlag), welche zwar die Funktion nicht hindern, aber durch ihre Größe lästig sind. Ein vollständig quer durchquetschter Muskel verhält sich ähnlich wie ein durchrissener.

Für die Behandlung ist in der ersten Woche Ruhe und gleichmäßiger Druck im Verbande nötig. Folgt darauf Massage, so verlieren sich oft schon in der 2. Woche die Schmerzen und die Reste der Schwellung, während die Beweglichkeit wiederkehrt. Traumatische Blut- oder Lymphzysten müssen öfters punktiert oder gründlich operiert werden (s. S. 33); geschrumpfte und Kontrakturen veranlassende Muskeln werden mit Hilfe von Durchschneidung ihrer Sehnen unschädlich gemacht und in ihrer Wirkung durch Vereinigung der peripheren Stümpfe mit gesunden Sehnen der Nachbarschaft (s. S. 46) ersetzt, wo es nötig und möglich ist. Vereiterte Muskelhämatome sind wie Abszesse zu behandeln.

Die **Zerreißung eines Muskels** kann eine vollständige und eine unvollständige sein und betrifft sowohl den Muskel-

bauch als den Uebergang zur Sehne. Sie entsteht in manchen Fällen durch Ueberdehnung des ruhenden Muskels; so zerreißen die Kopfnicker bei schwierigen Steißgeburten und die Adduktoren bei der in Narkose vorgenommenen Einrenkung einer angeborenen Hüftverrenkung. In anderen Fällen leistet der in Dehnung geratende Muskel durch heftige Kontraktion einen Widerstand, der ihm jedoch gefährlich wird, wenn die dehnende Kraft größer ist; denn er zerreißt leichter in kontrahiertem als in ruhendem Zustande.

Beispiele hierfür, welche fast ausnahmslos kräftige Männer betreffen, sind die Zerreißungen des Quadriceps femoris und Rectus abdominis bei drohendem Falle nach rückwärts, die des ersteren oder der Wadenmuskeln beim Aufsprunge auf den Boden (sowohl beim Abspringen mit Anlauf als beim Aufsprunge aus beträchtlicher Höhe). Sehr häufig reißen ferner der Biceps brachii (meist der lange Kopf) beim Heben einer schweren Last, die Schulter-, Nacken-, Rücken- oder Bauchmuskeln bei übermäßigen, plötzlichen Drehungen des Rumpfes.

Gegenüber dieser Entstehungsart, der Ueberdehnung des kontrahierten Muskels, ist die direkte Gewalt als Ursache sehr selten; sie betrifft am häufigsten die Bauchmuskeln, welche durch sie am meisten gedehnt zu werden vermögen. Schließlich kann auch, ohne gewaltige Anstrengung und Dehnung, ein krankhaft veränderter Muskel (nach verschiedenen Krankheiten wie Typhus, Scharlach, Variola, Allgemeininfektion, akuter Miliartuberkulose) einreißen, wie z. B. der Rectus abdominis beim ersten Versuche des Kranken sich aufzusetzen. Außerdem finden sich Zerreißungen von Muskeln ebenso wie Quetschungen nicht selten als Nebenverletzungen bei Frakturen mit starken Verschiebungen der Bruchenden und bei Luxationen.

Die Erscheinungen einer Muskelzerreißung sind leicht zu deuten. Der blitzartige heftige Schmerz und die volle Funktionsstörung des betreffenden Muskels sind sichere Zeichen. Oft empfindet der Verletzte bei der Ruptur ein deutliches Krachen. Man findet bei vollkommener Zerreißung im Anfange einen gut fühlbaren klaffenden Spalt, später ein Hämatom, das ihn verdecken kann. Bei Kontraktionsversuchen bewegen sich die beiden Muskelstümpfe je nach der noch vorhandenen Innervation und vergrößern den Spalt. Unvollständige Rupturen zeigen eine verschwommene, auf den Muskel beschränkte Schwellung wegen hämorrhagischer Infiltration.

Die Heilung vollzieht sich wie bei der Quetschung durch Narbengewebe, welches bei vollständigen Rissen die Funktion wieder herzustellen vermag, bei unvollständigen, bei welchen die Beweglichkeit schon nach 1—2 Wochen wiederkehrt, durch üppige Wucherung des Bindegewebes eine harte spindelförmige Anschwellung hervorrufen kann; es ist dies der hauptsächlich am Kopfnicker nach Geburtszerreißungen bekannte Muskelkallus, der sich langsam durch Schrumpfung verkleinert und verhärtet. Die Zusammenziehung jeder breiten Muskelnarbe kann Verkürzung des Muskels mit ihren weiteren Folgen (Schiefkopf, Kontrakturen) verursachen.

Die Behandlung einer unvollkommenen Muskelzerreißung ist die gleiche wie bei der Quetschung. Bei vollstän-

digen-Rissen kann man versuchen, durch Annäherung der auseinandergewichenen Stümpfe mittels Feststellung der Glieder in Stellungen, welche dem Kontraktionszustand des verletzten Muskels entsprechen, eine Zusammenheilung zu erzielen. Die dazu nötigen Gipsverbände müssen 4—6 Wochen liegen. Einfacher, sicherer und wohl auch rascher ist der Verlauf nach Ausführung der Muskelnaht (s. u.), welche vor allem bei größeren Zwischenräumen am Platze ist und nicht zu spät vorgenommen werden darf. Der Verband muß mindestens 3 Wochen lang für Entspannung des genähten Muskels sorgen. Nach längerer Zeit sind die Stümpfe nicht mehr durch Naht zusammenzubringen, da sie schrumpfen, atrophieren und sich zurückziehen, deshalb ist in solch veralteten Fällen zur Herstellung der Funktion die Verlagerung eines funktionskräftigen Muskellappens aus der Nachbarschaft zur Verbindung mit dem peripheren Stumpfe nützlicher als ein Nahtversuch. Transplantationen von Muskelstücken zur Ausfüllung derartiger Defekte sind wertlos, da das empfindliche Gewebe zu Grunde geht.

Zur Nachbehandlung sind Massage und aktive Uebungen wichtig.

β) Offene Verletzungen der Faszien und Muskeln.

Je nach der Art der Verwundungsursache handelt es sich um scharfgeschnittene, zerrissene oder gequetschte Wunden.

Die Folgen hängen ab von der Funktionsstörung und von den eintretenden Entzündungen. Erstere sind bei Stich-, Schuß- und oberflächlichen Schnitt- und Hiebverletzungen leicht und vorübergehend, vorausgesetzt, daß nicht nebenbei ein wichtiger Muskelnerv getroffen ist; schwer dagegen und ohne Hilfe dauernd nach vollkommener Durchtrennung eines Muskels, wie sie bei Hiebverletzungen mit der Sense, dem Hackbeile, dem Säbel, bei Stichen mit dem Bajonett oder einem breiten Messer und bei Granat- und Bißverletzungen vorkommen. Infektionen treten in Muskelwunden mit zerfetzten Flächen sehr leicht ein, während glatt geschnittene Wundränder zu primärer Heilung neigen. Der kleine Zugang bei Stich- und Schußwunden mit kleinen Geschossen ist ebenfalls einer entzündungslosen Heilung günstig.

Die Behandlung unterscheidet sich im wesentlichen nicht von der der einfachen Wunde. Nur muß nach scharfen Durchtrennungen die Faszie und der Muskel genäht werden. Die Muskelnaht führt man mit versenkten Nähten (Katgut oder Seide) aus, sorgt dabei, daß die Querschnitte sich genau und ohne Lücken aneinanderlegen und faßt zum Schlusse die Faszie mit den oberflächlichsten Fäden. Die Narbe wird nach primärer Heilung glatter Muskelwunden nur unbedeutend und kann mit der Zeit vollkommen verschwinden. Handelt es sich nicht um ganz frische Wunden, so tut man gut, die Haut nicht vollständig zu schließen und für einige Tage einen Jodoformgazetampon bis zur Muskelnaht zu führen, der sodann bei eintretender Eiterung durch ein Drainrohr ersetzt wird. In frischen Quetsch- und Rißwunden, wie sie auch bei Durchstichsfrakturen vorhanden sind, braucht nur der völlig durchtrennte Muskel und zwar nach Abtragung der geschädigten

Wundflächen vereinigt zu werden. Aeltere Wunden bleiben offen und der Heilung durch Granulationen überlassen. Der Ausfall der Funktion kann manchmal später durch Verlagerungen (s. o.) aufgehoben werden.

Literatur.

Féré, Les accidents de l'attaque d'épilepsie liès à la contraction musculaire. Revue de Chirurgie T. 21, 1900, p. 50. — **Loos**, *Ueber subkutane Bicepsrupturen. Beitr. z. klin. Chir. Bd. 29, 1901, S. 410.* — **Marchand**, *Der Prozess der Wundheilung. Deutsche Chir. 1901, Heilung der Muskelwunden, S. 289.* — **Maydl**, *Subkutane Muskel- und Sehnenzerreissungen. Deutsche Zeitschr. f. Chir. Bd. 17.* — **Steudel**, *Zur Behandlung und Operation der Muskelbrüche. Beitr. z. klin. Chir. Bd. 34, 1902, S. 611.*

c) Verletzungen der Sehnen.

α) Subkutane Verletzungen.

Quetschungen kommen nur bei Einwirkung großer Gewalten (Maschinenverletzungen, Hufschlag u. a.) in Betracht, da die Sehnen bei unbedeutenden Traumen Widerstand leisten, oder wegen des Weichteilpolsters, auf welchem sie an vielen Stellen ruhen, ausweichen. Zermalmte Sehnen sind zerknittert und aufgefasert. Wo sie in synovialen Scheiden liegen, können sowohl nach Kontusionen als nach Zerrungen durch den eigenen Muskel oder durch seinen Antagonisten (oft als Nebenverletzung bei Frakturen und Luxationen) Blutergüsse in den Sehnenscheiden auftreten, welche als entsprechende, bei Berührung und Bewegung schmerzende Stränge erscheinen, aber bei frühzeitigen Bewegungen und gründlicher Massage bald ohne Störung verschwinden.

Zerreißungen der Sehnen kommen seltener zu stande als solche des zugehörigen Muskels, und zwar reißt häufiger der Uebergang des Sehnengewebes zum Knochen und zum Muskel entzwei als die Sehne selbst, wobei Teile des angrenzenden Gewebes, des Muskels oder Knochens mit abreißen (Abrißfrakturen) und die Sehnenstümpfe mehr oder minder zerfasert werden.

Die ursächlichen Vorgänge bestehen wie bei Muskelrupturen hauptsächlich in der Ueberdehnung des hastig kontrahierten, weniger häufig des ruhenden Muskels. Selten sind direkte Traumen, häufiger indirekte, welche auch Luxationen hervorrufen können, die Ursache. Das Sehnengewebe kann durch Entzündungen oder dauernde mechanische Reize seine Festigkeit eingebüßt haben (v. Volkmanns fragilitas tendinum). So vermögen berufliche Zerrungen (z. B. des Extens. pollicis longus sin. beim Trommeln) eine Auffaserung der Sehne herbeizuführen (s. Friedrich), auch kann die Entwicklung eines Ganglion in der Sehne (Thorn) die Ruptur begünstigen.

Der Sehnenapparat des Quadriceps femoris und des Biceps brachii wird am häufigsten heimgesucht. Von dem ersteren zeigt das Lig. patellae Abrisse von der Tuberositas tibiae und von der Kniescheibe, die Quadricepssehne Abrisse von der Patella und vom Muskel, beide auch in seltenen Fällen Querrisse durch das Sehnengewebe. Am Biceps brachii reißt am häufigsten der lange Kopf entzwei oder vom Ansatze ab, ebenso die Achillessehne vom Fersenbein oder die Tricepssehne vom Olekranon. Nicht selten sind ferner Abrisse der Strecksehnen von den Endphalangen der Finger, wenn das Nagelglied mit Gewalt, z. B. durch einen Stoß, in Beugung gerät, während der übrige Finger

gestreckt bleibt. Umgekehrt kann zuweilen (Lessing) der Ansatz der oberflächlichen oder der tiefen Beugesehne mit oder ohne Knochenstückchen durch übermäßige gewaltsame Extension bei starker, unwillkürlich ausgeführter Kontraktion der Flexoren abreißen.

Die Erscheinungen der Sehnenzerreißung beginnen mit einem oft hörbaren, schmerzhaften Ruck. Der Funktionsausfall des betreffenden Muskels samt der durch den Antagonisten beeinflußten Stellung des Gliedes (z. B. Beugestellung des Nagelgliedes bei abgerissener Strecksehne des Fingers), die oft fühlbare Lücke zwischen den Sehnenstümpfen bezw. zwischen Knochen oder Muskel und Sehnenstumpf, ferner die namentlich am Biceps wahrnehmbare Verschiebung des gelockerten Muskelbauches nach der entgegengesetzten Richtung sichern die Erkennung. Die begleitenden Blutergüsse sind meist nicht erheblich.

Die Behandlung besteht am besten in frühzeitiger Freilegung und Anfrischung der zerfaserten Stümpfe und Naht. Ist dadurch der Spalt in der Sehne selbst oder zwischen ihr und dem Muskel geschlossen oder die abgerissene Sehne am Knochen befestigt, so ist das ganze Glied zur Entspannung des verletzten Muskelapparates ungefähr 4—6 Wochen im Verbande festzustellen. Das periphere Ende der Sehne des langen Bicepskopfes hat man mit Vorteil nach entsprechender Kürzung an den kurzen Kopf genäht. Handelt es sich um den Abriß einer Sehne, welche sich wegen fehlender Scheide nur wenig zurückziehen kann, wie die Strecksehnen an den Fingern, so genügen in der Regel Verbände, welche durch entsprechende (hier Extensions-) Stellung der Glieder die Anheilung am richtigen Orte gestatten. Bei anderen Sehnen kann durch dies Verfahren wohl ebenfalls ein An- oder Zusammenheilen erzielt werden; aber häufig dehnt sich die Narbenbrücke, so daß die Funktion des Muskels dauernd leidet und man zur Exzision der Zwischennarbe und Naht der Sehne noch nachträglich schreiten muß.

Als **Luxation einer Sehne** bezeichnet man das Verlassen ihres Lagers nach Sprengung der Synovialscheide und der haltenden Bänder.

Man sieht diese seltene Verletzung fast nur am äußeren Knöchel, über welchen die Sehne des Peroneus longus oder die der beiden Peronei nach vorne luxiert, nachdem ihre Retinacula und ihre Scheide durch Umknicken des Fußes nach innen (in Supinationsstellung) und durch gleichzeitige starke Kontraktion der Peronei zerrissen sind. Die Verrenkung der Sehne des Tibialis post. ist nur einmal gesehen worden. Die der Sehne des langen Bicepskopfes ist nach Ruptur ihrer Scheide samt der Gelenkkapsel und der Ansatzstelle des Supraspinatus möglich, was jedoch nur bei Luxation oder Fraktur des Humeruskopfes vorkommt (König). In seltenen Fällen ist auch die Luxation der Fingerstrecker nach der ulnaren Seite der Metatarsusköpfchen beobachtet worden, und zwar nach Zerreißung der sehnigen Brücke, die zu der radial gelegenen Nachbarsehne führt (Schürmayer, Haberern, Becker). Auch bei chronischem Gelenkrheumatismus kommt eine derartige Verlagerung der Strecksehnen, wohl durch Lockerung des Bindegewebes, vor und kann am kleinen Finger so stark sein, daß eine Beugung statt einer Streckung ausgelöst wird (Krukenberg).

Die luxierten Sehnen lassen sich an abnormer Stelle fühlen und meist leicht in ihr Lager zurückbringen. Ge-

lingt es, sie durch aufgelegte Gaze- oder Wattebäusche mehrere Wochen im Gipsverbande festzuhalten, so ist eine vollständige Heilung möglich. Andernfalls leidet die Funktion durch Hin- und Hergleiten der Sehne, weshalb eine operative Befestigung am richtigen Platze durch Darübernähen des benachbarten Bindegewebes oder durch Herstellung einer Brücke, welche über die Sehne geklappt und genäht wird, als Ersatz der zerrissenen Haltebänder notwendig ist. Zu diesem Zwecke kann man einen Faszienlappen oder am äußeren Knöchel nach König einen Periostknochenlappen verwenden.

β) Offene Verletzungen der Sehnen.

Wunden mit vollständigen oder unvollständigen Durchtrennungen der Sehnen kommen besonders häufig an den Händen, seltener an den Füßen und übrigen Teilen der Extremitäten vor. Sie verdanken ihre Entstehung entweder scharfen Instrumenten und Waffen oder Gegenständen wie Metallsplitter und Glasscherben oder aber Quetschungen und Zerreißungen bei Maschinen-, Explosions- und Bißverletzungen. Oft sind sie mit Gefäß-, Nerven-, Knochen- oder Gelenkverletzungen verbunden oder haben in ausgedehnten Wunden nur eine nebensächliche Bedeutung. Die Sehnenstümpfe zeigen der Art der Verwundung entsprechend entweder eine glatte Schnittfläche oder sind plattgedrückt und zerfasert. Bei Ausreißungen der Finger folgen oft die ganzen, erst am Muskelansatze abreißenden Sehnen. Auch bei Verletzungen mit einem in Bewegung befindlichen Bohrer können die Sehnen so weit aufgerollt werden, daß sie mit ihren am Muskel abgerissenen Enden aus der Wunde heraushängen.

In der Wunde selbst ist die Verletzung der Sehnen nicht immer zu erkennen, trotzdem sie nach Reinigung der Umgebung zur genauen Versorgung mit Haken auseinandergehalten wird. Denn die Sehnenstümpfe ziehen sich von den Wundflächen zurück, und zwar am bedeutendsten die zentralen, namentlich von Sehnen, welche eine lange Scheide und darum eine große Beweglichkeit besitzen. Am peripheren Stumpfe findet ein geringes Zurückweichen nur statt, wenn die Verletzung eines Beugers in Beugestellung geschah und das Glied nachträglich gestreckt wird.

Zur Erkennung der Sehnenverletzung ist daher stets eine genaue Prüfung der Funktion notwendig, selbst bei kleinen Stich- oder Schnittwunden, wenn sie in der Nähe von Sehnen liegen.

Die **Naht** der durchtrennten Sehne ist überall — und zwar womöglich schon primär bei der Versorgung der Wunde — auszuführen, wenn ihr nicht die schlechte Beschaffenheit der Sehne oder der Wunde entgegenstehen. Denn einerseits eignet sich ausgedehnt zermalmtes und zerfasertes Sehnengewebe, wie man es bei Quetsch-, Biß- und Rißwunden findet, nicht im geringsten zur Nahtvereinigung, da es der Nekrose anheimfällt und ebenso wie anderweitige Gewebsfetzen die

Ansiedlung und Entwicklung von Bakterien begünstigt; es muß daher bei der Versorgung der Wunde abgetragen werden. Anderseits ist es gefährlich, in mehrere Tage alten, bisher schlecht behandelten oder gänzlich vernachlässigten Wunden mit eitrigem Belage und entzündlicher Umgebung die Sehnenstümpfe zu suchen und zu nähen; denn es kommt hier nicht nur zur Vereiterung der Nahtstelle, sondern auch, namentlich an Sehnen mit synovialen Scheiden (wie der Fingerbeuger), zu ausgedehnten und wegen ihrer Folgen gefürchteten Phlegmonen.

Man verzichtet daher, wenn die Wunde nicht frisch oder sachgemäß verbunden zur Behandlung kam, auf die primäre Naht, behandelt sie offen bis zur Granulationsbildung oder Vernarbung und legt erst sekundär, aber stets so früh als möglich, die Stümpfe zur Naht frei. Denn wegen Schrumpfung des zugehörigen Muskels wird das Auffinden des zentralen Endes immer schwieriger und der Zwischenraum an eingescheideten Sehnen schließlich (nach Monaten) so groß, daß eine Vereinigung ausgeschlossen ist.

Unvollständige Durchtrennungen der Sehnen haben keinen deutlichen Ausfall von Bewegungen zur Folge, der ihre Erkennung ermöglichte, doch sind sie in der Regel leicht bei der Versorgung der Wunde zu entdecken.

Das Aufsuchen der Sehnenstümpfe geschieht unter künstlicher Blutleere und ist in der frischen Verletzungswunde leichter als nach eingetretener Vernarbung. Durch übermäßige Beugung oder Streckung schieben sich die peripheren Stümpfe der Beuger oder Strecker in die Wunde, die zentralen durch kräftiges, nach der Peripherie gerichtetes Streichen der betreffenden, in Entspannungsstellung gehaltenen Muskeln. Die mit Scheiden versehenen Sehnen halten sich leicht in diesen versteckt, doch läßt das verschließende Blutgerinnsel unschwer die Stelle erkennen, und ist es mit einem Tupfer ausgepreßt, so kann man den Sehnenstumpf mit einer feinen Hakenpinzette hervorholen, ohne die Scheide spalten zu müssen. Für stark zurückgezogene Stümpfe, besonders in nicht mehr frischen Fällen, ist ein Hilfsschnitt nicht zu entbehren, welcher von der meist quer verlaufenden Wunde aus etwa 4 cm weit zentralwärts, manchmal auch peripherwärts durch die Haut zu führen ist. Man legt ihn etwas seitlich von der Sehne, um eine Narbenvereinigung mit ihr zu verhüten, und löst die Haut nach beiden Seiten eine Strecke weit ab. In älteren Fällen muß zuerst die Narbe der Verletzungswunde umschnitten und aus der Tiefe lospräpariert werden, darauf sucht man nach Anlegung des Hilfsschnittes die narbig verschlossenen Sehnenscheiden, welche oft weit geschlitzt werden müssen, um an die in ihnen verwachsenen Stümpfe zu gelangen.

Der gefundene Stumpf wird sofort verankert, d. h. mit einem Seidenfaden versehen, der von einem Schieber festgehalten wird. Dieser Faden wird entsprechend dem auszuführenden Nahtverfahren angelegt, um auch zur Naht verwendet werden zu können. Sind viele Sehnen in einer Wunde, wie nach der gefürchteten Glasscherbenverletzung an der Beugeseite des Handgelenkes, durchschnitten, so ist das Erkennen der zusammengehörigen Stümpfe oft nicht leicht. Ihr Aussehen, die Größe des Querschnittes und der Sehne, die anatomische Lage und die durch

Fig. 8.

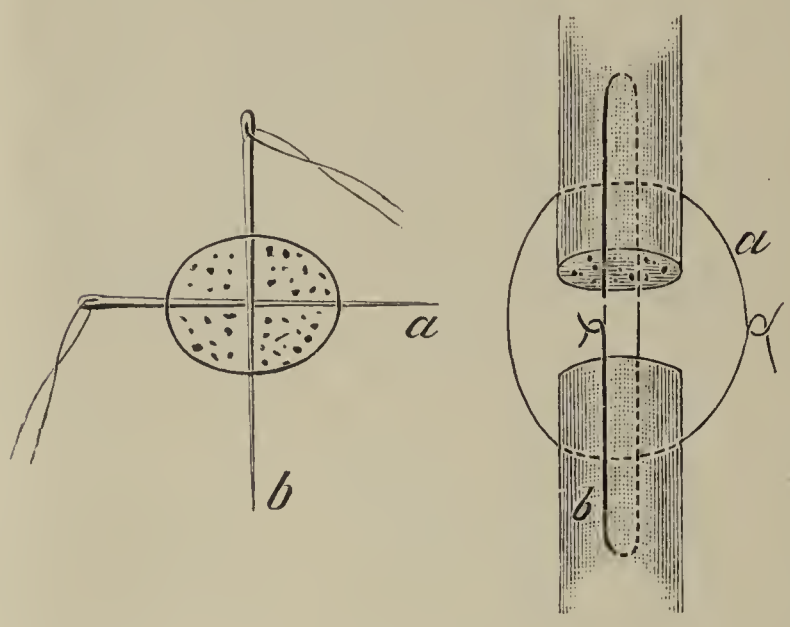

Sehnennaht nach Friedrich. Der erste Faden *a* wird von dem zweiten *b* in senkrechter Richtung übergriffen. Liegen beide Fäden, so wird zuerst *a*, dann *b* geknotet (Handb. d. prakt. Chir.).

Ziehen am peripheren Ende ausgelöste Funktion geben die Anhaltspunkte.

Durchquetschte und zerrissene Sehnen müssen vor der Naht angefrischt werden.

Ist der zugehörige zweite Stumpf gefunden, so wird der durch den ersten gelegte Faden durch ihn weitergeführt. Das Knüpfen des Fadens geschieht in Entspannungsstellung des ganzen Muskels, um ein Durchschneiden der Naht zu verhüten. Die Querschnitte müssen sich genau decken, ein seitliches Aneinanderlegen der Enden ist zu vermeiden.

Die Naht selbst (Tenorhaphie) wird am besten mit Sublimatseide und zwar nach den verschiedensten Verfahren (s. Fig. 9)

Fig. 9.

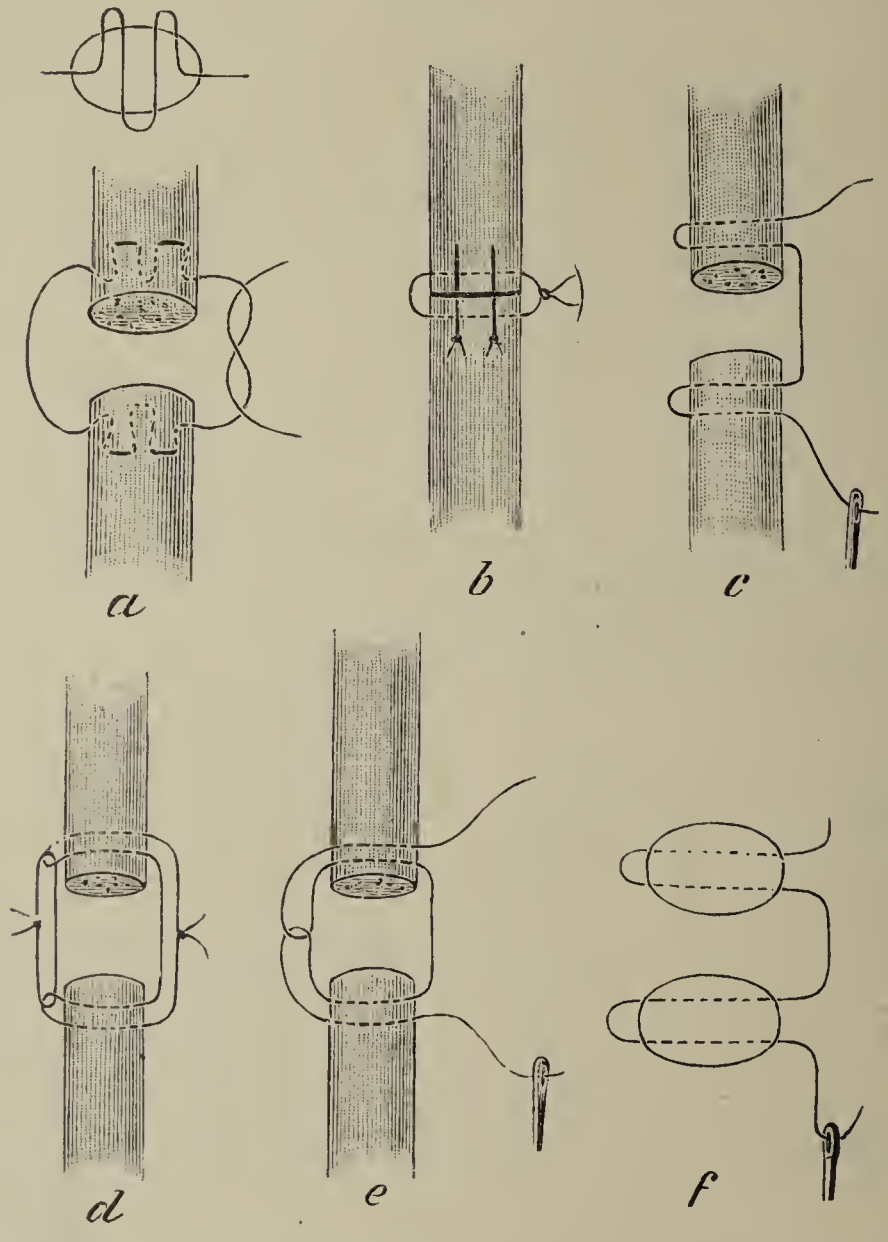

Sehnennaht *a* nach Wölfler, *b* nach Hägler (ist der erste quer verlaufende Faden geknotet, so wird er von zwei oder mehreren übergriffen), c—f nach Trnka.

ausgeführt, von denen die einfachsten zugleich die besten sind. Ich verwende die Naht nach Friedrich (Fig. 8) für dünne, die nach Hägler (Fig. 9b) für dickere Sehnen. Dabei können die den ersten Faden übergreifenden Nähte beliebig vermehrt werden, ihr Ausreißen wird durch jenen verhindert. Schwieriger auszuführen sind Wölflers quere und Trnkas durchschlungene Naht.

Die Wunde der Sehnenscheide wird, wo sie klafft, oder wo sie bei stark zurückgezogenen Stümpfen hatte geschlitzt werden müssen, mit feinen Fäden über der Sehne vereinigt, ebenso wie schräg durchschnittene oder zerrissene Bänder, welche als Halt der Sehne für die Funktion von Wichtigkeit sind, wie die Scheidenbänder der Finger, das Lig. carpi dorsale et volare u. a.

Da nach der Durchschneidung mehrerer Sehnen in einer Wunde leicht Verwachsungen der benachbarten Nahtstellen eintreten, hat Lotheisen empfohlen, jede derselben mit einem langsam resorbierbaren, eigens präparierten und sterilisierten Gelatineröhrchen zu umhüllen.

Die Hautwunde wird bis auf kleine Lücken geschlossen, welche jedoch nicht unmittelbar über der Sehnennaht liegen dürfen, da sonst Verwachsungen mit der Hautnarbe entstehen. Stellen sich Entzündungserscheinungen ein, so müssen die Nahtlücken sofort durch Herausnehmen einiger Fäden erweitert und mit lockeren Jodoformgazetampons versehen werden. Drohen Phlegmonen aufzutreten, so ist die ganze Hautnaht, wenn nötig auch die Sehnenscheide, zu öffnen.

Der Verband hat nach der Sehnennaht das Glied mit Hilfe von Pappschienen oder Gipsbinden in einer Stellung festzuhalten, in welcher die verletzte und genähte Sehne oder Sehnengruppe entspannt ist. Im Mittel hat diese Feststellung 4 Wochen zu betragen, doch kann man bei einzelnen dünnen Sehnen schon mit 3 Wochen auskommen, während bei dicken kräftigen Gebilden wie der Achilles- oder der Quadricepssehne mindestens 6 Wochen nötig sind.

Die darauf folgenden aktiven und passiven Bewegungen sind wegen der Weichheit der Sehnennarbe anfangs sehr vorsichtig auszuführen und werden durch warme Bäder und Massage der betreffenden Muskulatur wesentlich unterstützt. In der Regel ist in 2 bis 3 Monaten das Endergebnis erreicht, welches bei primärer Heilung der Wunde meist sehr gut ist.

Die Heilung der Sehnennaht wie auch der Ersatz kleiner, nicht genähter Sehnendefekte nach Verletzungen oder Tenotomie erfolgt durch eine Narbenmasse, welche der Organisation des vorhandenen Blutergusses, der Wucherung der Sehnenscheide und des zwischen den Sehnenbündeln liegenden Bindegewebes und der Neubildung von Sehnengewebe ihre Entstehung verdankt und allmählich nach etwa 3 Monaten dem Gewebe der alten Sehne gleicht (Lit. bei Marchand, Seggel).

Sind nach ausgedehnten offenen Quetsch- oder Rißwunden große Sehnendefekte entstanden, oder hatte sich nach Durchschneidung das zentrale Ende, da die Naht versäumt wurde, sehr weit zurückgezogen, so kommen zwei operative Verfahren, die Sehnenplastik und die Sehnenverlagerung, in Frage, welche auch bei manchen Erkrankungen der Muskeln (Kontrakturen, Lähmungen) von Nutzen sind.

Unter **Sehnenplastik** versteht man die Ausfüllung des zwischen den Stümpfen oder zwischen der abgerissenen Sehne und ihrer Ansatzstelle am Knochen vorhandenen Zwischenraumes oder Defektes. Man benutzt hierzu entweder eine Verlängerung der Sehnenstümpfe mit Hilfe von schmalen Lappenbildungen, wie sie aus Fig. 10 hervorgehen, oder man überbrückt den Zwischenraum nach Glucks Vorgange mit mehreren kräftigen Katgut- oder Seidenfäden, welche nebeneinander durch die Stümpfe, bezw. durch die Sehnenansatzstelle am Knochen geführt und straff gespannt werden. Bei glatter Heilung entwickelt sich zwischen den Fäden und ihrer nächsten Umgebung ein Keimgewebe, welches zu einem fibrösen rundlichen Strang verhärtet und sich nach längerer Zeit nicht mehr von echtem Sehnengewebe unterscheidet (Lange, Seggel). Die Verwachsungen mit der Umgebung sind nicht so innig, daß die Funktion dadurch behindert würde. An Stellen, wo die Sehnen namentlich bei der Beugung Haltebänder brauchen, z. B. an den Fingern, ist das Verfahren, wenn diese Bänder fehlen, nicht zu verwenden, da die Haut allmählich von innen durchgerieben wird.

Fig. 10.

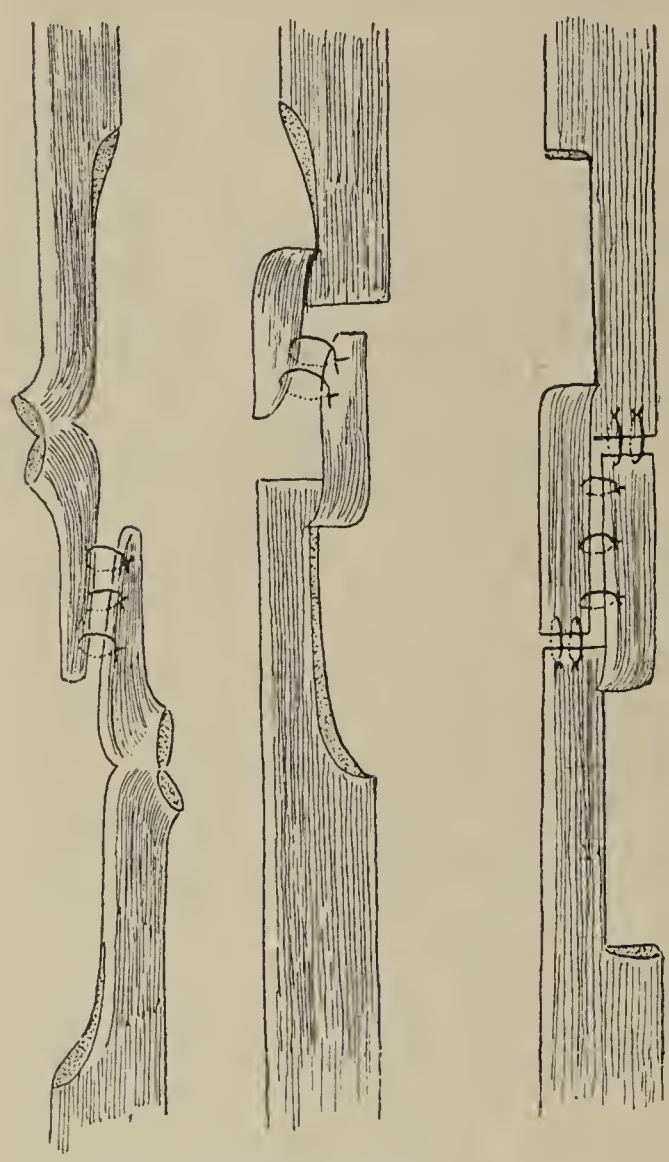

Schnittverfahren zur Sehnenplastik (Handbuch der praktischen Chirurgie, Friedrich).

Die Verfahren der **Sehnenverlagerung** (Ueberpflanzung, Transplantation) sind auf Nicoladoni zurückzuführen und besonders von Drobnik, Vulpius, Hoffa und Lange ausgebildet worden (Lit. s. 5. Abschnitt, Kap. 6b).

Der Zweck der Operation besteht in der Uebertragung der Kraft eines gesunden Muskels auf die Sehne eines unwirksamen oder deren Ansatzstelle. Sowohl Verletzungen mit Sehnendefekten oder Muskelschrumpfungen als auch Erkrankungen der Muskeln und Nerven mit Lähmungen geben die Veranlassung zu der Ausführung.

Gewöhnlich näht man den peripheren Stumpf der defekten oder der gelähmten und vorher durchschnittenen Sehne entweder seitlich an die Sehne eines gesunden Muskels oder an einen lappenförmig abgespaltenen Strang derselben (Fig. 11 u. 12). Auf diese Weise kann z. B. nach einer schweren Bißverletzung der Hand mit großen Sehnendefekten das periphere Ende einer verletzten Fingersehne am Handrücken oder in der Hohlhand mit einer benachbarten gut funktionierenden Sehne verbunden werden. Andere Beispiele s. 5. Abschnitt, Kap. 6b.

Die periostale Sehnenverpflanzung Langes stellt eine Abänderung des Verfahrens dar, indem auf das periphere Sehnenende des unwirksamen Muskels verzichtet wird. Um aber seine Funktion auszulösen, wird an seinem Ansatze entweder eine gesunde entbehrliche Sehne oder die abgespaltene Hälfte einer benachbarten Sehne am Periost

festgenäht, nachdem sie bis an diese Stelle unter der Faszie hindurch gezogen ist. Zur Herstellung dieser Brücke zwischen gesunder Sehne und Insertion der verletzten oder gelähmten können nach Lange auch mehrfache Seidenfäden verwendet werden wie bei der Sehnenplastik.

Sowohl nach der Sehnenplastik als nach der Verlagerung müssen Gipsverbände in Entspannungsstellung der betreffenden Sehne auf 5 bis 7 Wochen und länger (je nach der Kraft des zugehörigen Muskels) angelegt werden, worauf sehr vorsichtige Bewegungsübungen folgen.

Fig. 11. Fig. 12.

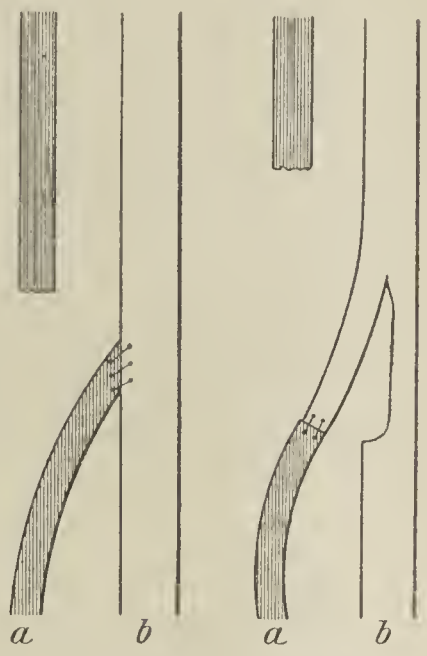

Sehnenverlagerung. Der periphere Stumpf der defekten, gelähmten oder durchschnittenen Sehne *a* ist in Fig. 11 seitlich an die gesunde Nachbarsehne *b*, in Fig. 12 an einen Lappen der letzteren genäht.

Literatur.

Becker, *Beiträge zu den traumatischen, nicht komplizierten Luxationen der Extensorensehnen der Finger. Münch. med. Wochenschr. 1903, Nr. 12. —* ***Blauel,*** *Ueber die Naht bei subkutaner Zerreissung des Lig. patellae. Beitr. z. klin. Chir. Bd. 29, 1901. —* ***Borst,*** *Ueber die Heilungsvorgänge nach Sehnenplastik. Zieglers Beitr. z. pathol. Anat. Bd. 34, 1903. —* ***Friedrich,*** *Subkutane Zerreissungen der Sehnen an Hand und Fingern. Handb. d. prakt. Chir. IV. Bd., 2. Aufl., S. 300. —* ***Haberern,*** *Ueber Sehnenluxationen. Deutsche Zeitschr. f. Chir. Bd. 62, 1902, S. 192. —* ***Hügler,*** *Ueber Sehnenverletzungen an Hand und Vorderarm. Beitr. z. klin. Chir. Bd. 16, 1896, mit Lit. —* ***Kirchmayr,*** *Zur Kasuistik der subkutanen Sehnenrupturen. Wien. klin. Wochenschr. 1900, Nr. 45. —* ***Krukenberg,*** *Lehrbuch der mechanischen Heilmethoden. Stuttgart 1896, S. 72 u. 73. —* ***Küttner,*** *Ueber subkutane Sehnenscheidenhämatome. Beitr. z. klin. Chir. Bd. 44, 1904, S. 213. —* ***Lange,*** *Weitere Erfahrungen über seidene Sehnen. Münch. med. Wochenschr. 1902, Nr. 1. —* ***Lessing,*** *Traumatische subkutane Ruptur einer Fingerbeugersehne in ihrer Kontinuität. Beitr. z. klin. Chir. Bd. 30, 1901. —* ***Lotheisen,*** *Zur Technik der Sehnen- und Nervennaht. Arch. f. klin. Chir. Bd. 64, 1901. —* ***Ders.,*** *Ueber die Zerreissungen im Streckapparate des Kniegelenkes. Beitr. z. klin. Chir. Bd. 24, 1899, S. 673. —* ***Marchand,*** *Der Prozess der Wundheilung. Deutsche Chir. 1901, Heilung der Sehnenwunden, S. 261. —* ***Schürmayer,*** *Luxation der Strecksehne des Mittelfingers. Zeitschr. f. Chir. 1897, S. 846. —* ***Seggel,*** *Histologische Untersuchungen über die Heilung von Sehnenwunden und Sehnendefekten. Beitr. z. klin. Chir. Bd. 37, S. 342, 1903. —* ***Witzel,*** *Ueber Sehnenverletzung und ihre Behandlung. v. Volkmanns Samml. klin. Vorträge Nr. 291, 1887.*

d) Verletzungen der Sehnenscheiden und Schleimbeutel

führen nach Kontusionen und Zerrungen zu Blutergüssen, welche sich als pralle, häufig fluktuierende, bei Bewegung sehr schmerzhafte Stränge oder umschriebene Schwellungen zu erkennen geben und nach Ruhigstellung des Gliedes und Kompression im Verbande in der Regel schon nach einer Woche verschwinden.

Der Bluterguß in einem Schleimbeutel führt häufig infolge von Vernachlässigung zu einem chronischen Entzündungszustande der Wandung, wie ihn auch Fremdkörper (Geschosse) oder mehrfache traumatische Reizungen hervorrufen: zu dem sogenannten Hygrom (s. 5. Abschnitt, Kap. 3).

Offene Verletzungen der Sehnenscheiden und Schleimbeutel sind durch die große Neigung zur Entwicklung von eitrigen Entzündungen bemerkenswert, da sich die Infektion rasch in den Schleimsäcken und über sie hinaus zu verbreiten vermag (s. Bd. I, S. 327).

Aseptische Behandlung der Wunden und frühzeitige Spaltungen beim Auftreten der Entzündungen kämpfen gegen diese nicht seltenen Störungen.

e) Verletzungen der peripheren Nerven

führen zur Verschlechterung oder Unterbrechung der Leitung, so daß die Funktionen der betreffenden Nerven (Beweglichkeit, Empfindung, Reflexerregbarkeit, vasomotorische und trophische Einflüsse) mehr oder minder vollkommen aufgehoben sind. Der Grad der Störung hängt zum größten Teile von dem Grade der Veränderungen der Nervenfasern ab, insofern als leichte vorübergehende Funktionsstörungen nur der Zerstörung der Markscheide, schwere und dauernde dagegen auch der der Achsenzylinder entsprechen.

α) Subkutane Verletzungen

umfassen an den Nerven Erschütterungen, Quetschungen, Zerreißungen und Luxationen.

Eine **Erschütterung** kann den Nerven an seinem Stamme, z. B. den N. ulnaris am Ellbogen durch Stoß, oder in seinem Verbreitungsgebiete treffen, z. B. bei Prellschlag auf die Hand, bei Fall auf die Füße. Die unter Schmerzen einhergehende Störung der Funktion gleicht sich in wenigen Minuten wieder aus (s. S. 30). Starke Erschütterungen sensibler Nerven rufen das Bild des Shocks hervor (s. S. 135).

Als gelindeste Form einer **Nervenquetschung** ist die Drucklähmung bekannt, welche durch Druck auf einen Nerven bei schlechter Lage der Arme oder Beine während des Schlafes, besonders gerne am Ulnaris, Radialis und Ischiadikus auftritt. Sie geht in der Regel sofort nach Aenderung der Stellung unter kribbelnden Empfindungen zurück. Längere Zeit, mitunter mehrere Wochen, hält die Lähmung an, welche während einer Narkose durch Druck der Tischkante auf den Radialis des herabhängenden Armes, durch Druck des Oberarmkopfes auf den Plexus infolge starker Erhebung und Abduktion des Armes oder durch Beeinträchtigung des N. femoralis durch den Femurkopf bei Einrenkung der angeborenen Hüftgelenkluxation zu stande gekommen war. Auch zu feste Umschnürung mit dem v. Esmarchschen Schlauche oder schlecht angelegte Verbände können langdauernde Drucklähmungen (letztere am Radialis, Ulnaris und Peroneus) verschulden. Eine dritte Ursache bildet nicht selten die Kallusmasse, welche nach Frakturen um den benachbarten Nerven (am Oberarm um den Radialis, am Ellbogen um den Ulnaris, am Fibulaköpfchen um den Peroneus) herumwächst und ganz allmählich nach vorausgehenden sensiblen Störungen und neuralgischen Schmerzen zu einer vollständigen und ohne operative Lösung des Nerven aus seiner Umklammerung dauernden Leitungsunterbrechung mit allen weiteren Folgen führt. Aehnlich ist die Wirkung eines den Nerven einbettenden Narbengewebes nach eitrigen Entzündungen, namentlich wenn es ihn nach komplizierten Frakturen auf die Kante eines Bruchstückes preßt, oder schließlich von Tumoren, welche den Nerven verdrängen oder durchwachsen.

Während eine plötzliche schwache Quetschung ganz ähnliche Erscheinungen wie die Erschütterung auslöst, veranlaßt die starke Einwirkung einer stumpfen Gewalt bei Stoß, Schlag oder Fall oder der bei Frakturen und Luxationen in

die Weichteile dringende Knochen schwere Funktionsstörungen, welche unter ähnlichen Verhältnissen wie bei offenen Verletzungen (s. u.) sich zurückzubilden vermögen oder in einen dauernden Zustand übergehen.

Ebenso hat die **Dehnung** und die **Zerreißung** eines Nerven vorübergehende oder dauernde Folgen. Sie kommt meist mit Quetschung verbunden am häufigsten bei Frakturen und Luxationen vor. So können z. B. nach Humerusluxation Lähmung der Armnerven, nach Frakturen der Schädelbasis Sehstörung, Gefühllosigkeit und Lähmung einer Gesichtshälfte durch Zerreißung oder Quetschung des N. opticus, trigeminus und facialis innerhalb ihrer Durchtrittsstellen vorhanden sein.

Die Erkennung einer derartigen Nervenverletzung gründet sich wie die der offenen (s. u.), im wesentlichen auf die Störung der Funktion und auf die Oertlichkeit der Verletzung.

Zu Verwechslungen können Muskelzerreißungen, ischämische Muskellähmungen und Muskelatrophien nach Verletzungen und entzündlichen Erkrankungen an den Extremitäten Anlaß geben. Sie unterscheiden sich durch das Fehlen jeglicher Sensibilitätsstörungen und der Entartungsreaktion.

Die Wiederherstellung der Funktion hängt von der Ausdehnung der Nervenzerstörung, von der Kraft der Regeneration und von den für diese günstigen oder ungünstigen Verhältnissen ab (s. u.).

Die Behandlung der subkutanen Nervenquetschung oder -zerreißung ist zunächst eine konservative. Dazu ist in der ersten Woche, wo es möglich ist, die Ruhigstellung des Körperabschnittes im Verbande notwendig, um den Nerven vor Zerrungen bei Bewegungen zu bewahren. Bei der elektrischen Behandlung, welche sodann folgt, ist die Anwendung schwacher galvanischer Ströme für den Nerven (Kathode an die Verletzungsstelle, Anode auf den Plexus) und für die degenerierten Muskeln am meisten zu empfehlen (s. Oppenheim).

Ließ der unvollständige Ausfall der Funktion eine völlige Durchtrennung des Nerven ausschließen, so wird man frische Fälle auf diese Weise häufig in mehreren Wochen zur Heilung bringen. War dagegen eine Verletzung des ganzen Nervenquerschnittes wahrscheinlich und die elektrische Behandlung 4—6 Wochen vergeblich geübt worden, so soll ebensowenig wie bei veralteten Fällen (mit Entartungsreaktion) mit der Operation gezögert werden. Denn durch ein längeres Zuwarten werden nicht nur die Erfolge der konservativen Behandlung seltener, sondern auch die Aussichten der operativen geringer. Man findet den freigelegten Nerven in größerer Ausdehnung durch Narbenmassen verdickt oder völlig getrennt, in der Regel also Verhältnisse, welche einer spontanen Heilung ungünstig sind. Nach Anfrischung der Stümpfe oder Resektion des vernarbten Teiles folgt die Nervennaht oder -plastik nach den unten gegebenen Regeln.

Bei Drucklähmung infolge von Knochenkallus oder von Narbengewebe ist der umwachsene Nervenabschnitt vollständig aus seiner Umgebung zu lösen (Neurolysis), wonach man am besten, um neue Verwachsungen zu vermeiden, benachbarte Muskeln durch einige Nähte unter dem Nerven verzieht oder subkutanes Fettgewebe unter ihn transplantiert. In der Regel erholt sich der Nerv danach

schon in wenigen Tagen, wenn seine elektrische Erregbarkeit noch nicht erloschen war (s. u.). Ist man über den Degenerationszustand des Nerven zweifelhaft, so ist zuerst die Neurolyse zu versuchen und, wenn der Erfolg ausbleibt, nach mehreren Wochen die Nervennaht auszuführen (Schede).

Die **Luxation** eines Nerven kommt fast nur am N. ulnaris, gelegentlich auch am N. peroneus vor. Häufig sind Verschiebungen der Knochen bei Brüchen des Condylus medial. hum. oder des Fibulaköpfchens die Ursache. Doch kann der N. ulnaris auch schon bei einer kräftigen raschen Beugung des Vorderarmes luxieren, wenn der Epicond. med. sehr klein und flach, und der Nerv schlecht befestigt ist; ja, es kann sich auch um einen habituellen Zustand handeln, der sich sowohl angeboren findet, als nach einem Trauma ausbilden kann. Eine Luxation oder Subluxation entsteht dann ohne Beschwerden bei jeder Beugung oder bei einer kräftigen Kontraktion des Triceps (Momburg).

Erscheinungen treten fast nur bei traumatischen Nervenluxationen auf und sind durch Quetschung oder Entzündung der Nerven bedingt. Schmerzen in ihrem ganzen Gebiete, motorische und sensible Störungen und die schmerzhafte Palpation des Nerven an falscher Stelle ermöglichen die Erkennung.

Die Behandlung einer mit Beschwerden verbundenen Nervenluxation besteht, abgesehen von den am besten zu nähenden Frakturen, im Freilegen, Zurücklagern und Befestigen des Nerven, wozu man das Bindegewebe der Umgebung oder einen Muskellappen (Momburg) über ihm festnäht. Bei einer frischen Ulnarisluxation kann man auch versuchen, durch Feststellung des ausgestreckten Armes ein Festwachsen des Nerven in seinem Sulkus zu erzielen.

β) Offene Verletzungen der Nerven.

Je nach der Art der Wunde kann ein Nerv in ihrer Tiefe vollkommen oder unvollkommen durchschnitten, durchstochen, durchschossen, zerquetscht oder zerrissen sein. Quetschungen und Zerreißungen erfolgen am häufigsten bei komplizierten Frakturen durch die Wirkung der nach außen dringenden Bruchenden. Dabei können Knochensplitter, ebenso wie Fremdkörper (Glas-, Holz-, Metallsplitter, Geschosse und Geschoßteile) im Nerven stecken bleiben und sich mit derbem Narbengewebe umgeben, dessen Druck auch einen nicht ganz verletzten Nerven schließlich vollkommen leitungsunfähig macht. Gelegentlich ist wohl auch ein aus Versehen am Nerven angelegter Unterbindungsfaden die Ursache der Störung. Größere Nervenabschnitte werden oft bei Explosionen, Maschinen- oder Granatverletzungen und bei Bissen wilder Tiere mit ausgerissen.

Nach scharfer Durchtrennung weichen die Nervenstümpfe nur wenig auseinander, falls sie nicht durch Zwischenklemmen von gebrochenen Knochen und zerfetzten Muskeln verschoben werden. Die Schnittfläche der Nerven erscheint niemals glatt, da die Nervenbündel etwas hervorquellen. Die Stelle einer Quetschung gibt sich unmittelbar nach der Verletzung durch die rötliche Verfärbung und die weiche Beschaffenheit des betreffenden Abschnittes zu erkennen.

Der Durchtrennung der Nervenfasern folgt ihre Entartung, gleichgültig ob sie zerschnitten, zerrissen oder zerquetscht sind, gleichgültig, ob der Zusammenhang des Nervenstranges vollkommen aufgehoben oder bei Quetschung durch seine bindegewebigen Bestandteile noch erhalten ist. Und zwar tritt sofort an der Stelle der Verletzung die auf sie beschränkte traumatische Degeneration auf, welcher sich schon in 2—4 Tagen die sekundäre (oder paralytische) Degeneration des ganzen, peripher von der Verletzungsstelle gelegenen Nervenabschnittes und einer kleinen Strecke des zentralen Stumpfes anschließt. Es kann also niemals, selbst nicht bei erhaltenem Zusammenhange oder bei sofortigem Aneinanderlegen der Schnittflächen, eine unmittelbare Vereinigung der durchtrennten Nervenelemente (eine sogenannte prima intentio nervorum) mit Wiederherstellung der Leitung stattfinden. Erst verwickelte Vorgänge sind im stande, die zu Grunde gegangenen Fasern zu ersetzen und Heilung herbeizuführen.

Während sich die Degeneration der Markscheiden durch Auftreten von Myelinfragmenten, -kugeln und -körnchen, die ihr folgende der Achsenzylinder durch Zerklüftung kundgibt, verrät sich schon am 2. Tage der Beginn der regenerativen Wucherung durch Vergrößerung der Kerne der Schwannschen Scheide, welche rasch zu zahlreichen Kernteilungen führen. Wahrscheinlich hängt mit dieser Wucherung die Bildung der neuen Achsenzylinder und Markscheiden zusammen (v. Büngner, P. Ziegler, Wieting, Marchand), doch herrscht über diese Vorgänge keine einheitliche Auffassung, da viele (Ranvier, Vanlair, v. Notthaft, Stroebe) auch das regenerative Auswachsen der durchtrennten Achsenzylinder annehmen (vergl. Marchand, Schütte).

Die jungen Nervenfasern finden sich zuerst am zentralen Stumpfe, wo sie mit den alten in Verbindung stehen. Günstigstenfalls durchsetzen sie das inzwischen in der Nervenwunde durch Wucherung der Nervenscheiden entstandene Granulationsgewebe, die junge Narbe, und schreiten von hier, nach der einen Ansicht (Waller, Vanlair, Stroebe u. a.) allmählich in der Bahn des regenerierten Nerven bis in die äußersten Verzweigungen fort (sogenannte Neurotisation), nach der anderen Lehre (v. Büngner, Wieting, Kennedy) treten sie mit den mittlerweile auch im peripheren Nervenabschnitte gewucherten, aber unvollkommen differenzierten Elementen in Verbindung, welche zur vollen Ausbildung nur des zentralen Funktionsreizes nach eingetretener Vereinigung bedürfen.

Für eine derartige Heilung liegen die Verhältnisse günstig, wenn Wundinfektionen ferne bleiben, wenn der Nerv nicht vollkommen durchtrennt ist, oder nach Durchschneidung seine Schnittflächen dicht aneinander liegen, oder schließlich wenn die Ausdehnung einer den ganzen Querschnitt betreffenden Quetschung wie nach Umschnürung mit einem Faden ganz gering ist.

Dagegen unterbleibt die Vereinigung, wenn Wundinfektionen auftreten und reichlich Narbengewebe zwischen den Stümpfen entstehen lassen, wenn eine größere Strecke des Nerven durch Quetschung zerstört ist, wenn sich nach vollkommener Durchtrennung Muskelgewebe, Knochen oder Fremdkörper zwischen die Stümpfe gelagert haben, oder wenn die letzteren seitlich verschoben worden sind.

Es schwillt dann das zentrale Ende kolbig an (Durchschneidungsneurom), während sich in dem ganzen, dünner werdenden peripheren Abschnitte nach Resorption der Zerfallsmassen allmählich bindegewebige Veränderungen einstellen.

Ferner leidet auch die von dem verletzten Nerven versorgte Muskulatur, indem sie vollständig atrophisch wird (neurogene Muskelatrophie).

Wenn durch Tierversuche festgestellt worden ist, daß Defekte von mehreren Zentimetern, zum Teil von selbst (Tiedemann) zum Teil nach Einschaltung fremden Materiales (wie entkalkter Knochenröhrchen, Vanlair, steriler Arterienstücke, v. Büngner, Katgutzöpfe, Gluck, Assaky, fremder Tiernerven, Gluck) durch Nervenregeneration ausgefüllt werden können, und wenn ähnliche Versuche ebenso wie spontane Vereinigungen (z. B. nach Zerreißung des Plexus brachialis durch Granatsplitter, v. Langenbeck) gelegentlich auch bei Menschen geglückt sind, so sind doch bei diesem derartige Ergebnisse niemals mit Sicherheit zu erwarten, am wenigsten an den motorischen, bezw. gemischten Nerven, deren geringe Regenerationskraft feststeht. Nur an den sensiblen Nerven tritt jene stark hervor, wie Rezidive nach ausgedehnten Resektionen am neuralgisch erkrankten N. trigeminus und das Wiederauftreten des Gefühles an den nach Operationen oder Schnittverletzungen anästhethisch gewordenen Hautstellen, namentlich an den Fingern beweist.

Die Erscheinungen einer Nervenverletzung machen sich sofort geltend, da sie durch den Ausfall der Funktion bedingt werden. Sie sind je nach der Tätigkeit des betreffenden Nerven verschieden und bestehen bei den häufigsten Verletzungen gemischter Nerven vorzugsweise in motorischen und sensiblen Störungen, denen sich mit der Zeit auch vasomotorische und trophische anschließen; Schmerzen und Parästhesien folgen namentlich bei unvollständigen Durchtrennungen sensibler und gemischter Nerven.

Die Erkennung der Nervenverletzung beruht neben der anatomischen Lage der Wunde oder Narbe auf der Feststellung der motorischen und der sensiblen Störung.

Die erstere besteht in einer schlaffen Lähmung mit verminderten oder aufgehobenen Sehnenreflexen und rasch folgender Muskelatrophie, und ruft bei der Verletzung vieler Nerven so charakteristische Bewegungsstörungen hervor, daß sie leicht zu erkennen ist (z. B. Radialis-, Ulnaris-, Peroneus-, Facialislähmung u. a.). Sind nur einzelne Muskeln durch Verletzung ihrer besonderen Nervenäste oder einzelner Plexusstränge gelähmt, so ist die Erkennung schwieriger, da der Ausfall durch ähnlich wirkende Muskeln verdeckt werden kann.

Es ist deshalb das elektrische Verhalten der verletzten Nerven und der zugehörigen Muskeln wichtig. Die faradische und die galvanische Erregbarkeit des durchtrennten Nerven erlischt allmählich bis zum 12. Tage vollkommen, ebenso die faradische der Muskeln. Dagegen steigert sich innerhalb der 2. Woche ihre galvanische Erregbarkeit mit träge erfolgender Zuckung und führt zu einer Umkehrung des Zuckungsgesetzes, so daß die An S Z die Ka S Z an Stärke übertrifft. Diese Entartungsreaktion bleibt, nachdem ihr Höhepunkt in 3—4 Wochen erreicht

ist, monatelang bestehen, bis schließlich, mitunter erst nach einem Jahre, durch Atrophie der Muskeln die galvanische Erregbarkeit vollkommen verschwindet.

Da sich allmählich die gesunden, den gelähmten entgegenwirkenden Muskeln verkürzen, so sind Kontrakturstellungen an den Gliedern die weiteren Folgen.

Die Gefühlsstörung entspricht weder bei Verletzung sensibler noch gemischter Nerven dem anatomischen Ausbreitungsbezirke, einmal wegen zahlreicher Anastomosen mit den Verzweigungen und einzelner Verbindungen mit den Stämmen benachbarter Nerven (z. B. zwischen N. musculo-cutaneus und medianus), zweitens wegen der Versorgung vieler Hautstellen durch mehrere Nerven. Infolgedessen beschränkt sich die sensible Störung von vornherein oft nur auf kleine Gebiete, welche sich allmählich, ohne daß dies auf eine Regeneration des verletzten Nerven bezogen werden dürfte, durch das Hineinwachsen neuer Nerven aus den Verzweigungen der Nachbarnerven immer mehr verkleinert. Dauernd und ausgedehnt ist sie nur nach Verletzung mehrerer benachbarter Nerven oder der sämtlichen Stränge eines Plexus (Kölliker, Oppenheim, Schede).

Die vasomotorischen Störungen äußern sich in Rötung, Cyanose und Temperaturerniedrigung der Haut.

Die trophischen Störungen betreffen wesentlich die Haut und ihre Anhangsgebilde (Glätte, Trockenheit der Haut, Neigung zu Ekzem, Herpes zoster, Ulzeration, Atrophie der Nägel), doch können auch die Knochen atrophisch werden und im Wachstum zurückbleiben, während die Gelenke mitunter nach vorübergehenden, serösen Ergüssen versteifen.

Besondere Erscheinungen bieten die Durchtrennungen des N. sympathicus, vagus und phrenicus bei Stich-, Schuß- oder Operationsverletzungen am Halse und die Verletzungen der Hirnnerven. Sie gehören ins Gebiet der speziellen Chirurgie.

Zu den Folgen der offenen und subkutanen Nervenverletzungen ist außer den erwähnten Störungen und der Atrophie der gelähmten und der Verkürzung der entgegenwirkenden gesunden Muskeln noch die Erkrankung des verletzten Nerven an Neuralgie und an chronischer Neuritis zu zählen. Die erstere stellt sich nicht selten an Nerven ein, welche häufigem Drucke ausgesetzt sind, unvollständig durchtrennt waren, Fremdkörper enthalten oder nach ihrer Regeneration mit der Umgebung narbig verwachsen, so daß sie bei Bewegungen Zerrungen erleiden. Neuritis folgt, wenn offene Nervenverletzungen zu Wundinfektionen führten oder Entzündungserreger mit Fremdkörpern in den Nerven verschleppt wurden, selten auch nach Quetschungen ohne Wunde.

Die Behandlung der offenen Nervenverletzung ist in frischen Fällen mit wenigen Ausnahmen eine operative. Der verletzte, vollkommen oder unvollkommen durchtrennte Nerv wird in der Tiefe der wenn nötig erweiterten Wunde (nach Reinigung ihrer Umgebung, vollendeter Blutstillung, Entfernung von Schmutz, Fremdkörpern und Gewebsfetzen) aufgesucht und durch Naht vereinigt. Auch in großen Quetsch-, Riß- und Bißwunden ist, wenn nicht zu große Defekte sie unmöglich machen, diese primäre Nervennaht am Platze. Nur nach Schußverletzungen empfiehlt es sich zu warten, da die Nerven, namentlich von kleinen Geschossen, meist nicht vollständig durchtrennt sind und die Leitungsunterbrechung sich infolgedessen oft von selbst unter

konservativer Behandlung (s. S. 49) wiederherstellt. Ist dies nach mehreren Wochen nicht der Fall, so wird wie bei allen älteren Fällen mit vernarbter Wunde verfahren, indem die Stümpfe unter Exzision der Narbe, unter Entfernung manchmal vorhandener Fremdkörper freigelegt und vereinigt werden (sekundäre Naht).

Zur **Nervennaht** sind die Nervenstümpfe, falls es sich nicht um frische Schnittverletzungen handelt, mit dem Messer, nicht mit der leicht quetschenden Schere, quer anzufrischen, damit zerrissene, gequetschte oder bereits vernarbte und zum Neurom am zentralen Ende verwandelte Abschnitte fortfallen. Das genaue Aneinanderlegen der Nervenquerschnitte sichert neben peinlicher Aseptik und Vermeidung von Spannung den Erfolg der Nervennaht. Am besten erzielt dies die sogenannte direkte Naht, bei welcher man einige dünne Katgutfäden durch die Stümpfe hindurchführt. Bei feineren Nerven muß man die ganze Dicke der Enden durchstechen, bei dickeren legt man die Fäden nur durch die äußeren Schichten, um möglichst wenig Fasern zu verletzen. Aus demselben Grunde verwendet man runde, nicht schneidende Nadeln. Die besonders von Hueter empfohlene indirekte Nervennaht vermeidet die Verletzung des Nerven vollständig, ist aber dem genauen Aneinanderlegen weniger günstig. Sie faßt nur das paraneurotische Bindegewebe zu beiden Seiten und wenn nötig noch vor und hinter dem Nerven. Am sichersten ist die Verbindung der beiden Verfahren (Tillmanns), wie dies auch in der v. Bergmann schen Klinik geübt wird, doch ist für feine Nerven die paraneurotische Naht die einzig mögliche Vereinigungsart.

Einige Vorschläge für die Nervennaht sind bemerkenswert. Um die Nachteile zu vermeiden, welche das Verwachsen der genähten Nervenstelle mit der Umgebung mit sich bringen kann (Schmerzen bei Bewegung, Neuralgien, Funktionsstörungen). kann man nach Payr die Stelle der Naht in ein Magnesiumröhrchen, nach Lotheisen in ein mit Formalin gehärtetes Gelatineröhrchen, nach Foramitti in ein vom Kalbe stammendes, sterilisiertes Arterien- oder Venenstück einbetten. Die ersteren werden vor der Naht auf das eine Ende gestülpt und nach der Vereinigung etwas verschoben, die Gefäßstücke werden geschlitzt um die vollendete Naht gelegt und durch Nähte wieder vereinigt. Diese Verfahren sind auch an Stelle von Vanlairs Tubulisation mit einer entkalkten Knochenröhre bei Nervendefekten zu verwenden (s. u.).

Für die sekundäre Naht hat P. v. Bruns empfohlen (Gleiß), entweder die narbige Brücke durch Längsschnitt mit einem Knopfloch zu versehen, durch dessen quere Vereinigung die regenerationsfähigen Teile aneinanderkommen und durch die genähten Narbenfalten auch fest und sicher gehalten werden (Fig. 13), oder aber, wenn der Narbenzusammenhang fehlt, das kolbige zentrale Ende durch Längseinkerbung in zwei Lappen zu spalten, zwischen welche das zugespitzte periphere Ende eingenäht wird (Fig. 14).

Schwierigkeiten hat die Vereinigung der Nervenstümpfe überall, wo zwischen ihnen, sei es durch Ausreißung oder Zerquetschung ganzer Abschnitte, sei es durch Resektion der Narbenmassen oder Tumoren ein Zwischenraum oder Defekt entstanden ist.

An erster Stelle ist auch hier die Naht der Nervenenden als das sicherste Verfahren anzustreben. Bei kleinen Defekten bis zu etwa 3 cm

gelingt sie ohne Spannung, wenn man durch vorsichtiges Vorziehen und Dehnen die Stümpfe einander nähert, bei größeren bis zu etwa 8 cm Entfernung wird die Naht, wenigstens an manchen Nerven (N. radialis, medianus, ischiadicus, Nerven der Kniekehle) noch dadurch möglich gemacht, daß man die gedehnten Enden durch extreme Gelenkstellung zusammenbringt, wonach natürlich die betreffende Stellung etwa 4 Wochen lang im Verbande zu erhalten und erst allmählich durch weitere Verbände auszugleichen ist. Schließlich kann man die Naht auch bei großen Defekten der Extremitätennerven

Fig. 13.

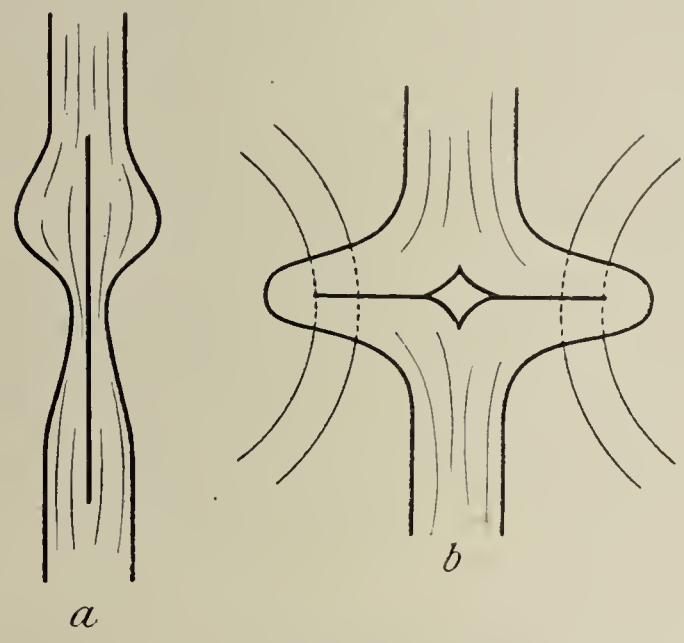

Fig. 14.

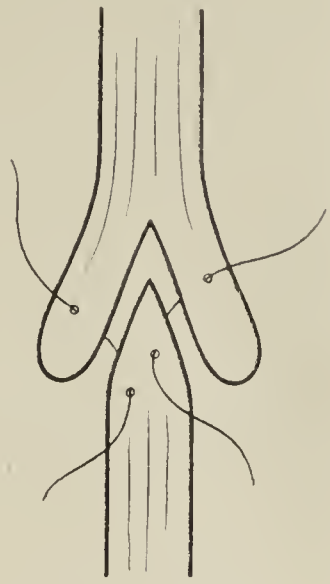

Sekundäre Nervennaht nach v. Bruns.
Fig. 13 Längsschnitt durch die Nervennarbe (*a*) mit querer Vereinigung (*b*).
Fig. 14 Einnähen des zugespitzten peripheren Endes in das lappenförmig gespaltene zentrale.

ausführen, wenn man sich entschließt, die Knochen durch Resektion eines entsprechenden Stückes zu kürzen (v. Bergmann, Löbker u. a.).

Weniger sicher im Erfolge ist die Nervenplastik und die Nervenpfropfung. Sie sind überall geboten, wo die Naht unausführbar ist.

Unter **Nervenplastik** versteht man die zuerst von Létiévant geübte Läppchenbildung aus dem zentralen Stumpfe oder aus beiden Nervenenden. Die Ueberbrückung des Defektes mit solchen durch vorsichtige Längsspaltung gebildeten und am Stumpfende gestielten Läppchen, welche durch wenige Fäden miteinander vereinigt werden, kann zur Wiederherstellung der Leitung führen (Tillmanns); ebenso die Ausfüllung des Zwischenraumes mit fremdem Materiale, indem die Nervenstümpfe mit einem entkalkten Knochenröhrchen (Vanlairs Tubulisation) oder anderen Prothesen (s. o.), mit Katgutfäden (Gluck, Assaky) oder mit Nervenstücken von Tieren (Gluck, Landerer) verbunden werden.

Das als Nervenpfropfung bezeichnete Verfahren ist ebenfalls auf Létiévant (greffe nerveuse) zurückzuführen. Der periphere Stumpf wird mit einem benachbarten unverletzten Nerven verbunden, indem man ihn an eine seitlich angefrischte Stelle oder nach Deprés in einen Schlitz des letzteren näht. Auch führt die Vereinigung des Stumpfes mit einem seitlich nicht angefrischten Nerven zum Ziele (Manasse). So hat man zum Teil mit Erfolg das periphere Ende eines weithin zerrissenen N. medianus

mit dem Ulnaris (Deprés) oder umgekehrt den peripheren Stumpf des verletzten Ulnaris mit dem unversehrten Medianus (Dumstrey), das periphere Ende des verletzten Radialis mit einem vom Medianus abgetrennten gestielten Lappen (Sick), den peripheren Teil des gelähmten Facialis mit dem Accessorius (Faure und Furat, Hackenbruch, Cushing, Ballance und Stewart) oder mit dem Hypoglossus (Körte, Frazier) verbunden.

Die Hautwunde kann bei sekundärer Nervennaht, -plastik oder -pfropfung stets, bei primärer nur geschlossen werden, wenn günstige Wundverhältnisse (Schnittwunde ohne grobe Verunreinigung durch falsche Vorbehandlung) vorliegen (vergl. Bd. I, S. 18). Muß die Wunde nach Quetschung, Zermalmung, Bißverletzung u. a. teilweise offen gelassen werden, so ist wenigstens der Nerv mit Weichteilen und Haut zu umhüllen und zu bedecken, damit ihn das entstehende Narbengewebe nicht erreicht, da es durch Druck oder Zug die Wiederkehr der Funktion verhindern würde.

Der Verband hat sodann den operierten Nerven durch entsprechende Stellung des Körperabschnittes in entspanntem Zustande 3—4 Wochen, bei Plastik etwas länger zu erhalten und vor Zerrungen durch Bewegungen zu bewahren, weshalb man Schienen oder Gips verwendet. Danach sucht man durch elektrische Behandlung, Massage, passive und aktive Bewegungsübungen die Herstellung der Funktion zu beschleunigen.

Das erste Zeichen des Erfolges ist die Wiederkehr der Sensibilität, wobei man jedoch wegen Innervation aus der Nachbarschaft getäuscht werden kann (s. S. 53), sodann schwinden die Erscheinungen der Entartungsreaktion und weichen einer dem normalen Verhalten sich nähernden Reaktion auf den galvanischen, später auch auf den faradischen Strom, während die aktive Bewegungsfähigkeit zuerst als schwache willkürliche Zuckung, dann als ausgiebige Kontraktion sich zurückfindet.

Die Zeitdauer für die Wiederkehr der Funktion ist ganz verschieden. Nach primärer Nervennaht ist sie gewöhnlich kürzer als nach sekundärer, da ja bei letzterer auch die stark veränderten Muskeln sich erholen müssen. Je weiter in der Peripherie die Vereinigungsstelle des Nerven liegt, desto rascher kann es zur Regeneration kommen (Etzold). Die Nervenplastik erfordert stets lange Zeit.

Man nimmt nach der Nervennaht für die Wiederherstellung der Sensibilität etwa 2—4 Wochen, für die der Motilität frühestens 3, gewöhnlich 6 Wochen an, doch kann auch 1 Jahr und mehr vergehen.

Der Erfolg der Nervennaht stellt sich nach bisherigen Erfahrungen in ungefähr zwei Drittel der Fälle vollkommen oder teilweise ein. Dabei scheint die sekundäre Naht nicht bedeutend hinter der primären zurückzustehen, zumal sie meistens schon wenige Wochen nach der Verletzung zur Ausführung kommt. Aber selbst nach Ablauf mehrerer Jahre ist ein Erfolg noch möglich (z. B. Tillaux erfolgreiche Medianusnaht 14 Jahre nach Durchschneidung).

Bleibt der Erfolg der Nervenvereinigung aus, so empfiehlt sich die Freilegung der Nahtstelle und die Lösung des Nerven aus der neugebildeten Narbe, welche an dem Mißerfolge schuld

trägt. Waren die Stümpfe auseinandergewichen, so daß sie nur durch Narbenmasse verbunden erscheinen, so ist die Naht zu wiederholen.

Literatur.

***Ballance** and **Stewart**, On the operative treatment of chronic facial paralysis of peripheral origin. British medical journal 1903. Hildebrands Jahresber. 1903. — **Cushing**, The surgical treatment of facial paralysis by nerve anastomosis. Annals of surgery 1903. Hildebrands Jahresber. 1903. — **Dumstrey**, Ueber Nervenpfropfung. Deutsche Zeitschr. f. Chir. Bd. 62, 1902, S. 40. — **Etzold**, Ueber Nervennaht. Ebenda Bd. 29, 1889, S. 430. — **Foramitti**, Zur Technik der Nervennaht. Arch. f. klin. Chir. Bd. 73, 1904. — **Frazier** and **Spiller**, The surgical treatment of facial paralysis. Univ. of Pennsylvania med. bulletin 1903. Hildebrands Jahresber. 1903. — **Gleiss** (v. Bruns), Beiträge zur Nervennaht. Beitr. z. klin. Chir. Bd. 10, 1893, S. 387. — **Hackenbruch**, Zur Behandlung der Gesichtslähmung durch Nervenpfropfung. Chir. Kongr.-Verhandl. 1903, II, S. 231. — **Haim**, Ueber Luxation des Ulnaris. Deutsche Zeitschr. f. Chir. Bd. 74, 1904, S. 96. — **Th. Kölliker**, Die Verletzungen und chirurgischen Erkrankungen der peripheren Nerven. Deutsche Chir. 1890, mit Lit. — **Körte**, Ein Fall von Nervenpfropfung des N. facialis auf den N. hyperglossus. Deutsche med. Wochenschr. 1903, Nr. 17. — **Kramer**, Zur Neurolyse und Nervennaht. Beitr. z. klin. Chir. Bd. 28, 1900, S. 423. — **Lotheisen**, Zur Technik der Nerven- und Sehnennaht. Arch f. klin. Chir. Bd. 64, 1901, S. 310. — **Marchand**, Der Prozess der Wundheilung. Deutsche Chir. 1901, Heilung der Nervenwunden, S. 335. — **Momburg**, Die Luxation des N. ulnaris. Arch. f. klin. Chir. Bd. 70, 1903. — **Oppenheim**, Lehrbuch der Nervenkrankheiten, Berlin. — **Payr**, Zur Technik der Blutgefäss- und Nervennaht (Magnesiumprothese). Chir. Kongr.-Verhandl. 1900, II, S. 593. — **Riethus**, Ueber Verletzungen des N. radialis bei Humerusfrakturen und ihre operative Behandlung. Beitr. z. klin. Chir. Bd. 24, 1899, S. 703. — **Schede**, Chirurgie der peripheren Nerven und des Rückenmarks. Handb. der spez. Therapie der inneren Krankheiten von Penzoldt und Stintzing 1898, mit Lit. — **Schütte**, Die Degeneration und Regeneration peripherer Nerven nach Verletzungen. Zusammenfassendes Referat mit Lit. Zentralbl. f. Pathol. 1904, Bd. 15, S. 917. — **Tillmanns**, Ueber Nervenverletzungen und Nervennaht. Arch. f. klin. Chir. Bd. 27, 1882, mit Lit. — **P. Ziegler**, Untersuchungen über die Regeneration des Achsenzylinders durchtrennter peripherer Nerven. Ebenda Bd. 51, 1896, S. 796.*

f) Verletzungen der Gefäße.

α) Subkutane Verletzungen größerer Blutgefäße

können sowohl durch Quetschung als durch Zerrung hervorgerufen werden. Es ist selbstverständlich, daß gesunde Gefäße dem Trauma einen größeren Widerstand zu leisten vermögen als solche mit kranken Wänden, welche von Arteriosklerose oder von Eiterung und Tumoren der Umgebung ergriffen und brüchig geworden sind.

Neben den verschiedenartigsten Gewalteinwirkungen von außen her bildet der bei Frakturen oder Luxationen, auch bei der Reposition veralteter Verrenkungen (s. Fig. 1) gegen die Gefäße vordringende Knochen eine nicht seltene Ursache.

Die unmittelbaren und die weiteren Folgen des Traumas hängen nicht allein von seiner Größe, sondern auch von der verschiedenen Widerstandsfähigkeit der einzelnen Gefäßhäute ab. Sie bedingt es, daß die Intima stets zuerst Verletzungen erleidet, welche schon nach verhältnismäßig schwachen Zerrungen oder Quetschungen (wie Umschnürung mit dem Unterbindungsfaden) in Zerstörung des Endothels, in oberflächlichen oder tiefen Einrissen bestehen und nach Bildung eines dünnen Blutplättchenthrombus durch Endothelwucherung rasch zur Heilung gelangen.

Ist durch ein stärkeres Trauma auch die Media verletzt, so kann nach kleinen Einrissen oder Defekten die Stelle der entstandenen Narbe in Arterien bis zur Bildung eines Aneurysma traumaticum verum allmählich erweitert werden, während ausgedehnten Quetschungen, sowohl in Venen wie in Arterien, namentlich wenn sich die losgelöste Intima eingerollt hatte, eine wandständige oder verschließende Thrombose folgt. Die Wirkung einer starken Quetschung,

welche zur Zermalmung der inneren Häute führt, ohne die zähe Adventitia zu verletzen, wird am besten durch die Anwendung eines Angiotriptors veranschaulicht. Das Verfahren wird wenig geübt, da der Thrombus, welcher an der verletzten Stelle entsteht, nicht verläßlich genug ist, um die Ligatur der Gefäße durch die Angiotripsie ersetzen zu lassen, auch nicht, wenn die Zange längere Zeit angelegt bleibt (Bd. 1, S. 9).

Die Verletzung der sämtlichen Gefäßhäute endlich veranlaßt entweder eine völlige Kontinuitätstrennung des Gefäßes oder nur seitliche, quer oder schräg verlaufende Wunden. Die letzteren haben meist starke Blutergüsse zur Folge, können aber sodann zunächst durch Thromben, später durch Vernarbung geschlossen werden, wenn sich nicht an den Arterien aus einem pulsierenden Hämatome ein Aneurysma traumaticum spurium entwickelt. Vollständig durchquetschte oder zerrissene Gefäße dagegen verschließen sich häufig durch Einrollung der inneren Häute, so daß bedeutende Hämatome ausbleiben (s. u.).

Subkutane Verletzungen größerer Gefäße kommen in der verschiedensten Form und Ausdehnung meist an den Extremitäten vor, wo sie durch die quetschende oder dehnende Wirkung des gebrochenen oder luxierten Knochens, durch den Druck der Gefäße gegen den Knochen beim Ueberfahrenwerden oder bei Verschüttungen und durch Ueberdehnung durch gewaltsame Streckung (des Beines bei hochgradiger Beugekontraktur) verschuldet werden. Stumpfe Bauchverletzungen (durch Hufschlag, Stoß mit der Wagendeichsel) können namentlich die mesenterialen Gefäße zerreißen oder durch Druck gegen die Wirbelsäule zerquetschen, während sich in der Schädelhöhle ein ohne Operation durch Hirndruck tödliches Hämatom nach Zerreißung der A. meningea media infolge von Schädelbrüchen einstellt. An der Carotis communis finden sich bei Erhängten infolge der Wirkung des Stranges Einrisse der Intima, welche in gerichtsärztlicher Beziehung wichtig sind.

Erscheinungen treten nur nach schweren Verletzungen auf, in deren Gefolge wichtige Gefäße bluten oder durch Thrombose verschlossen werden. Denn Risse und kleine Defekte der inneren Häute vernarben, ohne Symptome zu machen, oder geben sich erst später durch Bildung eines Aneurysma (z. B. der Bauchaorta nach stumpfer Bauchverletzung) zu erkennen. Bei jedem großen Bluterguss e, welcher in der Nähe bedeutender Gefäße nach Einwirkung einer stumpfen Gewalt oder bei einer Fraktur und Luxation in kurzer Zeit aufgetreten ist, muß die Verletzung größerer Gefäße vermutet werden. Hört man über der Verletzungsstelle mit Hilfe des Stethoskopes systolische schabende Geräusche, so ist wahrscheinlich, daß eine Arterienwunde vorliegt. Dieses nach v. Wahl benannte, auch bei Stich- und Schußwunden der Arterien vorkommende Zeichen, welches sowohl durch Erweiterung des Lumens bei klaffender Gefäßwunde, als durch Verengerung infolge wandständiger Thrombose ausgelöst wird, fehlt an kleineren Arterien (Rotter) und ist auch an größeren nicht immer vorhanden. Ist die Extremität nach der Verletzung kühl, blaß und cyanotisch und fehlt der Puls an den peripheren Arterien, so ist die vollkommene Durchtrennung oder der thrombotische Verschluß der Hauptarterie sicher, wie letzterer häufig an überfahrenen und wegen Nekrose

und Gangrän amputierten Gliedern neben Thrombose der Venen zu finden ist.

Die Behandlung hat bei rasch wachsenden Hämatomen ohne Zögern einzugreifen. Denn tödlich verlaufen ohne Hilfe meist die Blutungen in die Bauch- und Schädelhöhle, während an den Extremitäten Nekrose droht, da der Druck der ergossenen Blutmassen oder die ausgedehnte Zermalmung der Weichteile die Entwicklung des Kollateralkreislaufes unmöglich macht. Die Spaltung des Blutherdes, das Entfernen der Blutgerinnsel mit sterilen Tupfern und das Aufsuchen der verletzten Gefäßstelle unter Kompression des Gefäßstammes oder künstlicher Blutleere bilden das beste und gebräuchlichste Verfahren. Denn man ist dadurch im stande, die sämtlichen mitverletzten Arterien und Venenzweige zu unterbinden und an Gefäßen, welche für das Leben eines Gliedes oder Organes (wie die Arteria femoralis communis oder carotis communis) wichtig sind, die seitliche oder zirkuläre Gefäßnaht (S. 64) auszuführen, wodurch dem bedrohten Abschnitte der normale Kreislauf erhalten wird. Gefäße, welchen eine derartige Bedeutung nicht zukommt, werden an der Verletzungsstelle, wenn nötig nach Resektion des zertrümmerten Teiles, doppelt unterbunden. Ein zweites Verfahren, welchem jedoch die erwähnten Vorteile abgehen, sucht die verletzte Arterie am Orte der Wahl zentralwärts von dem Hämatome auf und unterbindet sie.

Ist Thrombose der großen Extremitätengefäße anzunehmen, so sucht man durch Hochlagerung und durch Spaltung größerer Hämatome die Ausbildung der Kollateralen zu erleichtern (s. S. 6).

β) Offene Verletzungen größerer Blutgefäße

kommen nicht selten bei Schnitt-, Hieb-, Stich- und Schußwunden und bei ausgedehnten Quetschungen und Zerreißungen vor (bei Explosions-, Granatschuß-, Maschinen-, Bißverletzungen, Ausreißungen ganzer Glieder, komplizierten Frakturen und Luxationen). Dabei sind die Venen häufiger betroffen, da sie an Faszien befestigt, nicht wie die Arterien vor dem verletzenden Instrumente oder Gegenstande ausweichen und auch stumpfen Gewalten nicht denselben Widerstand wie die kräftigere Arterienwand entgegensetzen können. Außer Geschossen bleiben auch Fremdkörper aller Art (Metall-, Glas-, Holzsplitter, Nadeln, abgebrochene Messerspitzen) in der Gefäßwand stecken. Schließlich können die Gefäße noch bei Operationen auf die verschiedenste Weise, mit dem Messer, der Schere, dem scharfen Haken oder Löffel oder durch Reißen mit dem Finger oder stumpfen Haken, verletzt werden. Ferner gehört auch die Arrosion der Gefäßwand hierher, wie sie durch langdauernden Druck eines verlagerten Frakturstückes, eines Drainrohres oder einer Trachealkanüle (am Arcus aortae, an der Anonyma und Subclavia) hervorgerufen werden kann (Verätzungen der Gefäßwand siehe S. 118).

Die unvollständigen Verletzungen der Gefäßwand stehen den ins Lumen reichenden Gefäßwunden gegenüber und diese wiederum den vollständigen Durchtrennungen.

Die nicht durchgehenden Gefäßwunden, welche

nicht selten durch Stich, Schuß oder Quetschung, namentlich infolge von Knochenbruchstücken, entstehen, vernarben, ohne Erscheinungen zu machen, oder geben später an den Arterien Anlaß zur Entwicklung von Aneurysmen (A. traumat. verum).

Die durchgehenden Gefäßwunden machen, je größer sie sind, desto stärkere Blutungen, falls nicht Fremdkörper das Ausfließen von Blut verhindern, oder die engen Wundkanäle in den Weichteilen bei Stich- und Schußverletzungen (namentlich mit dem kleinkalibrigen modernen Gewehre) durch Gerinnsel oder durch Muskelverschiebung bei Aenderung der Stellung verlegt werden. Unter solchen Verhältnissen wird die Venenwunde leicht von einem später vernarbenden Thrombus verschlossen, während der aus der Arterienwunde hervorbrechende Strom eine Höhle in das umgebende Hämatom gräbt (falsches Aneurysma). Liegen bei gleichzeitiger Verletzung von Arterie und Vene die Wunden einander gegenüber, so entsteht das arteriovenöse Aneurysma (5. Abschnitt, Kap. 4 b). Nur bei feinen Stichverletzungen, z. B. mit einer Nadel, kann auch die Arterienwunde mit einem Gerinnsel verlötet werden und vernarben.

Die vollständigen Durchtrennungen zeigen verschiedenes Verhalten. Nach glatten Durchschneidungen klaffen die Lichtungen, wenn sie sich auch an den Arterien infolge der Kontraktion ihrer Wandung etwas verengern und von der Wundfläche zurückziehen, und gestatten eine sehr heftige, der Größe der Gefäße entsprechende Blutung, wobei sich die Verletzungen der Arterien meist deutlich von denen der Venen unterscheiden lassen.

Die arterielle Blutung ergießt sich bekanntlich in kräftigem hellroten Strahle, dessen Bogen mit der Pulswelle zu- und abnimmt. Die venöse Blutung zeigt dunklere Farbe und strömt in gleichmäßigem schwachen Strahle, welcher weniger von der Größe des Gefäßes als von anderen Umständen abhängig ist. Denn überall, wo der venöse Rückfluß erschwert ist, z. B. bei Erstickungsgefahr am Halse, an herabhängenden Gliedern, erfolgt der stärkste Blutverlust, da sich gestautes Blut auch gegen die Stromrichtung, nicht nur von der Peripherie her, entleert. Besondere Verhältnisse finden sich an den Venen der oberen Thoraxöffnung. Sie klaffen wegen ihrer Verbindung mit den umgebenden Faszien stark und bluten stoßweise, da das Blut bei der Exspiration, welche den Rückfluß zum Herzen hemmt, aus der Wunde geworfen, bei der Inspiration aber angesogen, aspiriert wird. Hierbei gerät unter schlürfendem Tone Luft in die Vene und wird zum Herzen geführt, wodurch die schweren, tödlichen Erscheinungen der sogenannten Luftembolie (s. S. 61) zu stande kommen.

Je mehr in engen Wunden der Blutstrahl gebrochen und das freie Ausfließen verhindert wird, desto mehr verwischen sich die Merkmale der arteriellen und der venösen Blutung, wie das natürlich auch bei gleichzeitigen Verletzungen von Arterien und Venen der Fall ist.

Anders verhalten sich die queren Durchtrennungen der Gefäße infolge von stumpfen Gewalten bei Quetschungen und Zerreißungen. Quer durchquetschte Gefäße zeigen eine Einrollung ihrer Intima und Media, wodurch namentlich an Arterien ein Verschluß des Lumens bedingt oder wenigstens die

Bildung eines verschließenden Thrombus begünstigt wird. Nach Zerreißungen kann selbst bei großen Arterien jede Blutung fehlen, was bei vielen schweren Verletzungen die Gefahr des Verblutungstodes fernehält. Dies Verhalten ist darin begründet, daß bei der Dehnung eines Gefäßes zuerst die Intima, dann ein Stückchen weiter in der Peripherie die Media einreißt und sich einrollt, worauf sich die Adventitia wie ein an einer Stelle bis zum Schmelzen erhitztes Glasröhrchen vor dem Zerreißen in einen dünnen Faden auszieht. Findet dabei gleichzeitig eine Drehung statt, so ist der Verschluß des Gefäßes ein ziemlich fester.

Die gefährlichen Folgen der offenen Gefäßverletzungen fallen zum Teil mit denen der Blutung zusammen (s. Bd. I, 1. Abschn., 2. Kap.), zum Teil bestehen sie in Nachblutungen und in Luftaspiration.

Nachblutungen treten, nachdem die Blutung spontan gestanden, ziemlich häufig auf. Vor allem nach Stichverletzungen, wenn die den Gefäßschlitz verschließende Waffe herausgezogen wird, ferner wenn der Thrombus, welcher die Gefäßwunde oder nach stumpfen Verletzungen das ganze Lumen verschließt, durch Bewegungen oder durch Eiterung gelockert wird, oder schließlich wenn die gequetschte oder von einem Knochenfragment gedrückte Gefäßwand nach einiger Zeit der Nekrose anheimfällt.

Das Eindringen von Luft in die verletzte Vena jugul. int. und subclavia während einer Inspiration führt zur sogenannten **Luftembolie.** In schweren Fällen stirbt der Verletzte sofort oder erst in wenigen Stunden, während welcher große Unruhe, Angstgefühl, höchste Atemnot, Cyanose, flatternder Puls, Bewußtlosigkeit und Konvulsionen auftreten. Diese Erscheinungen sind durch die Störung der Herz- und Lungentätigkeit und durch Hirnanämie verschuldet; denn die aspirierte Luft füllt das rechte Herz und gelangt von hier in die Lungenarterien, wo sie einem langen Embolus ähnlich die Zirkulation unterbricht (daher Luftembolie). Der linke Ventrikel erhält nicht mehr genügend Blut und läßt die wichtigen Zentren des Gehirnes und des verlängerten Markes ohne Nahrung. Abgesehen von der plötzlich eingetretenen Hirnanämie (Panum) kann als Ursache des Todes sowohl Herzlähmung infolge der Dehnung der rechten Kammer durch die Luftansammlung, als auch die Störung des Lungenkreislaufes angenommen werden (Senn).

Leichtere Fälle kommen eher bei Operationen als nach Verletzungen zur Beobachtung. Sind nur wenige Luftblasen eingedrungen und wird sofort nach dem gefahrdrohenden Schlürfen das Loch in der Vene komprimiert, so bleiben häufig alle Erscheinungen aus oder treten wenigstens nur in gelinder Form und vorübergehend auf. Trotzdem ist in jedem Falle der Versuch geboten, die eingedrungene Luft nach Möglichkeit wieder auszutreiben, zumal man ihre Menge kaum richtig zu schätzen vermag. Man preßt von beiden Seiten den Thorax während der Exspiration zusammen und lüftet gleichzeitig den die Vene komprimierenden Finger (Treves), der jedoch vor Beginn der Inspiration wieder wirken muß. Damit nicht bei diesem Vorgehen von neuem Luft einströmt, ist es gut, die ganze Wunde vorher vollbluten oder mit physiologischer Kochsalzlösung füllen zu lassen. Ist die Gefahr vorüber, so wird die Vene gefaßt und unterbunden oder genäht. In schweren Fällen mag man sich zur Punktion des rechten Ventrikels entschließen.

Die Erkennung der offenen Gefäßverletzungen kann nur Schwierigkeiten machen, wenn das wichtigste Zeichen, die stürmische

Blutung, fehlt. Vor allem bleiben nicht durchgehende Gefäßwunden verborgen, falls die Gefäße nicht in der Tiefe einer Wunde freiliegen. Sodann ist es bei Stichverletzungen mit dünnen, pfriemenartigen Instrumenten und bei Schußwunden mit dem kleinkalibrigen modernen Infanteriegeschosse nicht allzu selten, daß die anfangs auftretende Blutung rasch zum Stehen kommt und auch größere Hämatome ausbleiben. Das ist namentlich der Fall, wo derbe Faszien oder Aponeurosen die Gefäße (z. B. die Art. femoralis im Adduktorenkanale) decken. In solchen Fällen läßt nur die Lage der Wunde eine Vermutung zu, welche bei Arterienverletzungen oft durch ein über der Verletzungsstelle wahrnehmbares Geräusch bestätigt wird.

In gefäßreichen Bezirken ist, wenn große Hämatome und kleine Wunden vorliegen, nicht zu entscheiden, welcher Art die Gefäßverletzung ist. Fehlt der Puls in den peripheren Arterien, so handelt es sich um eine völlige Durchtrennung der Arterie. Ist er vorhanden, aber schwächer als auf der gesunden Seite und hört man systolische Geräusche über der Verletzungsstelle und weiter in der Peripherie, so ist die Arterie nur seitlich verwundet; und leitet sich das Geräusch zentralwärts fort, so ist durch gleichzeitige seitliche Verletzung der Arterie und der Vene zwischen beiden eine Verbindung geschaffen, so daß das arterielle Blut in die Vene hinübertritt (s. Aneurysma arteriovenosum, 5. Abschnitt, Kap. 4).

Die Behandlung besteht bei vorhandener Blutung in vorläufiger und endgültiger Blutstillung (I. Bd., S. 4), in Maßnahmen gegen den Blutverlust (I. B., S. 13) und außer der sachgemäßen Versorgung der Wunde (I. Bd., S. 15) in der Unterbindung oder Naht der verletzten Gefäße. Zu diesem Zwecke ist auch bei fehlender Blutung ihre Freilegung unter Ausräumung des Hämatomes geboten, wenn eine Verletzung der Arterie mit oder ohne gleichzeitiger Verwundung der Vene erkannt worden ist. Denn nach Ausbildung eines Aneurysmas ist der notwendige Eingriff bedeutend schwieriger. Doch kann man die Heilung der (Stich- oder Schuß-) Wunde bei unbedeutenden Hämatomen abwarten.

Stets folgt der Unterbindung oder Naht größerer Gefäße ein ruhigstellender Verband für 2—3 Wochen.

Von der sofortigen und richtigen Ausübung der vorläufigen Blutstillung hängt bei heftigen Blutungen das Leben des Verletzten ab. Sie gelingt am leichtesten an den Gliedern, wenn man sie oberhalb der Wunde fest mit beiden Händen umspannt oder sofort mit geübtem Griffe die Hauptarterie komprimiert, bis die Umschnürung mit dem v. Esmarchschen Gurte oder einem beliebigen Ersatzmittel (I. Bd., S. 5) angelegt ist.

Wo eine Umschnürung nach Lage der Wunde unmöglich ist, bildet die Kompression der Hauptarterie zentralwärts von der Verletzung das beste Verfahren. Richtig und kräftig ausgeführt, stillt sie auch die venöse Blutung; doch nimmt diese zu, wenn die leichter komprimierbare Vene vollständig, die Arterie aber nur unvollständig zusammengepreßt wird. Mit dem 2. und 3. Finger der linken Hand und dem daraufgedrückten Daumen der rechten oder aber mit beiden übereinandergelegten Daumen preßt man die Art. femoralis gegen den horizontalen Schambeinast, die Art. subclavia von der Oberschlüsselbeingrube aus gegen die 1. Rippe,

die Carotis comm. gegen die Querfortsätze der Halswirbel, die Bauchaorta mit der ganzen Faust gegen die Lendenwirbelsäule.

Als Ersatz der Arterienkompression lassen sich für die Art. femoralis und subclavia übertriebene Gelenkstellungen zur Anwendung bringen. So wird die erstere bei starker Ueberstreckung des Hüftgelenkes durch den Femurkopf gespannt und verschlossen, während die Art. subclavia zwischen das Schlüsselbein und die erste Rippe geklemmt wird, wenn man beide Ellbogen am Rücken zusammenbindet oder den betreffenden Arm über den Rücken kräftig nach der anderen Seite zieht.

Am gefährlichsten sind Blutungen aus Arterien, deren Stamm zentralwärts von der Verletzung keinem Verfahren zugänglich ist. Hier kann nur die unmittelbare Kompression in der Wunde mit den Fingern ohne Rücksicht auf eine Infektion Hilfe bringen, so bei der Verletzung der Art. oder Ven. anonyma.

Die endgültige Blutstillung erfolgt durch Unterbindung oder Naht des Gefäßes.

Die **Ligatur** kann ohne Bedenken an allen Gefäßen ausgeführt werden, deren Verlust keine Störung im Gefolge hat. Man verfährt in der Weise, daß man unter künstlicher Blutleere oder zentraler Arterienkompression die verletzte Stelle des Gefäßes freilegt. Bei völliger Querdurchtrennung werden beide Stümpfe mit Klemmen gefaßt, etwas vorgezogen und nach querem Anlegen eines Schiebers unterbunden. Bei seitlicher Verletzung wird eine kleine Strecke nach oben und unten aus der Gefäßscheide gelöst, worauf mit der Unterbindungsnadel oberhalb und unterhalb der Gefäßwunde je ein Katgutfaden zum Umschnüren herumgeführt wird. Das dazwischen liegende, verletzte Stück wird darauf reseziert.

Handelt es sich aber um Gefäße, deren Ausschaltung, namentlich bei gleichzeitiger Verletzung der Arterie und der Vene, wenigstens in einer gewissen Zahl von Fällen zu schweren Störungen führt, wie die Ligatur der Art. carotis comm., gelegentlich auch der Vena jugularis (Linser) zur Hirnerweichung, die der Art. femoralis oder poplitea zur Nekrose, so ist nach Möglichkeit die Unterbindung zu vermeiden und die Gefäßnaht auszuführen.

Die **Gefäßnaht** ist je nach den Verhältnissen eine seitliche oder eine zirkuläre.

Die seitliche Gefäßnaht ist vor der zirkulären und zwar zunächst an den Venen in Aufnahme gekommen, nachdem Experimente (H. Braun) und Erfahrungen am Menschen (Schede 1882) gezeigt hatten, daß bei aseptisch ausgeführter Operation die gefürchtete Thrombose ausbleibt.

Für die zirkuläre Gefäßnaht, hauptsächlich der Arterien, waren Tierversuche von Gluck (1882) und von Jassinowsky (1891) von Bedeutung. Besonders die des letzteren zeigten, daß trotz großer technischer Schwierigkeiten eine Heilung ohne Nachblutung, Aneurysmabildung oder Thrombose erzielt werden kann. (Lit. bei Höpfner, Schmitz.) Die erste zirkuläre Arterienvereinigung wurde von Murphy (1897) an der Art. femoralis ausgeführt.

Während der Naht wird das Gefäß oberhalb und unterhalb der verletzten Stelle mit dem Finger oder besser mit einer weich wirkenden Klemme (mit Gummi versehene kleine Darmklemme, Höpfner) verschlossen. Das Anlegen von Schiebern oder Arterienklemmen ist zu vermeiden, da sie das Endothel verletzen und dadurch Thrombose verschulden können.

Zur **seitlichen Naht** eignen sich alle Längsschnitte und von den quer und schräg verlaufenden Wunden diejenigen, welche nicht mehr als die Hälfte des Gefäßumfanges betragen. Mit feinsten drehrunden (nicht schneidenden) Nadeln wird ein feiner Seidenfaden zur fortlaufenden Naht dicht am Wundrande durch alle drei Schichten der Wandung (Dörfler) geführt. Die Naht soll die Wundränder fest zusammenfügen und das Endothel, von dem die erste Wucherung ausgeht, möglichst ohne Zwischenspalt aneinanderbringen. An den Arterien legt man zur Sicherheit über diese Naht noch einige nur die Adventitia und die Gefäßscheide fassende Knopfnähte. Nach Vollendung der Naht werden die Klemmen langsam gelöst, damit sich in den Nahtlücken erst Verklebungen bilden, bevor der Blutstrom die Wand trifft (Jassinowsky). Außerdem ist es gut, die Nahtstelle noch längere Zeit mit einem Gazebausch leicht zu komprimieren, bevor man die Wunde verschließt.

Die **zirkuläre Naht**, welche bei allen größeren Gefäßwunden, Wanddefekten und völligen Durchtrennungen am Platze ist, kann nach den Regeln der seitlichen ausgeführt werden. Doch ist diese Art der Vereinigung nicht leicht. Auch Murphys Vorgehen, bei welchem der zentrale Stumpf in den peripheren gesteckt wird, indem die drei Leitfäden des ersteren 1 cm vom distalen Stumpfrande wieder durch diesen nach außen geführt und geknotet werden, bietet manche Schwierigkeiten. Von allen Vorschlägen zur Vereinfachung der Gefäßnaht ist das Verfahren von Payr bis jetzt am meisten zu empfehlen. Die von ihm verwandte resorbierbare Magnesiumprothese stellt ein sehr dünnwandiges und kurzes, 0,3—1 cm langes zylindrisches Röhrchen dar, das außen mit einer schmalen Nute versehen ist. Dieser breite Metallring, dessen Größe natürlich dem Querschnitte des Gefäßes entsprechen muß, wird über den zentralen Stumpf gestülpt, so daß dessen Rand etwa 1 cm weit vorsteht. Dieser vorstehende Teil des Gefäßes wird dann mit Hilfe von drei Leitfäden über die festgehaltene Prothese zurückgestülpt, worauf die Intima nach außen sieht und durch eine Seidenligatur über der Nute festgehalten wird. Darauf wird der periphere Stumpf ebenfalls an seinem Rande mit drei Leitfäden versehen, mit ihrer Hilfe seine Lichtung zur Aufnahme des mit dem Ringe versehenen zentralen auseinandergezogen und mit einer zweiten Ligatur über demselben festgehalten. Durch dies Verfahren wird Intima auf Intima gebracht und das zentrale Ende in das periphere invaginiert. Eine feste Vereinigung tritt in 10 Tagen ein, die Prothese wird unter starker Bindegewebsentwicklung langsam resorbiert. Zwischenräume zwischen den beiden Gefäßstümpfen lassen sich bis etwa zu 5 cm durch entsprechende Lagerung der Glieder ausgleichen, so daß die Naht ohne Spannung möglich ist.

Selbstverständlich kann sowohl die seitliche als die zirkuläre Gefäßnaht nur an den großen Gefäßen ausgeführt werden, denn kleinere von etwa 3 mm Durchmesser ab sind schwer zu nähen und thrombosieren leicht.

Bei der Heilung der Arterien- und Venenwunden nach der Unterbindung oder Naht bildet sich die erste Verklebung des Wundspaltes mit Hilfe eines Blutplättchenthrombus und einer dünnen Fibrinschicht. Größere, die Lichtung einengende oder verschließende Thromben kommen nur bei Wundinfektionen vor. Die Endothelwucherung, welche schon in den ersten Tagen auftritt, stellt die Innenfläche her, indem sie den Wundspalt und die Fäden der Naht überzieht. Bald darauf wuchern die bindegewebigen Ele-

mente der Media und der Adventitia. Elastische Fasern treten nur spärlich in diesen beiden, sehr reichlich dagegen in der Intima auf (Jacobsthal). Derselbe Vorgang führt auch zur spontanen Heilung kleiner Gefäßwunden, wenn die Blutung durch Hindernisse in den Weichteilen zum Stehen kam. Das den Wundspalt der Wandung verschließende Gerinnsel wird dabei organisiert (s. Marchand).

γ) Die Verletzungen der Lymphgefäße

sind von geringerer Bedeutung als die der Blutgefäße.

Am wichtigsten ist die Verletzung des Ductus thoracicus und seiner Aeste. An seiner Einmündungsstelle im Venenwinkel der linken Halsseite (zwischen der Vena jugul. int. und subclavia) wird er bei Operationen tiefliegender und verwachsener Drüsen häufiger verletzt als bei Stich- oder Schußwunden der Oberschlüsselbeingrube. Starker Ausfluß von Chylus kann zu Störungen der Ernährung führen, kommt aber allmählich zum Stehen. Findet man die Stümpfe des Brustganges nach völliger Durchtrennung in der Wunde, so können sie gefaßt und unterbunden werden. Im übrigen genügt die Tamponade. Die Heilung kommt allmählich durch Ausbildung von Kollateralen zu stande oder beruht auf dem Vorhandensein mehrfacher Einmündungen in die großen Venen (Wendel).

Die Verletzungen des Duktus in der Brusthöhle können bei schwerer Kontusion des Thorax und bei Wirbelfrakturen erfolgen. Tritt der Tod nicht wegen anderer Verletzungen ein, so kommt es zum Ergusse von Chylus in die Pleurahöhle. Ein derartiger Chylothorax entwickelt sich auch infolge von Stauung durch Druck karzinomatöser oder tuberkulöser Lymphdrüsen auf den Brustgang.

Aus ähnlichen Ursachen ergießt sich Chylus in die Bauchhöhle (Ascites chylosus).

Durch Probepunktion wird eine milchige, fett-, eiweiß- und meist auch zuckerhaltige Flüssigkeit nachgewiesen.

Bei traumatischen Chylusergüssen in die Brust- und Bauchhöhle kommt es spontan durch den Druck der Flüssigkeit zum Verschlusse der zerrissenen Gefäße und zur Heilung. Ist bei Atemnot eine Entleerung des Ergusses durch Punktion notwendig, so soll sie nur mäßig geschehen, da sonst durch Saugwirkung von neuem eine Ansammlung stattfindet.

Lymphgefäße der verschiedensten Ordnung werden bei allen Wunden und subkutanen Verletzungen durchtrennt. Wie die Exstirpation von Lymphdrüsen lehrt, kommt es jedoch bei der sehr reichlichen Ausbildung von kollateralen Wegen höchstselten zu vorübergehender Lymphorrhoe, indem sich die Lymphe an einer Stelle der Wunde entleert. Dagegen spielt bei manchen subkutanen Verletzungen das Lymphextravasat eine Rolle. Es mengt sich Blutergüssen bei und führt bei subkutaner Loslösung der Haut (Décollement) zu einem mehr selbständigen Bilde (s. S. 34).

Bei Lymphektasie der Haut infolge von Stauung können spontan oder durch Scheuern Rupturen der erweiterten Gefäße eintreten und zu lästigen Lymphfisteln Anlaß geben (s. Erkrankung der Lymphgefäße).

Literatur.

Apollonio, Mikroskopische Untersuchungen über die Organisation des Unterbindungsthrombus in den Arterien. Beitr. z. pathol. Anat. Bd. 3, 1888, mit Lit. — **Baumgarten**, Ueber die Schicksale des Blutes in doppelt unterbundenen Gefässstrecken. Wien. med. Wochenschr. 1902, Nr. 45. — **Ders.**, Ueber die sog. Organisation des Thrombus. Zentralbl. f. die med. Wissensch. 1876, S. 593, mit Lit. — **v. Brunn**, Beitrag zur traumatischen Gangrän durch Ruptur der inneren Arterienhäute. Beitr. z. klin. Chir. Bd. 41, 1903. — **Delbet**, Maladies chirurg. des Artères, Dentu et Delbet. Traité de chir. Paris 1897, p. 141, T. IV. — **Dörfler**, Ueber Arteriennaht. Beitr. z. klin. Chir. Bd. 25, 1899, S. 781. — **Fischer**, Ueber die Gefahren des Lufteintrittes in die Venen während einer Operation. v. Volkmanns Samml. klin. Vorträge 1877, Nr. 113. — **Hare**, The entrance of air into the veins. Americ. journal of the med. sciences 1902, Nov. — **Heller**, Ueber traumatische Pfortaderthrombose. Verhandl. d. path. Gesellsch., Zentralbl. f. allgem. Pathol. Bd. 15, Ergänzungsheft, S. 182, 1904. — **Höpfner**, Ueber Gefässnaht, Gefässtransplantationen und Replantation von amputierten Extremitäten. Arbeiten aus v. Bergmanns Klinik 17, 1904, mit Lit. und Arch. f. klin. Chir. Bd. 70, 1903, S. 417. — **Jacobsthal**, Zur Histologie der Arteriennaht. Beitr. z. klin. Chir. Bd. 27, 1900, S. 199. — **Jordan**, Luftaspiration in die Venen des Halses. Handb. d. prakt. Chir., 2. Aufl., Bd. 2, S. 43. — **Körte**, Ueber Gefässverletzungen bei Verrenkungen des Oberarmes. Arch. f. klin. Chir. Bd. 27, 1882, S. 631. — **Kümmell**, Chylothorax. Mit Lit. im Handb. d. prakt. Chir., 2. Aufl., Bd. 2, S. 497. — **Linser**, Ueber Zirkulationsstörungen im Gehirn nach Unterbindung der Vena jugul. int. Beitr. z. klin. Chir. Bd. 28, 1900, S. 642. — **Marchand**, Der Prozess der Wundheilung. Deutsche Chir. 1901, Wunden der Gefässe, S. 330. — **Payr**, Beiträge zur Technik der Blutgefäss- und Nervennaht. Chir. Kongr.-Verhandl. 1900, II, S. 593 und Arch. f. klin Chir. Bd. 62, S. 67. — **Ders.**, Weitere Mitteilungen über Verwendung des Magnesium bei der Naht der Blutgefässe. Ebenda Bd. 64, 1901. — **Ders.**, Zur Frage der zirkulären Vereinigung von Blutgefässen mit resorbierbaren Prothesen. Ebenda Bd. 72, 1903. — **E. Pick**, Ueber die Rolle der Endothelien bei der Endarteriitis post ligaturam. Zeitschr. f. Heilkunde Bd. 6, 1885, S. 457. — **Raab**, Ueber die Entwicklung der Narbe im Blutgefäss nach der Unterbindung. Arch. f. klin. Chir. Bd. 23, 1879, S. 156, mit Lit. — **Ders.**, Neue Beiträge zur Kenntnis der anatomischen Vorgänge nach Unterbindung der Blutgefässe beim Menschen. Virchows Arch. Bd. 75, 1879, S. 451. — **Rotter**, Ueber Stichverletzungen der Schlüsselbeingefässe. v. Volkmanns Samml. klin. Vortr. 1893 N.F., Nr. 72. — **Schmitz**, Die Arteriennaht. Deutsche Zeitschr. f. Chir. Bd. 66, 1903, mit Lit. — **Schopf**, Verletzungen des Halsteiles des Ductus thoracicus. Wien. klin. Wochenschrift 1901, Nr. 48. — **Senn**, An experiment. and clinical Study of Air-Embolismen. Zentralbl. f. Chir. 1886, Nr. 23. — **Thöle**, Querdurchtrennung des Duct. thoracicus am Halse. Deutsche Zeitschr. f. Chir. Bd. 58, 1900, S. 95, mit Lit. — **v. Wahl**, Die Diagnose der Arterienverletzungen. v. Volkmanns Samml. klin. Vortr. 1885, Nr. 258. — **Wendel**, Ueber die Verletzung des Ductus thoracicus am Halse und ihre Heilungsmöglichkeit. Deutsche Zeitschr. f. Chir. Bd. 48, 1898, S. 437.

g) Verletzungen der Gelenke.

α) Subkutane Verletzungen.

Verschieden nach Ursache und Wirkung unterscheiden sich bei den subkutanen Gelenkverletzungen Kontusionen, Distorsionen und Luxationen.

Die **Quetschung** oder **Kontusion** eines Gelenkes kommt entweder durch unmittelbare Einwirkung einer stumpfen Gewalt (durch Schlag, Stoß oder Fall) auf die Gelenkgegend oder aber mittelbar durch Gegenstoß zu stande, indem die Gelenkflächen z. B. bei Fall auf die Füße aus beträchtlicher Höhe, auf den Trochanter oder auf die ausgestreckten Hände fest gegeneinander getrieben werden.

Neben der Quetschung der Synovialis handelt es sich bei unmittelbaren Traumen noch um Kontusion der umgebenden Weichteile, während an den knöchernen Gelenkenden Absprengungen kleiner Knochen- oder Knorpelstücke am Gelenkrande, Gelenkfrakturen und bei indirekten Gewalteinwirkungen Zermalmungen der Epiphysenspongiosa vorkommen, so daß der widerstandsfähigere Gelenkknorpel wie eine nachgiebige Haube den Blutherd im Knochen bedeckt.

Im Vordergrunde der Erscheinungen steht der Hämarthros, der Bluterguß in den Synovialsack. Er verändert das Bild der Gelenkgegend, da er die wenig bedeckten Kapselabschnitte durch pralle Füllung vortreibt. Dabei zeichnet er scharf wie der Hydrops die Konturen des gefüllten Gelenkes (s. Bd. I, S. 348), wenn nicht Hämatome in den Weichteilen die Grenzen verwischen. Er entsteht rasch nach der Verletzung und erreicht am nächsten Tage seinen Höhepunkt. Die Beweglichkeit leidet unter der Füllung der Gelenke und den begleitenden Schmerzen.

Der Verlauf führt bei einfachen Kontusionen ohne Frakturen und bei unbedeutenden Blutergüssen in kurzer Zeit zur vollständigen Heilung.

Störungen sind bei schlechter Resorption des Hämarthros zu befürchten. An sich schon wegen fehlender Verbindung des Lymphgefäßnetzes mit dem Gelenkinnern wenig aufsaugungsfähig ist die Synovialmembran nicht im stande, mit großen Ergüssen ohne Mithilfe von Kompression, Massage und Bewegungen oder von Kapselrissen, welche das Blut ins umgebende Bindegewebe leiten, fertig zu werden. Namentlich die geronnenen Blutmassen bereiten Schwierigkeiten.

Wenn Riedel feststellte, daß beim Tiere etwa ein Drittel des ins Gelenk ergossenen Blutes gerinnt, so verhält sich dieser Vorgang beim Menschen vielfach verschieden. Bald findet man eine ausgedehnte, frühzeitig eingetretene Gerinnung, bald noch nach einer Woche flüssiges Blut. Da dieses stets sehr reichlich Fett wahrscheinlich aus dem gequetschten Knochenmarke enthält, so sieht man darin die Ursache der verzögerten Gerinnung.

Langsamer als die flüssigen Bestandteile verschwinden die Blutgerinnsel durch Zerfall und Resorption. Dabei kann der Reiz, den sie auf die Synovialis ausüben, eine seröse Entzündung entfachen, welche Ursache eines sehr hartnäckigen, häufig wiederkehrenden Hydrops articuli wird. Anderseits können bei langdauernder Ruhigstellung des Gelenkes durch Organisation der an den Gelenkflächen haftenden Fibrinmassen Verwachsungen mit Versteifung eintreten. Lange bestehende große Ergüsse erschlaffen die Kapsel und lassen Schlottergelenke entstehen. Als weitere Folgen sind die subkutane Vereiterung und die Gelenktuberkulose zu nennen, welche infolge von hämatogener Infektion oder Sprengung alter, in der Kapsel oder an ihrem Ansatze im Knochen eingeschlossener Entzündungsherde sich entwickeln können. Auch kann von kleinen Wunden und Hautabschürfungen aus die Vereiterung des Hämatomes und des Gelenkes zu stande kommen.

Die Erkennung einer reinen, d. h. nicht mit Fraktur einhergehenden Gelenkquetschung stützt sich auf die Art des Traumas und den Befund der Untersuchung. Die vorgetriebene Gelenkkapsel, die Fluktuation der Gelenkschwellung, stellenweise vorhandenes Schneeballenknirschen auf Druck durch Verschiebung der Blutgerinnsel und die Erscheinungen der Weichteilquetschung sprechen für das Vorliegen eines Hämarthros. Heftiger Schmerz auf Druck an bestimmten Stellen und seitliche abnorme Beweglichkeit des Gelenkes sind die Zeichen der Bänder-

zerreißung nach Distorsion. Frakturen haben an den meisten Gelenken eine typische Form, Fissuren und Zertrümmerungen der Epiphysenspongiosa geben sich nur durch Röntgenaufnahmen zu erkennen.

Die Behandlung fordert an erster Stelle Entlastung des verletzten Gelenkes, weshalb der am Bein Verletzte liegen muß. Wird sofort ein das Gelenk ruhigstellender Pappschienen- oder Gipsverband mit mäßig komprimierenden, aus der Peripherie ansteigenden Bindentouren angelegt, so werden nicht nur die Schmerzen gestillt, sondern es bleibt auch der Bluterguß geringer und fällt eher der Resorption anheim, als wenn man kühlende Umschläge und Eis zur Schmerzstillung und sofortige Massage zur Resorption anwendet. Doch darf der Verband, wenn keine Fraktur vorliegt, nicht länger als eine Woche liegen. Hierauf folgt kräftige Massage zur Beseitigung der Blutergußreste, während fleißige passive und aktive Bewegungsübungen, jedoch ohne Belastung, und warme Bäder der Versteifung der Gelenke vorbeugen. Bei langsam fortschreitender Aufsaugung der Blutmassen und bei großen Ergüssen ist die Entleerung durch Punktion notwendig und vorteilhaft, worauf die Gelenkgegend mit einem komprimierenden Verbande auf eine Woche versehen wird.

Die **Distorsion** oder **Verstauchung** besteht in einer Dehnung und Zerreißung der Gelenkkapsel und -bänder. Gewaltsame, übermäßige Inanspruchnahme des Gelenkmechanismus innerhalb der normalen Bewegungsfähigkeit (z. B. Hyperextension oder -flexion) oder im Sinne einer dem betreffenden Gelenke unmöglichen Bewegung (z. B. Rotation in einem Ginglymusgelenke) trägt die Schuld. Die Veranlassung zum Verstauchen ist an den einzelnen Gelenken sehr verschieden. Am bekanntesten und häufigsten sind die Distorsionen im Fußgelenke infolge von Umkippen und im Handgelenke durch Fall auf die gebeugte oder gestreckte Hand; ihnen folgt die Verstauchung des Kniegelenkes durch Abduktion des Unterschenkels oder durch Rotationsbewegung. Gelenke mit sehr freier Beweglichkeit wie das Schulter- und Hüftgelenk erleiden seltener Distorsionen als Luxationen.

Zerreißungen der Kapsel und der Bänder finden sich immer an denjenigen Stellen, welche bei der betreffenden abnormen oder übertriebenen Gelenkbewegung gedehnt werden mußten. Die Einrisse können nur einzelne oder sämtliche Schichten betreffen und von geringer oder großer Ausdehnung sein. Starke Kapselbänder leisten häufig Widerstand, reißen aber mit einem verschieden großen Knochenstücke am Knochen ab (z. B. bei der typischen Radius- und Malleolarfraktur). Außerdem können Knochenfortsätze (wie der Proc. coronoid. ulnae), Sehnen und Muskeln, soweit sie für ein Gelenk die Bewegungshemmer spielen, abgebrochen, beziehungsweise vollständig oder unvollständig zerrissen, die Sehnen auch luxiert werden. Schließlich werden bei Distorsionen die Gelenkzwischenknorpel (Menisken am Knie) verschoben und Kapselteile oder Sehnen und Muskeln zwischen die Gelenkflächen eingeklemmt.

Die Erscheinungen beginnen mit sehr heftigen Schmerzen, welche bei Bänderzerreißungen und Frakturen erst im Verbande,

bei einfachen Zerrungen des Kapselapparates schon in wenigen Minuten bedeutend nachzulassen pflegen. Es folgt im Verlaufe weniger Stunden eine meist verschwommene Gelenkschwellung infolge intraartikulärer und periartikulärer Blutung. Die Haut zeigt über der Gelenkgegend, namentlich an der Stelle von Bänderzerreißungen oder Abrißfrakturen dunkel erscheinende Ekchymosen und das zart schimmernde Blau subkutaner Hämatome. Die Belastung des Gelenkes wird ebenso wie jede Bewegung wegen der Schmerzen vermieden.

Verlauf und Folgen sind im ganzen dieselben wie nach Kontusionen. Einfache Verstauchungen ohne ausgedehnte Bänderzerreißungen und Knochenverletzungen führen richtig behandelt in kurzer Zeit zur völligen Wiederherstellung. Dagegen sind langdauernde Schmerzen bei Meniskusverschiebungen und Einklemmungen von Kapselteilen die Regel, während es bei Vernachlässigung von Frakturen zu schlechten Stellungen mit erheblicher Funktionsstörung und nach Zerreißung wichtiger Bänder infolge zu frühen Gebrauches des Gliedes nicht nur zu abnormer (z. B. am Kniegelenke seitlicher) Beweglichkeit, sondern auch zu fehlerhaften Stellungen (z. B. Genu valgum, Pes valgus) oder wegen Nachgiebigkeit und Schwäche der ungenügend vernarbten Bänder und Kapsel leicht zu neuen Distorsionen kommt.

Die Erkennung ist nicht immer leicht. Wohl läßt die Art des Traumas und die sehr empfindliche, jede Bewegung hemmende Schwellung infolge der Blutergüsse stets die allgemeine Diagnose einer Verstauchung zu, aber die Behandlung verlangt eine genaue Feststellung, ob Bänderverletzungen und Knochenabrisse vorliegen oder nicht. Erstere erkennt man bei fehlender Fraktur an der umschriebenen Schmerzhaftigkeit, welche auf Druck an bestimmten Stellen vorhanden ist, wie am Fußgelenke im Bereiche des Lig. deltoides, am Kniegelenke nahe dem Gelenkspalte. Auch bieten diese Punkte bei geringen Hämatomen eine größere Nachgiebigkeit auf Druck als auf der gesunden Seite.

Frakturen, welche aus der Verstauchung hervorgehen, sind für die einzelnen Gelenke typisch (Malleolen-, Patellafrakturen, Bruch der unteren Radiusepiphyse), aber oft bei Abrissen von kleinen Knochenstückchen und bei großen Hämatomen verborgen. Doch die Röntgenaufnahme stellt sie sicher und zeigt, daß häufiger kleine Knochenabrisse und Fissuren bei Distorsionen vorkommen, als der klinische Befund es vermuten läßt. Schließlich hat die Palpation und die Prüfung der Funktion noch Sehnen- und Muskelverletzungen zu ergründen.

Die Behandlung ist die gleiche wie bei Kontusionen. Nur bei geringen Ergüssen und Beschwerden und beim Fehlen von Bandzerreißungen kann die Massagebehandlung sofort beginnen. Im übrigen bleibt der Verband eine Woche, bei ausgedehnten Zerreißungen des Kapsel- und Bandapparates und bei Frakturen stets mehrere Wochen liegen, wird aber zur gleichzeitigen funktionellen Behandlung (mit Massage und Bewegungen) abnehmbar eingerichtet (s. S. 91).

Andauernde heftige Beschwerden, welche auf Kapseleinklemmungen zu beziehen sind, ausgedehnte Bänderzerreißungen und Meniskusverschiebungen verlangen die operative Freilegung mit Exzision eingeklemmter Teile und Naht von Rißstellen.

Bei schweren oder geringfügigen Kontusionen und Distorsionen kommen Abquetschungen oder an der Stelle der Ansätze der Kapsel und der Gelenkbänder (besonders des Lig. cruciatum genu) Abreißungen von kleinen Knorpelknochenplatten vor und zwar am häufigsten im Knie- und Ellbogengelenke.

Diese zu sogenannten **Gelenkkörpern** oder **Gelenkmäusen** werdenden Absprengungen können mehrere Zentimeter groß und vollkommen oder unvollkommen vom Gelenkknorpel getrennt sein. Sehr wahrscheinlich geht oft der Abstoßungsvorgang nur langsam mit Hilfe von Granulationsgewebe vor sich, wenn nach leichten Traumen eine gequetschte oder etwas losgerissene Stelle des Gelenkknorpels nekrotisch wird (König).

In der Regel steht anfangs das Bild der Gelenkverletzung im Vordergrund. Erst nach verschieden langer Zeit, welche zwischen wenigen Tagen und Jahren schwankt (Vollbrecht) und von der vollkommenen Lösung des Sprengstückes abhängig ist, treten die durch Einklemmung und Reizung bedingten Symptome der Gelenkmaus auf, welche sich von den Beschwerden bei Gelenkkörpern anderer Entstehungsart, den sogenannten pathologischen, nur durch das häufigere Auftreten unterscheiden (s. Arthritis deformans). Die plötzliche Einklemmung des Körpers zwischen die Gelenkflächen ruft heftige Schmerzen mit sofortiger Hemmung der Bewegung hervor, Erscheinungen, welche erst verschwinden, wenn geeignete Bewegungen die Gelenkmaus aus der Enge befreien, was der Kranke in der Regel selbst nach wenigen Anfällen erlernt. Außerdem befindet sich das Gelenk in einem chronischen Reizzustande, welcher sich in der Verdickung der Kapsel und häufig unter Schmerzen auftretenden serösen Ergüssen (Hydarthros) äußert.

Die Schicksale der traumatischen Gelenkkörper sind verschieden. Ein Teil wird resorbiert, ein Teil bleibt erhalten und verändert sich, wie durch Tierversuche und histologische Untersuchungen feststeht (Hildebrand, Barth, A. Schmitt, Schmieden u. a.). Die Resorption kommt dadurch zu stande, daß das Sprengstück mit der Synovialis verwächst und allmählich durch hineinwucherndes Bindegewebe aufgelöst wird. Häufig ist nach Barth dieser Vorgang ein unvollständiger, indem nur die Knochenbruchfläche des Stückes angenagt und geglättet, das ganze aber von Bindegewebe und später von osteoidem und Knorpelgewebe umhüllt wird, so daß das Gebilde an einem bindegewebigen Stiele befestigt bestehen bleibt. Reißt derselbe dann nach einem geringfügigen Trauma ein, so entsteht wieder ein freier, zu Beschwerden führender Körper, dessen Kern von dem Reste der Knorpelplatte gebildet wird. Doch bleiben auch Sprengstücke erhalten, welche keine Verbindung mit der Gelenkwand eingehen; trotzdem finden sich in ihnen neben regressiven auch progressive Veränderungen (Schmieden). Nach jahrelangem Bestehen sind die Körper ausgedehnt verkalkt.

Dabei verändert sich auch ihre Form. An frischen Stücken erkennt man leicht die gekrümmte Schicht des Gelenkknorpels und die darunter sitzenden Zacken der Spongiosa. Ist später allseitig ein Knorpelüberzug mit knolligen Erhebungen vorhanden, so unterscheiden sich die traumatisch entstandenen Gebilde nicht mehr von anderen, durch pathologische Vorgänge erzeugten Körpern. Nur Reste des Gelenkknorpels, die jedoch in alten verkalkten Präparaten schwer nachzuweisen sind, verraten die Herkunft, aber nicht einwandsfrei

die traumatische Absprengung, da nach König auch eine spontane Ablösung von Gelenkknorpelteilen infolge von Osteochondritis dissecans anzunehmen ist.

Luxationen oder **Verrenkungen** nennt man Verletzungen, bei welchen die Gelenkfläche des einen Knochens das entsprechende Lager des anderen durch einen Einriß der Kapsel hindurch verläßt. Berühren sich die Gelenkflächen noch teilweise, so ist die Verrenkung eine unvollkommene oder eine Subluxation.

Den traumatischen Luxationen stehen die angeborenen und die pathologischen gegenüber (s. Gelenkerkrankungen, 5. Abschnitt, Kap. 6, Arthritis purulenta Bd. I, S. 232, Gelenktuberkulose Bd. I, S. 351).

Die Ursache der traumatischen Verrenkungen bildet in den meisten Fällen die mittelbare Einwirkung einer äußeren Gewalt, durch welche die natürlichen Grenzen der Bewegungsfähigkeit noch mehr als bei Verstauchungen überschritten werden. Dabei wird die durch einen Knochenvorsprung, durch den Gelenkpfannenrand, durch die Kapsel oder die Gelenkbänder gebildete Hemmungsvorrichtung zum Hypomochlion, d. h. zu dem Stützpunkte, über welchen die einwirkende Gewalt den Knochen nach Zerreißung der Kapsel heraushebelt.

So entsteht z. B. die häufigste Verrenkung des Schultergelenkes dadurch, daß bei gewaltsamer Abduktion und Erhebung des Armes die Tuberkula am Pfannen- und Akromionrande sich feststemmen, wodurch die in der Peripherie am langen Hebelarme wirkende Gewalt im stande ist, den kurzen Hebelarm, nämlich den Humeruskopf, gegen den vorderen Abschnitt der Kapsel und nach ihrer Zerreißung durch ihren Schlitz hindurch aus dem Gelenk zu treiben.

Selten wird eine Luxation ohne Hebelwirkung durch eine unmittelbar angreifende Gewalt bedingt; das getroffene Gelenkende (z. B. der von hinten gestoßene Schulterkopf) luxiert nach der entgegengesetzten Seite.

Eine ebenfalls seltene Ursache ist die aktive Muskelwirkung, welche sowohl durch einen plötzlichen Ruck bei Schleuderbewegung des Armes als durch stetigen, sehr kräftigen Zug beim starken Erheben der Arme oder beim Gähnen an den betreffenden Gelenken eine Luxation hervorbringen kann. Auch die manchen Menschen eigene Fähigkeit des willkürlichen Ein- und Ausrenkens einzelner Gelenke (namentlich des ersten Metakarpophalangealgelenkes) und die Luxationen in Krampfanfällen (z. B. bei Epilepsie) gehören hierher.

Eine besondere Form ist die häufig sich wiederholende, schon nach unbedeutenden Anlässen, auch durch willkürlichen oder unwillkürlichen Muskelzug auftretende habituelle Luxation. Sie setzt die Fraktur eines hemmenden Knochenvorsprunges oder einen stark erweiterten Kapselapparat voraus, wie das nach großen blutigen oder entzündlichen Ergüssen und nach ausgedehnten, bei der ersten Verrenkung entstandenen Kapselrissen der Fall ist.

Die verschiedenen an den einzelnen Gelenken vorkommenden Luxationsarten entstehen vor allem dadurch, daß das luxierende Gelenkende entsprechend der Richtung der gewaltsamen Bewegung (Drehung, Hyperflexion oder -extension u. a.) nach allen Seiten herausgetrieben werden kann. Dazu kommt noch die sekundäre Verschiebung, welche der luxierte Knochen teils durch die Schwere

des Gliedes teils durch die elastische Spannung der Weichteile, besonders der Bänder und Muskeln, erleidet.

Für die Bezeichnung der Luxationsform ist nach herrschendem Brauche der peripher liegende Knochen und die Richtung seiner Verlagerung bezw. der Standort des luxierten Gelenkkopfes maßgebend (z. B. Luxatio humeri subcoracoidea). Doch entspricht dies nicht immer den tatsächlichen Vorgängen. Denn bei vielen Verrenkungen tritt nicht das periphere, sondern das zentrale Gelenkende durch den Kapselriß aus dem Gelenke. So werden bei der sogenannten Vorderarmluxation nach hinten der Humerus nach vorne, bei den sogenannten dorsalen Fingerluxationen die zentral liegende Phalanx bezw. das Metakarpusköpfchen nach unten herausgedrängt.

Sich selbst überlassen verliert das luxierte Gelenk allmählich die Schmerzhaftigkeit und die Schwellung seiner Umgebung. Auch Beweglichkeit kehrt in bescheidenen Grenzen wieder, während die atrophisch gewordenen Muskeln etwas kräftiger werden. An den Gelenkknorpeln treten Veränderungen ähnlich wie bei Arthritis deformans auf, wobei die konkave Gelenkfläche durch narbige Schrumpfung und Wucherung der Kapselreste ausgefüllt wird. Das luxierte Ende bekommt an seiner neuen Lagerstätte, wo es eine Knochenfläche berührt, infolge Wucherung des durch den Druck gereizten Periostes einen festen Halt in Form eines pfannenrandartigen Walles und durch Umhüllung mit derbem Narbengewebe eine neue Kapsel. Ueberzieht sich die frische Pfanne noch mit Faserknorpel, so ist die Nearthrose ausgebildet, welche zwar wenig ausgiebige, aber doch schmerzlose Bewegungen erlaubt.

Die Erscheinungen einer frischen Luxation bestehen in heftigen Schmerzen und in einer mehr oder minder vollständigen Aufhebung der Funktion. Dazu kommen noch die Merkmale, welche sich aus der veränderten Lage der Gelenkenden ergeben, und an den einzelnen Gelenken ganz verschieden, aber typisch sind.

Für die Erkennung bildet neben der Art des Traumas und den Beschwerden die Untersuchung durch Betrachtung (Inspektion) und Betastung (Palpation) die Grundlage.

Die Inspektion ergibt jedem Arzte, dem die normalen Körperformen des Menschen wie einem Künstler vertraut sind, sofort auffällige Veränderungen des Knochengerüstes. Die Form der ganzen Gelenkgegend weicht von den normalen Verhältnissen ab. Konturen, Licht und Schatten verlaufen anders als auf der gesunden Seite, denn das luxierte Gelenkende treibt die Weichteile vor und läßt sie über dem verlassenen Gelenke einsinken. Infolge der veränderten Stellung seines Endes hat der ganze Knochen eine andere Richtung erhalten, seine Längsachse verläuft nicht mehr ins Gelenk hinein, sondern an ihm vorbei. Ferner ist das Glied, je nachdem das ausgerenkte Gelenkende oberhalb oder unterhalb seiner Pfanne steht, verkürzt oder verlängert.

Bei geringem Blutergusse genügt häufig schon der Befund der Inspektion, so daß die schmerzhafte Untersuchung durch Palpation unterlassen oder wenigstens sehr eingeschränkt werden kann. Wo aber die Gelenkformen unter einer beträchtlichen Schwellung ver-

steckt sind, ist ein genaues Abtasten der am Gelenke zusammentreffenden Skelettsabschnitte im stetigen Vergleichen mit der gesunden Seite von größter Wichtigkeit. Man findet das luxierte Gelenkende als einen harten, bei kurzen Bewegungen des Gliedes mitgehenden Körper neben dem Gelenke und an dessen Stelle eine tief eindrückbare Grube. Außerdem zeigen passive Bewegungsversuche, daß das Glied infolge der Spannung der durch die Verlagerung gedehnten Muskeln und Bänder in einer bestimmten Stellung federnd festgehalten wird, d. h. daß es in diese nach Ausführung der in sehr geringem Umfange möglichen Bewegungen immer wieder zurückkehrt.

Von Nebenverletzungen sind vor allem Frakturen häufig. Ist die Kontinuität des Knochens oft nahe am Gelenkkopf, oft in der Diaphyse unterbrochen worden, da die Hebelwirkung nach eingetretener Luxation noch nicht erschöpft war, so sind zwei wichtige Zeichen vorhanden: das Glied wird nicht federnd festgehalten, sondern ist ausgiebig zu bewegen, ohne daß dabei das luxierte Gelenkende mitgeht. Abrisse kleiner Knochenstücke an der Ansatzstelle von Muskeln und Bändern sind oft an leichtem Krepitieren bei Bewegungen, oft überhaupt nicht zu erkennen. In diesem Falle gibt das Röntgenbild genaue Auskunft, welches man jedoch zur Feststellung einer einfachen Luxation niemals nötig haben sollte.

Am Vorderarm und Unterschenkel kann der eine Knochen luxiert, der andere gebrochen sein. Verletzungen der Nerven, Blutgefäße, Muskeln und Sehnen sind seltener vorhanden und an den ihnen eigenen Merkmalen zu erkennen.

Veraltete Luxationen unterscheiden sich von frischen durch das Fehlen der Schmerzhaftigkeit, durch geringe aktive und passive Beweglichkeit, wobei wegen Zerstörung der Gelenkknorpel häufig ein starkes Reiben zu fühlen ist. Die Schwellung der Gelenkgegend kann nach mehrfachen vergeblichen Einrenkungsversuchen recht beträchtlich sein.

Die Behandlung der Luxationen besteht im Einrenken, d. h. im Zurückbringen des ausgerenkten Gelenkendes. Obwohl dies an jedem Gelenke nach den anatomischen Verhältnissen und der Entstehungsweise der Luxation eine andere Ausführung erfordert, lassen sich doch allgemeine Gesichtspunkte angeben. Stets muß zuerst, meist durch Zug, die sekundäre, nach dem eigentlichen Luxieren eingetretene Verschiebung des Knochens beseitigt werden, darauf wird er auf demselben, aber umgekehrten Wege, auf dem er das Gelenk verließ, in dessen Nähe gebracht. Befindet sich das Glied in der übermäßigen Stellung, in welcher der Knochen die Kapsel zerrissen hatte, so steht sein Gelenkende auch wieder dem Kapselschlitze gegenüber und kann durch ihn hindurch, falls keine Hindernisse vorliegen, bei rascher entgegengesetzt ausgeführter Hebelbewegung mit lautem Krach oder deutlichem Ruck hineinschlüpfen, wobei die Faust des Assistenten den Stützpunkt bildet.

Die Anwendung der Narkose erleichtert die Reposition, da die Muskeln bei kräftigen Menschen einen starken Widerstand setzen.

Je früher nach der Verletzung die Einrenkung versucht wird, desto leichter gelingt sie. In veralteten Fällen müssen erst durch kräftige und ausgiebige Bewegungen die vorhandenen Verwachsungen gelöst werden.

Nach vollzogener Einrenkung überzeugt man sich durch genaues Abtasten, daß die Merkmale der Luxation verschwunden sind und legt darauf einen das Gelenk ruhigstellenden Verband für 8—10 Tage an. Innerhalb dieser Zeit kommt der Kapselriß so weit zur Heilung, daß man mit Massage, mit aktiven und passiven Bewegungsübungen beginnen kann. Dabei müssen jedoch anfangs diejenigen Bewegungen vermieden werden, deren Uebertreibung zur Luxation geführt hatte, damit die Kapselnarbe nicht gedehnt oder zerrissen wird.

Die Wiederherstellung der Beweglichkeit ist bei einfachen, früh eingerenkten Luxationen in kurzer Zeit eine vollkommene. Nach Abrißfrakturen, sehr großen Blutergüssen in den Weichteilen und bei langsam erfolgter Resorption bleiben gerne Bewegungsstörungen zurück.

Stellen sich der sachkundig vorgenommenen Einrenkung Hindernisse entgegen, so liegen sie entweder in einem sehr kleinen, den Gelenkkopf fest umklammernden Kapselschlitze oder in der Einklemmung von Sehnen (Lux. pollicis) oder von Kapselabschnitten mit oder ohne Knochenstückchen (Lux. humeri).

In diesen Fällen ist die blutige Einrenkung nötig, wobei die Gelenkgegend auf der Seite der Kapselverletzung freigelegt wird, damit die Hindernisse durch Erweiterung des Kapselschlitzes oder Hervorziehen zwischengeklemmter Teile beseitigt werden können. Auch bei veralteten, nicht mehr reponierbaren Luxationen muß die Operation ausgeführt werden und besteht dann im Aufsuchen des verlassenen Gelenkes zur Ausräumung der Narbenmassen, im Beweglichmachen des luxierten Knochens durch Lösen seiner Verwachsungen und im Zurückführen in sein altes Lager. Je früher die blutige Einrenkung vorgenommen wird, desto besser sind ihre funktionellen Erfolge.

Luxationen mit Frakturen können große Schwierigkeiten machen. Zwar gelingt bei Abrißfrakturen die Einrenkung häufig, falls keine Zwischenklemmung stattfindet, aber bei Metaphysen- und Diaphysenbrüchen kann nur selten durch direkten Druck das luxierte und abgebrochene Gelenkende ins Gelenk gebracht werden. Es bleibt dann nichts übrig, als sofort die blutige Reposition mit der Knochennaht (s. S. 97) zu verbinden. Denn die Einrenkung bis nach Heilung der Fraktur zu verschieben, ist ein schlechtes Verfahren, da der Repositionsversuch meist mißlingt oder zu neuen Frakturen führt und selbst im besten Falle eine schwere Störung der Gebrauchsfähigkeit zurückbleibt. In veralteten Fällen mit schlechter Funktion kann man durch Resektion des Gelenkkopfes Besserung der Beweglichkeit erzielen.

β) Offene Gelenkverletzungen.

Die verschiedensten Arten von Wunden können die Gelenkkapsel durchsetzen, wobei auch mannigfache Fremdkörper (Geschosse, Geschoßteile, Nadeln, Nägel, Metall-, Holz-, Steinsplitter) ins Gelenk eindringen können.

Die Erscheinungen und der Verlauf hängen von der Ausdehnung der Wunden und von bakteriellen Infektionen ab. Die letzteren bedingen die sehr große Gefahr dieser Verletzungen.

Fremdkörper, Stich- und Schußwunden öffnen

die Gelenkkapsel meist an so kleinen Stellen, daß der zur Erkennung wichtige Ausfluß von Synovia häufig fehlt, was teils in Verklebungen durch Gerinnsel, teils in Verlegung des Wundkanales durch Veränderung der Stellung des Gliedes seinen Grund hat. Nur die Lage der Hautwunde und die Art der Verletzung, oft auch der Gelenkerguß lassen die Oeffnung des Gelenkes vermuten. Sie durch Sondieren zu bestätigen, ist wegen der Gefahr der sekundären Infektion verpönt.

Mäßige Gelenkschwellungen sofort nach der Verwundung sind namentlich bei Schußverletzungen, welche den Knochen mit beschädigten, durch Blutergüsse, selten auch mit Luftbeimengung, hervorgerufen, später nach einigen Tagen auftretende durch Entzündungen bedingt, welchen bald, wenn sie zur eitrigen oder jauchigen Arthritis führen, schwere örtliche und allgemeine Erscheinungen folgen.

Nach sofortiger Reinigung der Wundumgebung in weitestem Umfange, Bedecken der Wunde mit Jodoformgaze und Feststellen des ganzen Gliedes im Schienen- oder Gipsverbande kommen die meisten derartigen Verletzungen ohne Folgen in wenigen Wochen, selbst mit Einheilung von Fremdkörpern, zur Heilung, wie dies zuerst v. Bergmann im russisch-türkischen Kriege an den früher so gefürchteten Knieschußverletzungen gezeigt hat. Gelinde entzündliche Erscheinungen erfordern Entleerung des Exsudates durch Punktion oder, wenn es eitrig ist, durch Inzision und Gelenkdrainage. Schwere Eiterungen und Jauchungen erheischen das Aufklappen des Gelenkes, seine Resektion oder die Amputation (s. bei Arthritis purul., Bd. I, S. 230).

Eingedrungene Fremdkörper werden sofort entfernt, wenn es sich um solche mit rauher oder rostiger Oberfläche handelt (wie Holzsplitter, Nägel, Nadeln), da sie erfahrungsgemäß sehr häufig Entzündungen herbeiführen. Nach Heilung der Wunde werden diejenigen Fremdkörper beseitigt, welche die Synovialis mechanisch zu serösen Ergüssen reizen oder als freie Körper bei Bewegungen Beschwerden auslösen. Ihre Lage ist vor der Operation genau durch Betasten oder mit Hilfe von Röntgenaufnahmen zu bestimmen, damit die Kapsel nur an einer kleinen Stelle geöffnet zu werden braucht. Darauf wird für 2 Wochen ein feststellender Verband angelegt.

Die breite klaffende und darum leicht erkennbare Eröffnung des Gelenkes erfolgt häufig bei Schnitt- und Hiebverletzungen (mit dem Messer, dem Säbel, der Sense) und bei schweren Quetschungen und Zerreißungen, wie sie bei Granatschuß-, Explosions-, Maschinenverletzungen und Bissen wilder Tiere vorkommen.

Von ihnen heilen die scharf geschnittenen Gelenkwunden am leichtesten. Kommen sie frisch zur Behandlung, so näht man die Kapsel- und die Hautwunde. Aeltere Fälle tut man gut, durch Tamponade offen zu erhalten und bei günstigem Verlaufe sekundär zu nähen.

Quetsch- und Rißwunden der Gelenke können mit Luxationen verbunden sein. Kamen diese offenen Verrenkungen, welche man am häufigsten an den Fingern nach Maschinenverletzungen sieht, durch sehr heftige Hebelwirkung zu stande, so zerriß das aus seinem Lager gedrängte Gelenkende nicht nur die Kapsel, sondern

auch die sämtlichen Weichteile und die Haut und drang durch die Wunde nach außen. In anderen Fällen ist der ganze Kapselapparat so gewaltig zerstört, daß die Knochen sich schon ihrer Schwere entsprechend verschieben müssen. Dabei sind Nebenverletzungen aller Art an den Knochen, den Nerven und Gefäßen, den Muskeln und Sehnen vorhanden, ja oft bildet nur noch ein schmaler Hautstreifen den letzten Zusammenhang.

Die Behandlung muß nach Befolgung der allgemeinen Regeln für Glättung der Wunde und Herstellung günstiger Wundverhältnisse sorgen, worauf die Einrenkung vorhandener Luxationen folgt. Durch Tamponade wird die ganze Wunde offen gehalten, durch Schienen- oder gefensterte Gipsverbände das Glied ruhig gestellt.

Günstigen Falles tritt Heilung durch Vernarbung mit meist erheblicher Funktionsstörung ein. Heftige Entzündungen, welche zu Spaltungen, Resektion und Amputation führen, sind nicht selten. Bei ausgedehnten Weichteilverletzungen kommt es häufig zur Nekrose des peripheren Gliedabschnittes.

Literatur.

Barth, Zur Lehre von den freien Gelenkkörpern. Chir. Kongr.-Verhandl. 1896, I, S. 31. — Ders., Die Entstehung und das Wachstum der freien Gelenkkörper. Arch. f. klin. Chir. Bd. 56, 1898, S. 507. — Boerner, Klin. u. pathol.-anatom. Beitrüge zur Lehre von den Gelenkmäusen. Deutsche Zeitschrift f. Chir Bd. 70, 1903. — H. Braun, Untersuchungen über den Bau der Synovialmembranen und Gelenkknorpel, sowie über die Resorption flüssiger und fester Körper aus den Gelenkhöhlen. Deutsche Zeitschr. f. Chir. Bd. 39, 1894, S. 35. — van Hassel, Du traitement des traumatismes articulaires. Journal de chir. et ann. de la soc. belge de chir. 1901, Nr. 6. — Hildebrand, Experiment. Beitrag zur Lehre von den freien Gelenkkörpern. Deutsche Zeitschr. f. Chir. Bd. 42, S. 292, 1896. — Jaffé, Ueber die Veränderungen der Synovialmembran bei Berührung mit Blut. Arch. f. klin. Chir. Bd. 54, 1896. — Krönlein, Die Lehre von den Luxationen. Deutsche Chir. 1882. — Pagenstecher, Die isolierte Zerreissung der Kreuzbänder des Kniees. Deutsche med. Wochenschr. 1903, Nr. 47. — Riedel, Ueber das Verhalten von Blut, sowie von indifferenten und differenten Fremdkörpern in den Gelenken. Deutsche Zeitschr. f. Chir. Bd. 12, 1879, S. 447. — Schlatter, Meniskusluxationen. Beitr. z. klin. Chir. Bd. 41, 1904, S. 229. — Schmieden, Ein Beitrag zur Lehre von den Gelenkmäusen. Arch. f. klin. Chir. Bd. 62, 1901, und Arbeiten aus v. Bergmanns Klinik 15, S. 209. — v. Volkmann, Die Krankheiten der Bewegungsorgane in v. Pithas und Billroths Handb. d. Chir. Erlangen 1872, Bd. 2, Abt. 2, S. 618. — Vollbrecht, Umschriebene Binnenverletzungen des Kniegelenkes. Beitr. z. klin. Chir. Bd. 21, 1898, S. 216.

h) Verletzungen des Knochensystemes.

α) Subkutane Verletzungen der Knochen und Knorpel.

Die Folgen einer unmittelbar oder mittelbar am Knochensysteme einwirkenden Gewalt sind sehr verschieden, da der Grad und die Art des Traumas eine außerordentliche Mannigfaltigkeit bieten. Die gelinderen Verletzungsformen wie Blutungen am Periost, im Knochenmarke oder in der Spongiosa kommen selbständig vor oder begleiten die schwereren Formen der Knochenbrüche.

Ein **subperiostales Hämatom** entsteht infolge von Quetschung oder Zerrung durch Muskelzug oder Verschiebung der Weichteile, da hierdurch die vom Perioste in den Knochen dringenden Gefäße zerrissen werden. Eine verschieden große, umschriebene, sehr schmerzhafte und fluktuierende Beule wird durch die Blutansammlung zwischen Knochen und Knochenhaut, Knorpel und Perichondrium hervorgerufen. Am Kopfe Neugeborener findet sie sich nicht selten als sogenanntes Kephalhämatom (Kopfblutgeschwulst) meist über

den Scheitelbeinen infolge Zerreißung von periostalen Gefäßen durch Verschiebung der Kopfhaut und der Schädelknochen beim Geburtsakt. An der Ohrmuschel bildet die traumatische Lösung des Perichondrium einen als Othämatom bekannten zystischen Tumor. Das Blut bleibt fast gänzlich flüssig und wird oft nur sehr langsam resorbiert. Durch Wucherung der Knochenhaut kann sich an der Grenze des periostalen Hämatoms ein ringförmiger Wall entwickeln, oder schließlich das ganze abgehobene Periost zu dünner Knochenschale sich verwandeln. Auch nach Aufsaugung kleiner Blutergüsse, z. B. an der vorderen Seite des Schienbeines, deuten Unregelmäßigkeiten der Knochenoberfläche auf die Tätigkeit des gereizten Periostes.

Kompression durch Verbände unmittelbar nach der Verletzung und Entleerung flüssiger, schwer resorbierbarer Blutmassen durch Punktion sind wie bei allen Hämatomen die wichtigsten Regeln für die Behandlung.

Punktförmige **Knochenmarkblutungen** sind die Folge von Erschütterungen, wie sie bei allen zu Frakturen führenden Traumen größere Skelettabschnitte betreffen. Die Lehre von der Entstehung der eitrigen Osteomyelitis nimmt auf sie Bezug, da sie experimentell durch Schlag erzeugt, die Ansiedlung von Bakterien aus der Blutbahn bestimmen können. Im übrigen kommt ihnen keine Bedeutung zu.

In spongiösen Knochenabschnitten vermögen schon geringe Blutungen und Zertrümmerungen der Knochenbälkchen Vorgänge auszulösen, welche die Form der Knochen verändern und Anlaß zu Beschwerden geben (z. B. am Collum femoris, an den Wirbelkörpern nach Kontusion). Es handelt sich entweder um Wucherung des Knochens durch sklerosierende Ostitis oder um Schwund desselben durch rarefizierende Ostitis infolge von auftretendem Granulationsgewebe.

Unter der Bezeichnung **Knochenbruch** oder **Fraktur** versteht man zusammenfassend alle Trennungen des Zusammenhanges eines Knochens, sowohl die unvollständigen als die vollständigen. Zu den ersteren zählen die Fissuren und Infraktionen, zu den letzteren die verschiedensten Bruchformen.

Den traumatischen Knochenbrüchen stehen die pathologischen oder spontanen gegenüber, wie sie durch Entzündungen (Eiterung, Tuberkulose, Syphilis), durch Tumoren (Sarkome, Karzinome, Enchondrome, Zysten) oder durch Erkrankungen (Rhachitis, Osteomalazic, Skorbut, Atrophie bei Lähmungen, Tabes, Syringomyelie u. a.) veranlaßt werden.

Fissuren sind Sprünge und Spalten, welche oft von Frakturstellen ausstrahlen, aber auch selbständig vorkommen. Sie durchsetzen den Knochen in verschiedener Ausdehnung und Richtung, ohne seine Gestalt zu ändern, da der Zusammenhang bestehen bleibt. Das Periost kann vollkommen erhalten, durch einen Bluterguß abgehoben oder zerrissen sein. Abgesehen von langdauernder Schmerzhaftigkeit und von Schwellungen durch Hämatome liegen keine besonderen Erscheinungen vor. Häufig lassen sich Fissuren nur im Röntgenbilde nachweisen.

Infraktionen oder Einknickungen sind ebenfalls unvollständige Trennungen, welche an den Rippenknorpeln und an nach-

giebigen kindlichen (besonders rhachitischen) Knochen zu stande kommen. Das Periost ist an der Knickstelle erhalten oder zerrissen; den Zusammenhang hält die an der entgegengesetzten Seite nur verbogene Kortikalis aufrecht.

Vollständige Frakturen entstehen durch Gewalteinwirkungen, welche die Grenze der Elastizität und der Festigkeit eines Knochens überschreiten; dabei handelt es sich zum Teil um den Zug plötzlich und heftig kontrahierter Muskeln oder gedehnter Bänder, zum Teil um äußere, direkt oder indirekt wirkende Gewalten. Der Bruch erfolgt unmittelbar an ihrem Angriffspunkte oder entfernt davon, übertragen durch einen ganzen Skelettabschnitt, welcher durch Muskelkontraktion oder Gelenkhemmung festgestellt war, wie z. B. der Schlüsselbeinbruch durch Fall auf die Hand eintreten kann.

Berücksichtigt man den Entstehungsmechanismus, so muß die zur Fraktur führende Gewalt die Elastizität und die Festigkeit des Knochens gegen Biegung und Drehung (Biegungs- und Torsionsbruch) oder den Widerstand gegen Druck (Kompressionsbruch) und Zug (Rißbruch) überwinden. Durch Druck in der Längsrichtung kann bei Röhrenknochen auch die Strebefestigkeit übertroffen werden.

Die Werte dieser Widerstände sind an den einzelnen Knochen sehr verschieden (s. v. Bruns).

Die Mannigfaltigkeit der Bruchformen wird durch die Verlaufsrichtung der Fraktur und durch ihre Entstehungsart bestimmt. Nach der ersteren pflegt man den Quer-, Schräg-, Längs- und Spiralbruch, ferner den T-Bruch bei Querfraktur nahe dem Gelenke mit Längsfissur in dasselbe, bei Absprengungen ganzer Stücke den Splitterbruch (mit mehrfachen Trümmern) und den Stückbruch (mit Abtrennung eines einzigen Stückes) und die traumatische Epiphysenlösung an jugendlichen Knochen zu unterscheiden. Nach der Entstehungsart lassen sich folgende Formen (v. Bruns, Helferich) aufstellen.

Fig. 15.

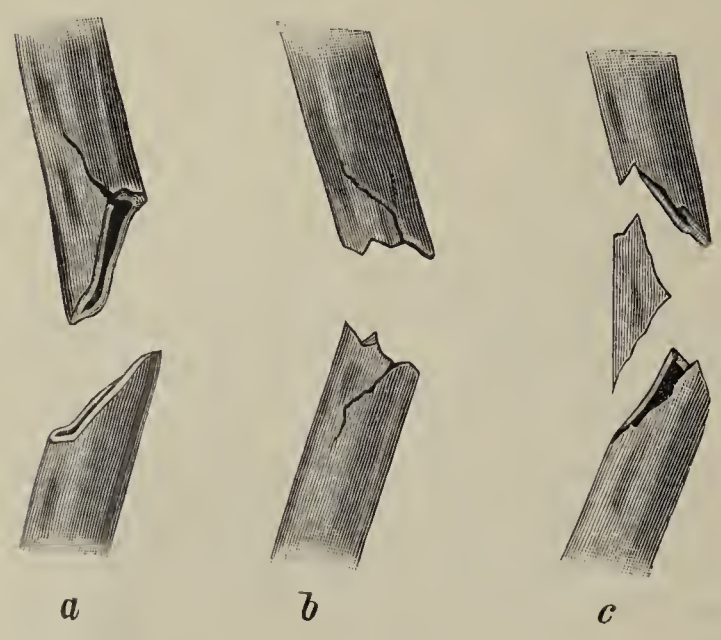

Biegungsbruch in verschiedenen Formen. *a*) Schrägbruch. *b*) Querbruch mit Fissur. *c*) Schrägbruch mit Aussprengung eines keilförmigen Stückes (nach Helferich).

Der **Biegungsbruch** des Röhrenknochens entsteht durch direkte und durch indirekte Gewalt. Trifft ihn die erstere senkrecht zur Längsachse, so wird er ähnlich wie ein Stab über das Knie gebogen und gebrochen. Wirkt sie mittelbar als Druck in der Längsrichtung, so werden die vorhandenen Krümmungen (z. B. der Schenkelhals) über den möglichen Widerstand hinaus vermehrt. Der Biegungsbruch hat oft als besonderes Merkmal das Aussprengen eines Keiles, dessen Basis stets an der konkaven Seite der

Biegung liegt. Ist dieses keilförmige Stück nicht völlig abgetrennt, so liegt ein Schrägbruch mit einer die Keilform vervollständigenden Fissur vor. Auch bei Querbrüchen durch Biegung können Sprünge die Gestalt dieses Keiles andeuten. Außer vollständigen Brüchen sind auch Fissuren und Infraktionen die Folge von übermäßiger Biegung.

Der **Abknickungsbruch** steht der Fraktur durch Biegung sehr nahe. Das eine Ende des Knochens wird gewaltsam fortbewegt, während das andere festgehalten wird. Auf diese Weise bricht

Fig. 16.

Spiralbruch des Femur mit typischem, rautenförmigem Splitter (Handb. d. prakt. Chir.).

man den Knochen mit dem Osteoklasten, wobei die Fraktur genau an seiner Befestigungsstelle eintritt. Der Bruch des Olekranon infolge von Hyperextension des Vorderarmes ist ein weiteres Beispiel.

Der **Kompressions-** oder **Quetschungsbruch** wird an den Röhrenknochen durch eine Gewalt hervorgebracht, welche in der Längsachse wirkt und durch Stoß und Gegenstoß das Ende der Diaphyse in die breitere und nachgiebigere spongiöse Masse der Meta- und Epiphysen hineintreibt. Dadurch entstehen entweder Infraktionen oder Einkeilungen. Am häufigsten kommen solche Brüche am Schenkelhals durch Fall auf den Trochanter und am oberen Humerus- und Tibiaende bei Fall auf den Ellbogen bezw. den Fuß vor. An

den Wirbelkörpern führt ein starkes Zusammenpressen bei Fall aus der Höhe, am Kalkaneus der Sturz auf die Füße zum Quetschungsbruch.

Ihm reiht sich der **Abquetschungsbruch** an den Gelenkenden an, welcher bei heftigem Anpralle der beiden Gelenkflächen gegeneinander vorspringende Teile derselben betrifft (z. B. Fraktur des Processus coronoideus bei Luxat. antibrachii nach hinten).

Rissbrüche begleiten Distorsionen, indem die bei abnormen Gelenkbewegungen gedehnten Bänder oder Sehnen mit einem Knochenstücke ausreißen, oder sind die Folge von plötzlichen heftigen Muskelkontraktionen. Der typische Knöchel- und Radiusbruch, die Rißfraktur an dem Olekranon und der Patella sind die häufigsten Formen.

Die **Torsionsfraktur** entsteht durch gewaltsame Drehung eines an seinem einen Ende festgehaltenen Röhrenknochens, wobei oft noch eine Biegung mithilft. Die Frakturlinie verläuft in Form einer Spirale und diese in derselben Richtung, in welcher der Knochen gedreht wurde. Die Bruchstücke sind spitz und durchbohren sehr leicht die Haut. Oft ist ein großes rautenförmiges Fragment ausgesprengt (v. Bruns, Fig. 16). Ursache der Drehung sind häufig Schwenkungen des Körpers bei festgeklemmter Extremität oder Verletzungen durch den Treibriemen einer Maschine.

Beim **Zertrümmerungsbruch** ist der Knochen infolge der Einwirkung schwerer Gewalten (besonders bei Maschinenverletzungen) in eine große Anzahl von Bruchstücken zersplittert oder zerquetscht, wie häufig bei Schußfrakturen (s. Schußverletzungen).

Nebenverletzungen fallen zum Teil dem veranlassenden Trauma, zum Teil den auseinanderweichenden Knochenfragmenten zur Last. Frakturen durch direkte Gewalt sind von Quetschungen der Haut und der Weichteile begleitet, weshalb sich bei ihnen größere Schwellungen durch Hämatome einzustellen pflegen als bei indirekten Brüchen. Bei diesen können große Blutgefäße und Nerven, insbesondere bei Biegungs- und Torsionsbrüchen, von stark verlagerten Bruchenden verletzt werden, welche häufig die sämtlichen Weichteile durchbohren und die Fraktur in eine offene verwandeln. Sehr groß ist die Verletzung der Weichteile bei Zertrümmerungsbrüchen, da die auseinandergetriebenen Splitter oft weit in die Umgebung gelangen. Manchen Frakturen kommen besondere Nebenverletzungen zu, wie den Brüchen der Schädelknochen und der Wirbelsäule die Schädigung der enthaltenen Organe, ferner dem Bruche der Symphyse die Zerreißung der Harnröhre, dem Bruche des mittleren Humerusdrittels die Zerreißung des N. radialis.

Ueber die Häufigkeit der Knochenbrüche belehren die Zusammenstellungen von v. Bruns. Es geht aus ihnen hervor, daß Frakturen etwas mehr als den 7. Teil aller zur Behandlung kommenden Verletzungen ausmachen und 10 mal häufiger als Luxationen beobachtet werden. Die Brüche der Gliedmaßen sind häufiger als die des Rumpfes und Kopfes, die der oberen Extremitäten häufiger als die der unteren. Die Vorderarmfrakturen stehen mit 18 % obenan, es folgen die des Unterschenkels, der Rippen und des Schlüsselbeines mit 15—16 %. Die weiteren Häufigkeitszahlen betragen für die Brüche der Handknochen 11 %, des Oberarmes 7 %, des Oberschenkels 6 %, der Fußknochen 2,6 %, der Gesichtsknochen 2,4 %, der Schädelknochen 1,4 %, der Kniescheibe

1,3 %, des Schulterblattes, der Wirbelsäule und des Beckens unter 1 %, des Brustbeines 0,1 %.

Das männliche Geschlecht ist 4½mal häufiger als das weibliche betroffen.

Nach dem Lebensalter berechnet fallen die meisten Frakturen in das 3. Jahrzehnt. Vom 1. bis zum 4. Dezennium steigt die Kurve von ihrem niedrigsten bis zum höchsten Punkte, um dann wieder zu fallen. Doch ist die Häufigkeit im 8. und 9. Jahrzehnt höher als im 1. und 2. Dazu kommen noch die Knochenbrüche der Neugeborenen, welche während der Geburt entstanden sind.

Die Erscheinungen einer subkutanen, geschlossenen oder einfachen Fraktur sind subjektive und objektive. Die ersteren bestehen in Schmerzen an der Bruchstelle und in Beschränkung der Funktion, welche in den verschiedensten Graden von leichter Verminderung bis zur völligen Gebrauchsunfähigkeit vorhanden sein kann und nur selten (bei unvollständigen Brüchen, bei Einkeilung) fehlt. Sie ist zum Teil durch die Schmerzen bedingt, welche sich bei Bewegungen vergrößern, zum Teil durch den Verlust der knöchernen Stütze des Gliedes. Zu den objektiven Erscheinungen gehört erstens die Deformität, womit man alle Veränderungen der Form und Stellung der gebrochenen Glieder zusammenfaßt; sie kann durch Schwellung infolge von Blutergüssen verdeckt sein und bei Frakturen ohne Verschiebung fehlen. Die zweite wichtige Erscheinung ist bei vollständigen und nicht eingekeilten Brüchen die abnorme Beweglichkeit, an welche sich die Krepitation, das Reibegefühl bei beweglichen und sich berührenden Bruchflächen anschließt.

Die Verschiebung der Bruchenden, welche die Erscheinung der Deformität hervorbringt, hängt von dem Entstehungsvorgange, von der Schwere des peripher von der Fraktur liegenden Gliedabschnittes, von dem Zuge der Muskeln und von der Spannung der Weichteile ab.

So wird z. B. bei dem typischen Radiusbruche durch Fall auf die Hohlhand das abgebrochene Epiphysenstück durch die fortwirkende Gewalt dorsalwärts verlagert, während am Schlüsselbein die Schwere des Armes das akromiale Ende nach unten, der Zug des Kopfnickers das sternale nach oben zieht.

Von den einzelnen Arten der Verschiebung sind häufig mehrere zugleich vorhanden. Man unterscheidet vier Hauptformen:

1. Die winkelige Knickung der Bruchstelle (Dislocatio ad axin) ist bei den häufigen Biegungsbrüchen die unmittelbare Folge der Gewalt, wird aber nachträglich noch durch die Schwere des Gliedes und die Spannung der Muskeln bei Bewegungsversuchen oder durch neue äußere Einwirkungen (beim Sturze des Verletzten, beim schlechten Anfassen der Extremität) vermehrt, wodurch sie auch sekundär bei anderweitigen Frakturformen zu stande kommt. Infraktionen stellen die einfachste und reinste Art der winkeligen Knickung dar.

2. Die seitliche Verschiebung (Dislocatio ad latus) kommt nur bei Querbrüchen und selten rein zur Beobachtung. Meist sind die nebeneinander verschobenen Bruchenden noch in anderer Richtung verlagert. Verbindet sich die seitliche Verschiebung mit einer winkeligen Knickung, so spricht man vom Reiten der Fragmente.

3. Die Verschiebung in der Längsachse kann mit einer Verkürzung oder seltener mit einer Verlängerung des Knochens einhergehen (Dislocatio ad longitudinem cum contractione, cum distractione), je nachdem die Bruchenden übereinander oder auseinander durch Muskelzug verschoben sind. Sehr ausgeprägt ist die Verkürzung bei Diaphysenbrüchen, namentlich bei Schräg- und Splitterfrakturen, deren Fragmente leicht aneinander vorbei gleiten, da das periphere Bruchstück durch die an ihm befestigten Muskeln dem Rumpfe genähert wird. Eine Verlängerung des gebrochenen Knochens durch den Zug der am zentralen Bruchende ansetzenden Muskeln (z. B. Olekranon- und Patellafraktur) führt stets zu einem breit klaffenden Bruchspalt (Diastase).

Auch bei dem Einkeilungsbruch liegt eine Dislocatio ad longitudinem vor und zwar cum implantatione.

4. Die Verschiebung durch Drehung eines Bruchstückes oder der beiden Fragmente (in entgegengesetzter Richtung) um die Längsachse (Dislocatio ad peripheriam) ist bei Torsionsfrakturen infolge des Traumas, bei anderen Formen infolge sekundärer Einflüsse, namentlich der Schwere des peripheren Gliedabschnittes, zu finden. So kann bei Unterschenkelfrakturen der innere Knöchel nach vorne oder nach außen gerichtet sein, während die Patella nach vorne sieht.

Die Verschiebung eines Bruchendes um seine Querachse kommt am Humeruskopfe und bei Patellabrüchen vor.

5. An die genannten Verschiebungen schließen sich noch die regellosen Verlagerungen der Bruchstücke bei Splitterfrakturen und der mit Eindruck oder Depression einhergehende Kompressionsbruch des Schädeldaches und der Gesichtsknochen.

Zur Erkennung einer subkutanen Fraktur muß die Untersuchung einen regelmäßigen Gang einschlagen.

Schon die Schilderung des Unfalles läßt bestimmte, häufig vorkommende Frakturformen vermuten. Der Bruchschmerz und die Störung der Funktion, deren Grad leicht aus aktiven Bewegungsversuchen zu ersehen ist, sind weitere Anhaltspunkte, jedoch zunächst nur für eine Verletzung am Knochensysteme im allgemeinen, vorausgesetzt, daß Muskel-, Sehnen- und Nervenverletzungen als Ursache auszuschließen sind. Ob bei geringer Funktionsbeschränkung nur eine Kontusion, eine Gelenkdistorsion, eine Fissur oder bei völliger Gebrauchsunfähigkeit eine Luxation vorliegen, muß erst die genauere Untersuchung entscheiden.

Sie verfährt stets in der Weise, daß die Betrachtung (Inspektion) der verletzten Gegend im Vergleiche zu der gesunden Seite der Betastung (Palpation) vorausgeht; denn häufig genügt die erstere zur Erkennung eines typischen Bruches, so daß die schmerzhafte Palpation auf einen kurzen Griff beschränkt werden kann.

Eine vorhandene Deformität muß selbst bei wenig ausgesprochener Verschiebung der Bruchenden dem Auge des Arztes auffallen, wenn die Konturen und die Licht- und Schattenverteilung des Gliedes genau mit den Verhältnissen der gesunden Seite verglichen werden. Oft erscheint sie deutlich schon bei der Prüfung der Funktion durch aktive Bewegungsversuche. Ist die Bruchstelle durch Schwellungen der Weichteile infolge von Hämatomen verdeckt, so können doch noch

Verkürzungen der Glieder (wenn nötig mit einem Meßband oder Meßzirkel) oder geringe Verschiebungen und Verdrehungen der peripheren Abschnitte die Fraktur samt der Form ihrer Dislokation verraten.

Durch Betasten stellt man sodann ebenfalls unter Vergleich mit der gesunden Seite die Formveränderung des vermutlich verletzten Knochens fest. Gleitet man mit den Fingern an seiner zugänglichen Oberfläche und über seine Vorsprünge an den Gelenkenden hinweg, so fühlt man schon bei mäßigen Verschiebungen eine treppenförmige Stufe, eine Einknickung, einen Spalt oder bei unbedeutenden Abrißfrakturen am Rande eine Vertiefung. Dabei wird häufig genau an der Stelle der Fraktur oder Fissur ein heftiger Schmerz durch den Druck des tastenden Fingers ausgelöst. Ist das gebrochene Gelenkende gleichzeitig luxiert, so fühlt man es an falschem Orte (s. Luxation, S. 73), während die Gelenkpfanne leer ist.

An dieser Stelle der durch Inspektion und Palpation nachgewiesenen Deformität oder, wenn sie nicht festzustellen war, am Orte des durch Druck vermehrten Bruchschmerzes erfolgt dann die Prüfung auf abnorme Beweglichkeit. Dazu faßt man mit festem Griffe den betreffenden Knochen oder das ganze Glied oberhalb und unterhalb der vermeintlichen Bruchstelle, worauf man den peripheren Abschnitt gegen den festgehaltenen zentralen zu knicken oder zu drehen versucht. Oft gelingt die abnorme Bewegung wegen Verzahnung der Fragmente nur nach der einen Richtung. Bei Frakturen nahe am Rumpfe legt man die eine Hand auf das fühlbare, mitunter auch luxierte Gelenkende und prüft, ob es bei drehenden und hebenden Bewegungen, die man mit der ganzen Extremität vornimmt, mitgeht oder stillsteht. An den Knochen des Rumpfes läßt sich eine abnorme Beweglichkeit meist nicht anders als durch Druck mit dem Finger zu beiden Seiten der Frakturstelle auslösen.

Die abnorme Beweglichkeit ist das zuverlässigste Zeichen einer Fraktur. Die häufig dabei zu fühlende Krepitation darf nicht in den Vordergrund gerückt werden, wie es gerne der Anfänger tut, indem es ihm bei der ganzen Untersuchung auf nichts anderes als auf die Feststellung dieser Erscheinung ankommt. Bei Gelenkfrakturen, bei welchen eine abnorme Beweglichkeit häufig fehlt, ist allerdings die Krepitation bei Bewegungen von entscheidendem Werte. Am Schafte zeigt sie nur an, daß die Bruchenden nicht durch Weichteile voneinander getrennt sind. Krepitation, welche über der Verletzungsstelle durch Druck, nicht durch abnorme Bewegungen hervorgebracht wird, kann lediglich von der Verschiebung der geronnenen Blutmassen herrühren.

Ein wichtiges diagnostisches Hilfsmittel ist die Röntgenaufnahme, welche stets von vorne und von der Seite oder als stereoskopische Doppelaufnahme ausgeführt werden muß. Sie zeigt die feinsten Fissuren und Absprengungen, die Formen und die Stellung der Bruchenden und Splitter. Doch ist es notwendige Vorbedingung, daß man über die Schatten gesunder Knochen bei Aufnahme in den verschiedensten Richtungen genaue Kenntnis hat, damit nicht normale Schattenlinien und Knorpelfugen für Frakturen gehalten werden. Auch während der Behandlung erleichtert das Verfahren die Richtigstellung der Bruchstücke, zumal man während eines Verbandwechsels

ihre Stellung von allen Seiten mit dem Fluoreszenzschirm betrachten und dementsprechend verbessern kann.

Die weitere Untersuchung beschäftigt sich mit den Nebenverletzungen, der Zerreißung und Zerquetschung von großen Blutgefäßen, Nerven und Sehnen.

Die Unterscheidung einer traumatischen Fraktur von einer pathologischen kann sehr schwer sein, wenn die krankhafte Veränderung (Tumor, chronische Entzündung, Knochenschwund) vorher keine Erscheinungen hervorgerufen und ein Trauma zum Bruche des Knochens geführt hatte. War es im Verhältnis zu der Stärke des betreffenden Knochens gering, so liegt der Verdacht abnormer Brüchigkeit durch pathologische Vorgänge nahe. Gibt das Röntgenbild keinen Anhaltspunkt, so kann nur der weitere Verlauf entscheiden. Tumoren, welche aus der Frakturstelle hervorwachsen, meist Sarkome, werden auch als Kallusgeschwülste bezeichnet.

Im klinischen Verlaufe macht sich beim subkutanen Knochenbruche eine in den ersten 2—3 Tagen zunehmende Schwellung verschiedensten Grades in der Umgebung der Frakturstelle geltend. Wie die Verfärbung der Haut sehr bald verrät, ist sie größtenteils durch Blutansammlung und -infiltration bedingt. Am ausgedehntesten tritt sie bei Frakturen mit starken Dislokationen und Splitterungen auf, da hierbei die Weichteile von den Bruchstücken zerquetscht und zerrissen sind. Gelenkfrakturen sind stets von einem Hämarthros begleitet. Häufig wird diese Schwellung noch durch eine ödematöse Durchtränkung der Gewebe vermehrt, welche in einer gering bleibenden und nur wenige Tage anhaltenden reaktiven Entzündung ihren Grund hat und mitunter bei sehr großer Schwellung und stark gespannter Haut seröse oder blutig seröse Blasen entstehen läßt. In der ersten Woche sind geringe Temperaturerhöhungen (sogenanntes aseptisches Fieber s. Bd. I, S. 142) nicht selten, da ja eine große Menge von Zerfallsstoffen der Gewebe resorbiert wird, was sich auch durch das Auftreten von Eiweiß im Urine äußert. Freies Fett, welches häufig durch die Nieren zur Ausscheidung kommt, stammt nach Ribbert weniger von der Frakturstelle selbst als aus dem Knochenmarke der bei der Verletzung erschütterten Knochen.

Ist das Glied nicht sehr bald nach der Fraktur ruhiggestellt worden, so empfindet der Verletzte bei der leisesten Berührung und Bewegung die heftigsten Schmerzen und wird in der Regel von einer viel erheblicheren Weichteilschwellung befallen, als sie bei frühzeitiger Feststellung im leicht komprimierenden Verbande aufzutreten pflegt.

Bildet sich die Anschwellung nach 1—2 Wochen unter Nachlassen der Schmerzen zurück, so fühlt man den Knochen an der Bruchstelle verdickt. Es entsteht hier eine die Bruchenden umfassende spindelige Auftreibung, welche sich mehrere Wochen lang vergrößert, um dann kleiner und härter werdend eine feste Vereinigung herbeizuführen. Sie entspricht neugebildetem Knochengewebe, welches **Kallus** genannt wird.

Die regenerative Gewebswucherung, welche zur Kallusbildung führt, läßt im Tierversuche schon nach 24 Stunden ihre ersten Spuren in Gestalt von Wucherungen erkennen, welche die Osteoblasten des Periostes und des

Markes betreffen. Das Periost, welches oft weithin zerrissen und durch Blutmassen abgehoben ist, bildet schon nach wenigen Tagen ein gefäßreiches Keimgewebe, welches bis zum Ende der ersten Woche ostcoide und chrondroide Bälkchen mit dazwischen liegendem Markgewebe entstehen läßt. Aus diesem äußeren oder periostalen Kallus, welcher sich weit über die Bruchstelle hinaus erstreckt und sie schalig umgreift und verlötet, entwickelt sich unter Kalkablagerung Knochen; nur an Stellen, welche fortwährenden Verschiebungen ausgesetzt sind, entsteht dauernd Knorpelgewebe. Der innere oder Knochenmarkkallus, welcher an den Röhrenknochen weit hinter dem äußeren zurückbleibt, geht aus Osteoblasten hervor, die sich zu Bälkchen gruppierend vorzugsweise ostcoides Gewebe und später Knochen liefern. Die Markhöhle wird am Frakturende durch diese Wucherung verschlossen.

Berühren sich die Bruchenden in richtiger Stellung, so fließen die Wucherungen des Periostes und des Markes mit denen der entgegengesetzten Seite zusammen. Stehen die Bruchstücke aber weit auseinander, so verwachsen innerer und äußerer Kallus miteinander und bilden den Zwischenkallus, der die Lücke füllt.

Auch das Bindegewebe in weiterer Umgebung der Fraktur kann sich an der Neubildung von Knochen beteiligen, wenn seine regenerative Tätigkeit durch Quetschungen und Zerreißungen erweckt ist. Es bildet sich der parostale Kallus, welcher sich mit zackigen und schaligen Ausläufern oft weit ins intermuskuläre Bindegewebe erstreckt oder Gelenke überbrückt und feststellt, wodurch dieser Callus luxurians Achnlichkeit mit der traumatischen Form der Myositis ossificans erhält. Nach Fraktur benachbarter Knochen kann die Verschmelzung der Kallusmassen zur Synostose führen.

Hat sich der Kallus etwa 4—5 Wochen lang vergrößert, so verknöchert er in weiteren 4 Wochen vollständig (Konsolidation). Darauf folgt die Umbildung seiner spongiösen Masse durch Einschmelzung und Apposition in ein weniger massiges, aber fester gebautes Gewebe, welches durch regelmäßige Schichtung immer mehr Aehnlichkeit mit der Substantia compacta erlangt. Bei dieser Rückbildung verlieren sich die nicht durch Druckbelastung in Anspruch genommenen Teile des Kallus, ebenso wie vorspringende Zacken und verlagerte Splitter der Fragmente. Die Markhöhle stellt sich bei aneinander liegenden Querschnitten wieder her, an verschobenen Bruchenden bleibt sie verschlossen. Die Spongiosa ordnet sich zu Bälkchen, wie sie dem Gesetze der Statik entsprechen (J. Wolff). Nach Jahren ist eine Grenze zwischen altem und neuem Knochengewebe nicht mehr nachzuweisen, so daß nur kleine Unregelmäßigkeiten der Stellung die ehemalige Fraktur verraten.

Der Grad der Kallusentwicklung schwankt in weiten Grenzen. Bei Frakturen mit unerheblicher Periostzerreißung, bei Fissuren und Infraktionen ist sie gering, dagegen am stärksten bei weitgehender Periostverletzung, bei Splitterung und Weichteilquetschung, da die nekrotisch werdenden Gewebsteile zusammen mit den ausgetretenen Blutmassen einen Entzündungsreiz unterhalten, welcher der regenerativen Knochenwucherung zu gute kommt. Gewöhnlich ist außerdem die Kallusbildung an den Diaphysen reichlicher als an den Epiphysen, obgleich auch bei letzteren, namentlich bei Splitterfrakturen, der Callus luxurians kein seltenes Vorkommnis ist. An den kurzen und platten Knochen ist die Kallusmasse stets gering und stammt vorzugsweise aus dem Marke.

Die Heilung von Knorpelbrüchen erfolgt an den mit Perichondrium

versehenen Knorpeln der Rippen und des Kehlkopfes von diesem aus und zwar durch einen bindegewebigen, später spongiösen Kallus. Der Gelenkknorpel heilt nur durch eine bindegewebige Narbe.

Die Heilungsdauer subkutaner Knochenbrüche ist im Mittel auf 60 Tage berechnet worden, doch sind die Zeitwerte an den einzelnen Knochen sehr verschieden. Für sie ergibt Gurlts Zusammenstellung, daß Phalangen 2, Metakarpal-, Metatarsalknochen und Rippen 3, Schlüsselbeine 4, Vorderarmknochen 5, Humerus und Fibula 6, Humerushals und Tibia 7, beide Unterschenkelknochen 8, das Femur 10, der Schenkelhals 12 Wochen zur festen Vereinigung brauchen. Doch erfolgt die Konsolidation im kindlichen Alter an den meisten Knochen schon in 2—3 Wochen und bei voller Gesundheit eher als bei zehrenden Krankheiten.

Die Hindernisse, welche sich der Frakturheilung entgegenstellen, sind allgemeine und örtliche. Bei schlechtem Allgemeinzustande infolge von Erkrankungen aller Art, bei Kachexie infolge von Infektionskrankheiten oder malignen Tumoren, bei senilem Marasmus, bei Knochenatrophie infolge von Krankheiten des Zentralnervensystemes und bei Knochenerkrankungen wie Rhachitis, Osteomalazie ist die Kallusbildung eine sehr geringe. Von örtlichen Ursachen sind aufzuzählen: weite Verschiebung der Bruchenden und Reiten der Fragmente, Zwischenlagerung von Weichteilen (Muskeln, Sehnen, Gelenkkapselfetzen), große Hämatome zwischen den Bruchstücken, ausgedehnte Zerstörung des Periostes und Markes mit starker Splitterung, schlechte Ernährung des einen Bruchstückes bei Gelenk- und Apophysenfrakturen, mangelnde Ruhigstellung der Bruchstelle und schließlich eitrige Ostitis und Nekrose bei hämatogener und lymphogener Vereiterung.

Durch derartige Hindernisse kann die Kallusbildung entweder beträchtlich verzögert oder vollends verwehrt werden. Im ersteren Falle kommt es sehr langsam zur fühlbaren Auftreibung und nach verhältnismäßig langer Zeit zur festen Vereinigung. Nicht selten führt dabei zu früher Gebrauch des Gliedes oder die Einwirkung äußerer Einflüsse zur abermaligen Fraktur, wodurch jedoch die Heilungsdauer kaum weiter hinausgezogen wird, da der neue traumatische Reiz die regenerative Wucherung anregt. Fehlt die knöcherne Vereinigung, so bleibt die Bruchstelle dauernd beweglich, welchen Zustand man als **Pseudarthrose** bezeichnet. Die Bruchenden sind dabei entweder durch Weichteile voneinander getrennt oder stehen durch eine bindegewebige Brücke miteinander in Verbindung. Seltener ist die Bildung eines wahren Gelenkes, einer Nearthrose, zwischen den Fragmenten, deren Berührungsflächen glatt geschliffen oder mit einem Knorpelüberzug versehen und durch eine derbe Bindegewebsmasse kapselartig umschlossen sind. Dieses falsche Gelenk, in dem sich auch eine synoviaähnliche Flüssigkeit vorfinden kann, bietet mitunter die Erscheinungen der Arthritis deformans. Der Ausfall der Funktion ist nach dem Sitze der Pseudarthrose verschieden. Während sie z. B. an den Rippen keine Beschwerden zur Folge hat, verhindert sie an den Röhrenknochen der Beine jede Belastung. Dagegen kann oft der Arm ausgiebig gebraucht werden, nachdem die bewegliche Stelle durch starke Muskelkontraktion fixiert worden ist.

Die üblen Folgen einer subkutanen Fraktur sind erstens durch Nebenverletzungen und zweitens durch das Verhalten der Bruchstelle und drittens durch die langdauernde Gebrauchsunfähigkeit des verletzten Körperabschnittes bedingt.

Die Erschütterung des Knochenmarkes, welche mehr oder minder jeden Knochenbruch begleitet, führt zur Fettresorption und diese möglicherweise zur Fettembolie (s. S. 139). Verletzungen der Arterien, Venen, Nerven, Sehnen und Muskeln können durch das Trauma selbst oder durch die Verschiebung der Fragmente sowohl unmittelbar bei der Verletzung als später beim Transporte mit schlechter Feststellung der Glieder eintreten. Starke Blutergüsse, pulsierende Hämatome, traumatische Aneurysmen, Thromben, Nekrose der Extremität, Lähmungen, Muskelverkürzungen durch narbige Schwielen sind ihre Folgen. Die bis ins Gelenk reichenden Bruchspalten oder intrakapsulären Frakturen sind meist von einem starken Hämarthros begleitet, welcher bei der notwendigen Ruhigstellung zu bindegewebigen Verwachsungen der Gelenkflächen neigt. Außerdem hemmen die ins Gelenk verschobenen Bruchstücke die Bewegung, während nach Quetschung und Zerreißung des Gelenkknorpels freie Körper oder die Veränderungen der Arthritis deformans heftige Beschwerden auslösen. In anderen Fällen überwiegen die Folgen großer Blutergüsse (seröse Synovitis, Dehnung der Kapsel).

Von dem Verhalten der Bruchstelle hängen eine Reihe von Störungen ab. Außer den Nachteilen, welche die schlechte Stellung der Fragmente für die Gebrauchsfähigkeit bedingt, und abgesehen von dem Zustande der Pseudarthrose und der Synostose mit der Nachbarschaft können sowohl Fragmentspitzen und Kanten als Kallusmassen durch Druck auf Gefäße und Nerven einen schädlichen Einfluß ausüben. Thrombose, Erschwerung der Zirkulation und nervöse Störungen, welche sich bis zur Lähmung steigern können, und oft durch das völlige Umwachsen des Nerven (namentlich des N. radialis bei Oberarmdiaphysenbrüchen) hervorgerufen werden, gehen daraus hervor. Nekrose des Knochens nach Vereiterung der Bruchstelle ist bei subkutanen Brüchen ein seltenes Ereignis (s. Blohm).

Die langdauernde Gebrauchsunfähigkeit und Ruhigstellung des verletzten Gliedes zeitigt trophische Störungen, welche schon nach wenigen Wochen durch starke Abmagerung auffällig werden. Die Haut wird weich, dünn und glatt; die Muskeln schwinden teils durch Nichtgebrauch (Inaktivitätsatrophie), teils durch reflektorische Beeinträchtigung der spinalen Zentren infolge des peripheren vom Trauma und von der nachfolgenden Entzündung herrührenden Reizes (Paget-Vulpians Reflexatrophie); die Knochen lassen im Röntgenbilde nach etwa 6 bis 8 Wochen eine deutliche Abnahme der inneren Strukturzeichnung infolge atrophischer Vorgänge (Sudeck) erkennen; die Muskeln und Faszien schrumpfen; die Sehnen gleiten schlecht in ihren Lagern, zumal nach Blutergüssen Verwachsungen zu stande kommen; die Beweglichkeit der Gelenke leidet auch ohne Verletzung durch den Nichtgebrauch, besonders beim Erwachsenen und vornehmlich bei alten Leuten, da die Kapsel schrumpft, Verklebungen und Verwachsungen der Synovialis, im Alter leicht auch Degenerationen der Gelenkknorpel an den außer Berührung stehenden Abschnitten auftreten. Wird das steif gewordene Gelenk bei den ersten Bewegungsversuchen etwas zu stark beansprucht, so folgen akute seröse oder blutig-seröse Ergüsse infolge der Zerrungen, welchen der geschrumpfte Kapselapparat ausgesetzt wird. Bei Kindern

kann die ganze Extremität, wenn sie lange Zeit wegen Pseudarthrosen nicht gebraucht wurde, im Wachstume zurückbleiben.

Störungen des Kreislaufes machen sich besonders an der unteren Extremität nach den ersten Gehversuchen geltend; es entsteht Stauung mit Oedem wegen schlechter, durch die schwachen Muskeln nicht unterstützter Rückbeförderung des Blutes.

Bei älteren Leuten ist außerdem noch an die Gefahren des langen Liegens zu denken, welche in Dekubitalgeschwüren und in hypostatischen Pneumonien bestehen.

Schwere Folgen kann die Venenthrombose der verletzten Glieder nach sich ziehen; denn sie veranlaßt nicht nur hochgradige und langwierige Oedeme, sondern auch Lungen-, seltener Herzembolien mit meist tödlichem Ausgange. Ihre Ursache ist zum kleineren Teile in der Zerreißung tiefliegender Venen in der Umgebung der Bruchstelle und in dem Drucke der Fragmente oder des Kallus auf die Hauptvenen, zum größeren in schwacher Herztätigkeit und schlechter Zirkulation zu suchen. Darum treten diese Zufälle fast nur bei Frakturen an den unteren Extremitäten und im vorgerückteren Alter auf. Sie erfolgen selten in der 1., häufig nach der 2. und 3. Woche.

Zu allen diesen Störungen gesellt sich noch eine, die Gebrauchsfähigkeit nicht selten stark vermindernde Erscheinung, der Schmerz an der Bruchstelle. Er ist bei frischem Kallus stets vorhanden und verliert sich später in vielen Fällen. Mitunter aber, namentlich bei älteren Leuten, bleibt er bestehen oder kehrt nach jeder Anstrengung oder bei jedem Witterungswechsel wieder.

Bezüglich der Heilerfolge verhalten sich die einzelnen Bruchformen und die einzelnen Knochen sehr verschieden. Im allgemeinen geben Fissuren, Infraktionen und Brüche mit geringer Verschiebung die besten Aussichten, viel weniger die Splitterbrüche, die Frakturen mit starken Dislokationen und Verletzungen der Weichteile und die Gelenkbrüche, denn sie neigen zu Verkürzungen und Pseudarthrosen bezw. zu Gelenkversteifung. Auch sind die Erfolge durchweg besser bei gesunden Knochen und im jugendlichen Alter als unter entgegengesetzten Verhältnissen.

Zahlenangaben über die Erfolge bei den einzelnen Frakturen finden sich bei Hänel, Jottkowitz, Loew, Bliesener, Wolkowitsch u. a.

Die Behandlung der einfachen Knochenbrüche umfaßt vor allem die Maßnahmen der ersten Hilfe. Bei allen Frakturen, welche nicht in der Wohnung des Verletzten zu stande kommen, muß ein Notverband angelegt werden, welcher zu dem notwendigen Transporte (nach Hause oder in chirurgische Anstalten) der Bruchstelle so weit Halt bietet, daß die verschobenen Bruchenden nicht noch weitere Verletzungen der Weichteile oder Durchspießungen der Haut und heftige Schmerzen hervorrufen. Während der gebrochene Arm sich leicht mit einem Tuche an der Brust befestigen läßt und von dem Verletzten selbst mit dem gesunden Arme gestützt werden kann, ist die Aufgabe schwieriger, die untere Extremität mit Hilfe von Stöcken, Schirmen, Besenstielen, Aesten, Brettern, im Kriege auch mit Säbeln oder Gewehren, unbeweglich zu stellen. Sie werden über die Kleider zu beiden Seiten des Beines und zwar weit über die nächsten Gelenke hinaus, bei Oberschenkelfrakturen also an der Außenseite vom Fuße bis zum Rippenbogen, angelegt und mit

Taschentüchern, Riemen, Stricken, Hosenträgern befestigt. Fehlt es an solchen Mitteln, so kann das verletzte Bein auch an das gesunde gebunden werden.

Braucht der zu Hause Verletzte nicht transportiert zu werden, so wird er zu Bett gebracht und das gebrochene Glied durch seitlich sich anschmiegende längliche Sandsäcke ruhig gelagert.

Oft ist auch der zuerst gerufene oder aufgesuchte Arzt (z. B. auf Rettungswachen) genötigt, einen provisorischen Verband anzulegen, mit welchem der Verletzte im stande ist, einen weiteren Transport auszuhalten. Während das ganze Glied von mehreren Gehilfen oberhalb und unterhalb der gebrochenen Stelle festgehalten und gleichmäßig (am besten auf Kommando) angehoben wird, versucht man vorsichtig unter Vermeidung jeder Bewegung an der Bruchstelle die Kleider und Stiefel abzustreifen. Wo dies schwierig ist, trennt man die Nähte, hütet sich aber vor rücksichtslosem Aufschneiden der Kleidungsstücke, besonders bei armen Leuten. Soweit es ohne Narkose geht, werden sodann grobe Verschiebungen ausgeglichen, worauf nach gründlicher Wattepolsterung lange Holz- oder Pappschienen mit angefeuchteten Stärke- oder Gipsbinden befestigt werden.

Das Ziel jeder Frakturbehandlung ist die feste Vereinigung der Bruchenden in guter Stellung mit voller Gebrauchsfähigkeit. Auf welche Weise und mit welchen Mitteln dies am raschesten und besten bei den einzelnen Formen erreicht wird, bringt die spezielle Lehre von den Frakturen (Hoffa, Helferich) zur Darstellung.

Unter den allgemeinen Grundsätzen für die Behandlung der subkutanen Frakturen steht an erster Stelle die Aufgabe, die Bruchenden durch Beseitigung der Verschiebungen in die richtige Stellung zu bringen. Man nennt dies das **Einrichten** oder **Reponieren** des Bruches.

Mit der Einrichtung der Fraktur, welche bei starken Dislokationen und empfindlichen Verletzten in Narkose vorzunehmen ist, wird stets eine gründliche Reinigung der Haut, zunächst mit Aether, dann mit heißem Wasser und Seife, Alkohol und Sublimat verbunden, da nicht nur von kleinen Hautabschürfungen oder Wunden, sondern auch von Entzündungen aus, welche die vorhandenen serösen Blasen zur Vereiterung bringen, dem Hämatome und der Frakturstelle schwere Infektionen drohen.

Während sich Frakturen am Rumpfe oder an den Gesichtsknochen häufig schon durch Druck und manche Gelenkbrüche durch Aenderung der Stellung des Gelenkes reponieren lassen, ist im allgemeinen das Einrichten eines Arm- oder Beinbruches in der Weise vorzunehmen, daß man das Glied zentral von der Frakturstelle von einem Assistenten fest umfassen und halten läßt, worauf man selbst den peripher liegenden Abschnitt ergreift und durch Zug, Drehung, Knickung oder seitliche Bewegung jede bestehende und erkannte Dislokation beseitigt. Ist das zentrale Bruchende durch Muskelzug stark verlagert, so muß das periphere durch Stellung des Gliedes in eine Lage gebracht werden, in welcher es ohne Zwischenspalt die natürliche Verlängerung

des ersteren bildet. So ist der Vorderarm bei der Olekranonfraktur zu strecken, das Bein bei Oberschenkelfraktur im mittleren oder oberen Drittel entsprechend der Dislokation des oberen Fragmentes leicht zu beugen und zu abduzieren. Bei Brüchen in der Nähe eines Gelenks sind oft übertriebene Gelenkstellungen erforderlich, z. B. bei der typischen Radiusfraktur eine starke Flexion, Abduktion und Pronation der Hand.

In der Stellung, in welcher die Bruchenden richtig aneinander stehen, sind sie durch Verbände zu erhalten. Diese sogenannte **Retention** des Bruches ist in der Regel schwieriger als die Reposition.

Sie läßt sich in vielen Fällen, bei weitem aber nicht in allen, durch feststellende Verbände erreichen. Ist die Verletzung frisch und besteht keine beträchtliche Weichteilschwellung, so verwendet man am besten den Gipsverband, während dessen Anlegung die Bruchenden durch Zug und Gegenzug und durch seitlich wirkende Bindenzügel in der richtigen Lage zu halten sind. Besteht aber ein starker Bluterguß, wie er meistens nach der ganz überflüssigen, oft mehrere Tage eingeleiteten Behandlung mit Eis- oder kühlenden Umschlägen ohne genügende Feststellung vorliegt, so ist es besser, das Glied nach gründlicher Polsterung und nach Anlegen leicht komprimierender, aber nicht schnürender Mullbinden auf Schienen (v. Volkmanns Holz- oder Blechschienen, Drahtschienen, Pappschienen) zu lagern und mit Stärkebinden zu befestigen. Zur Verbesserung der Zirkulation wird die Extremität in den ersten Tagen hochgelegt.

Der Gipsverband ist in zwei Formen, als zirkulärer (Matthysen 1852) und als Hanfschienenverband (Beely 1878) im Gebrauch. Der erstere wird mit Hilfe von Gipsbinden, welche aus Stärkebinden mit trocken eingeriebenem Gipspulver bestehen, verfertigt, nachdem das Glied mit einem Trikotschlauch bekleidet oder besser mit Watte umwickelt ist, welche mit gleichmäßig angelegten Mullbinden festgehalten wird. Besondere Sorgfalt erheischt die Polsterung vorspringender Knochenkanten und Sehnen. Eine Verstärkung des Verbandes wird leicht durch Holzspäne, Pappschienen, Aluminiumschienen erreicht.

Der Gipshanfschienenverband nach Beely ist dem zirkulären in vielen Fällen vorzuziehen. Ueber den gut gepolsterten Körperabschnitt werden nebeneinander lange Hanfsträhne gelegt, welche kurz vorher durch Gipsbrei von rahmiger, nicht zu flüssiger oder zu steifer Konsistenz gezogen worden sind. Auf leichten Druck schmiegen sie sich an die Körperformen und bilden nach ihrer Erhärtung eine starke, an den Extremitäten etwa die Hälfte des Umfanges umfassende Schiene, welche mit Mullbinden überwickelt wird. Der Verband ist leicht abzunehmen und oft unter Benutzung derselben Schiene zu erneuern. Zur Suspension werden Ringe eingegipst (Fig. 17).

Jeder feststellende Verband kann Unglück anrichten, wenn er zu eng oder ungleichmäßig mit einzelnen schnürenden Touren angelegt wurde. Läßt man an den Gliedern stets Finger und Zehen frei, überzeugt man sich nach 24 Stunden von ihrer Farbe und Beweglichkeit und wechselt man sofort den Verband, sobald sie Stauung, Blutleere oder Lähmung verraten, so kann den schwersten Folgen noch vorgebeugt werden, welche in Nekrose der Extremität durch Thrombosierung der zusammengepreßten Gefäße, in ischämischen Muskelentzündungen und in Lähmungen bestehen. Als Eingangs-

pforten schwerer Infektionen bringen auch Druckgeschwüre manche Gefahr; man verhütet ihr Auftreten durch gute Polsterung aller Knochenvorsprünge, insbesondere auch über den Fragmenten, und durch sofortiges Ausschneiden des Verbandes an schmerzhaften Stellen (über Behandlung des Dekubitus s. S. 7).

Der erste Verbandwechsel wird nach der ersten oder spätestens nach der zweiten Woche vorgenommen. Ein längeres Liegenlassen des ersten Verbandes muß nach Möglichkeit vermieden werden, da er rasch wegen Abnahme der Schwellung zu weit wird, die Stellung der Fragmente oft einer Verbesserung bedarf und die Funktionsfähigkeit der Muskeln und Gelenke leidet. Beim Verbandwechsel wird die Haut gewaschen und, wo Ekzem besteht, gepudert oder mit Salbe bestrichen. Massage und Gelenkbewegungen dürfen vor der erneuten Feststellung nicht versäumt werden.

Die Polsterung kann in dem zweiten Verbande, falls dieser überhaupt nötig ist, erheblich vermindert oder die Gipsbinde auf

Fig. 17.

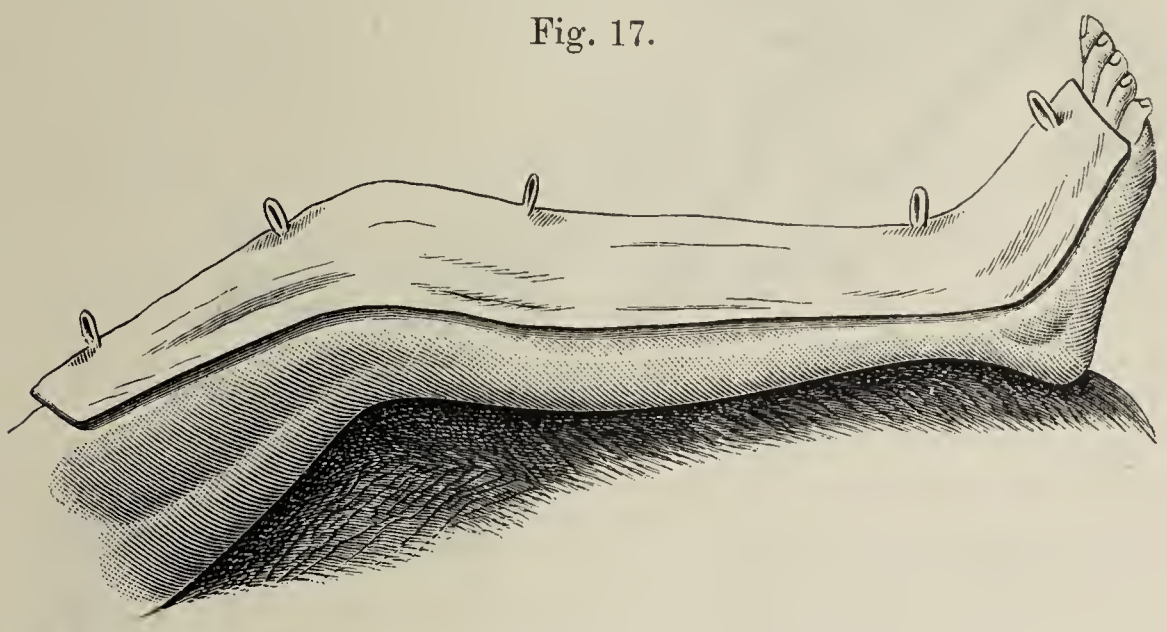

Gipshanfschiene nach Beely für Brüche des Unterschenkels mit Drahtringen zur Suspension versehen.

Trikotstoff oder unmittelbar auf die eingefettete Haut gebracht werden, da nachträgliche Schwellungen durch Blutergüsse nicht mehr zu fürchten sind. Dadurch schmiegt sich der neue Verband besser an die Körperformen und hält die Bruchenden in der richtigen Lage.

Da es nun auch Aufgabe der Behandlung ist, den Nachteilen der langdauernden Ruhigstellung durch frühzeitiges und häufiges Massieren und Bewegen der Gelenke (s. u.) entgegenzuwirken, so ist es vorteilhaft und wohl auch in der Praxis durchführbar, daß der zweite Verband zum Abnehmen eingerichtet wird. Zu diesem Zwecke bedient man sich am besten einer Gipshanfschiene oder schneidet den zirkulären Gipsverband noch vor dem Erhärten zu beiden Seiten auf, so daß er in zwei Längsteile zerfällt.

Bei Frakturen an der unteren Extremität wird von manchen Chirurgen der für die Praxis kaum zu verwendende Gehverband benutzt. Dazu dienen die Schienenhülsenapparate des Bandagisten Hessing, einfachere bügelartige Schienen, z. B. nach Thomas, v. Bruns, oder zirkuläre Gipsverbände nach F. Krause, Bardeleben, Korsch, Albers u. a., welche unmittelbar auf die Haut angelegt werden und sich allen Knochenvorsprüngen wie dem Tibiaknauf und den Femurkondylen, dem Trochanter

und vor allem dem Tuber ischii, bei Oberschenkelfrakturen auch dem Becken mit einem genau modellierten Gurt anschmiegen müssen. Diese Verbände gestatten zwar dem Kranken schon vor der eingetretenen Kallusvereinigung das Bett zu verlassen, was besonders bei älteren Leuten von größtem Werte ist, geben aber nur in sehr geübten Händen Heilungen ohne Verkürzung.

Der Extensionsverband (G. Buck 1867, v. Volkmann, Bardenheuer) ist in vielen Fällen dem Schienen- und Gipsverbande vorzuziehen, zumal er oft besser als dieser im stande ist, Brüche mit starken Verschiebungen in richtiger Stellung zu halten.

Man legt breite Streifen von Kautschukheftpflaster ohne Falten auf die Haut und wickelt sie mit Mullbinden fest. Ein langer zu beiden

Fig. 18.

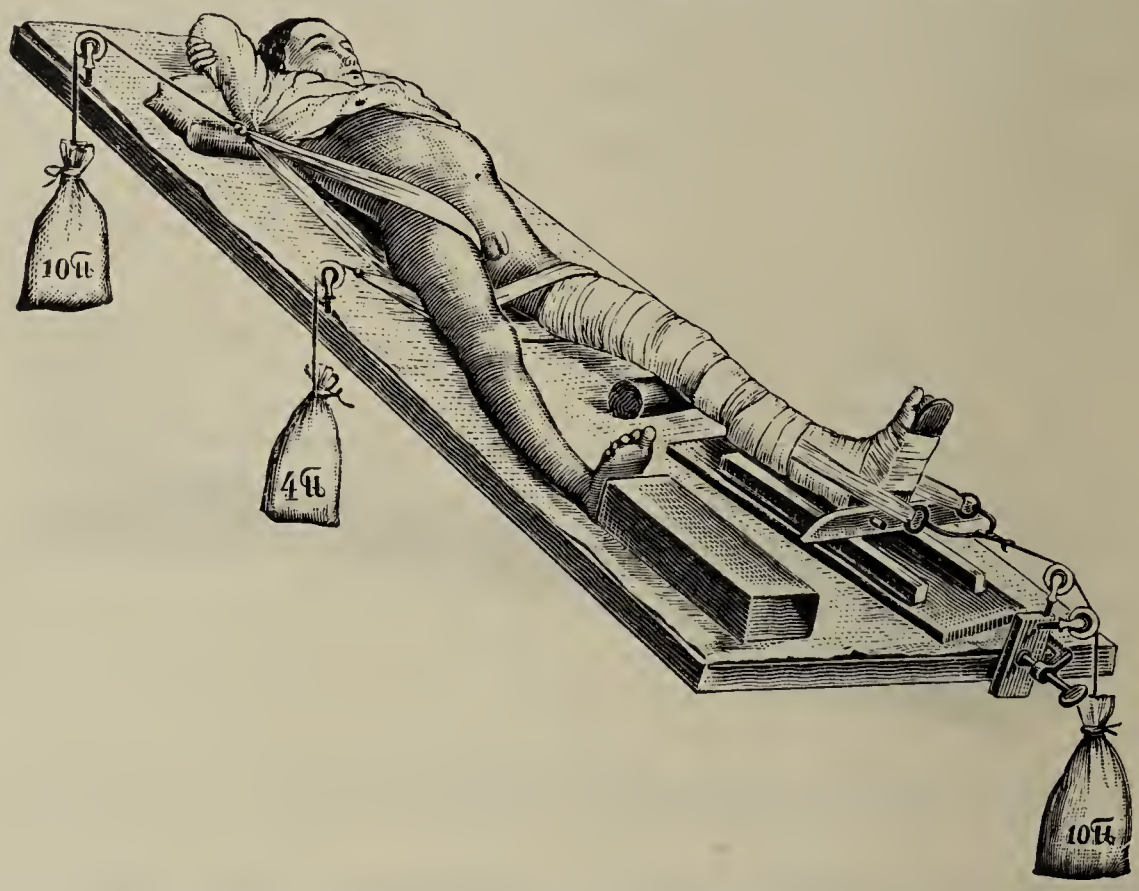

Heftpflaster-Extensionsverband bei Oberschenkelfraktur im mittleren Drittel mit v. Volkmanns T-Schiene und Gleitbrett. Gegenzug nach oben an der gesunden Beckenseite. Seitlicher Zug am zentralen Fragment, um dessen Verschiebung nach außen zu verringern (aus Helferich).

Seiten des Gliedes angebrachter Streifen bildet unterhalb des Fußes oder der Hand eine Schlinge, an welcher mit Hilfe einer über verschiedene Rollen gleitenden Schnur Gewichte von 10—20 kg den Längszug ausüben können. Da derselbe auch in jeder beliebigen, für den Ausgleich der winkeligen Knickung notwendigen Stellung der Extremität, z. B. in Abduktion, in Beuge- oder Streckstellung, wirken kann, so beseitigt er nicht nur die Dislocatio ad longitudinem cum contractione, sondern auch die Dislocatio ad axin. Der Gegenzug wird entweder durch die Körperschwere allein besorgt, wenn das Bett an der Seite der Gewichte erhöht gestellt ist, oder durch dicke Gummischlingen, welche am Damm angreifend auf einer oder auf beiden Seiten das Becken nach oben ziehen (s. Fig. 18).

Verschiebungen ad peripheriam werden durch eine v. Volkmannsche T-Schiene mit Gleitbrett (s. Fig. 18) ausgeglichen, indem man die eine oder andere Seite des letzteren erhöht, oder nach Bardenheuer durch quer um das Glied gelegte Heftpflasterzügel beseitigt, mit welchen man je nach

der höheren oder tieferen Richtung des Zuges eine Innen- oder Außendrehung der Extremität bewirken kann (Rotationszug). Verschiebungen nach der Seite werden durch seitlich gerichtete Heftpflasterschlingen (Querzug) bekämpft (Fig. 19).

Die Vorteile des Streckverbandes liegen, abgesehen von der Beseitigung starker Dislokationen, noch darin, daß sich die Stellung der Bruchenden besser und häufiger als im Gipsverbande prüfen und verbessern

Fig. 19.

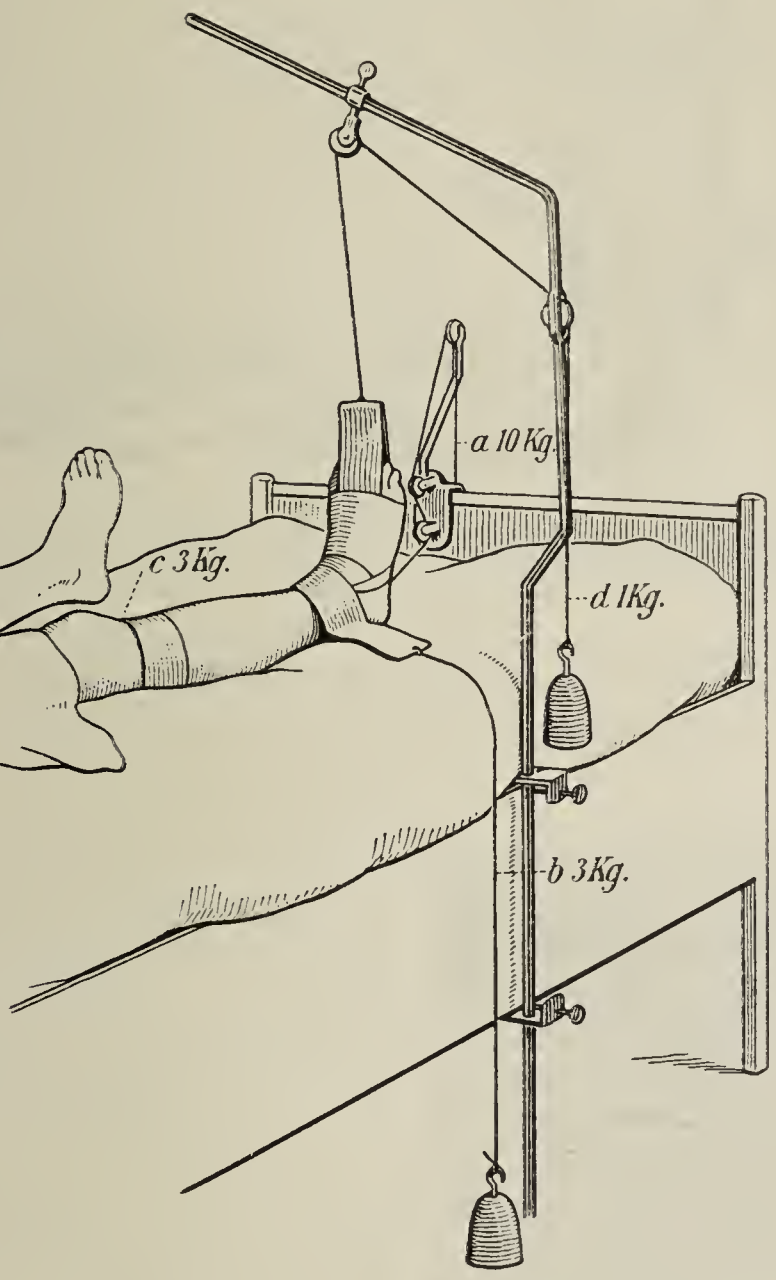

Typische Malleolarfraktur im Heftpflaster-Streckverband nach Bardenheuer. Der Längszug *a* stellt den Fuß in Adduktion, der Querzug *d* zieht ihn nach vorne, *b* das äußere Ende des Unterschenkels nach außen, *c* das obere desselben nach innen, um die Wirkung von *b* zu verstärken (aus Bardenheuer-Gräßner).

läßt, während Gelenkbewegungen schon nach wenigen Tagen vorgenommen werden können, um der Gelenkversteifung und der später bei den ersten Bewegungen oft auftretenden Synovitis vorzubeugen (Bardenheuer). Die Frakturheilung wird dadurch nicht geschädigt, im Gegenteile durch den Reiz geringer Bewegungen nur gefördert. Für die Oberschenkel- und Schenkelhalsbrüche ist dies Verfahren der dauernden Extension im Verbande wohl allgemein im Gebrauche, doch kommt es nach den von Bardenheuer aufgestellten Regeln immer mehr auch bei anderen Brüchen, namentlich bei Gefenkfrakturen in Aufnahme, da sich sehr gute funktionelle Erfolge erzielen lassen, wenn auch Heilungen mit Dislokationen oder mit Pseudarthrose nicht ausgeschlossen sind.

Für die obere Extremität hat Bardenheuer eine verstellbare

Extensionsschiene angegeben, an welcher der Gewichtszug durch Federkraft ersetzt wird (Fig. 20 a u. b).

Fig. 20.

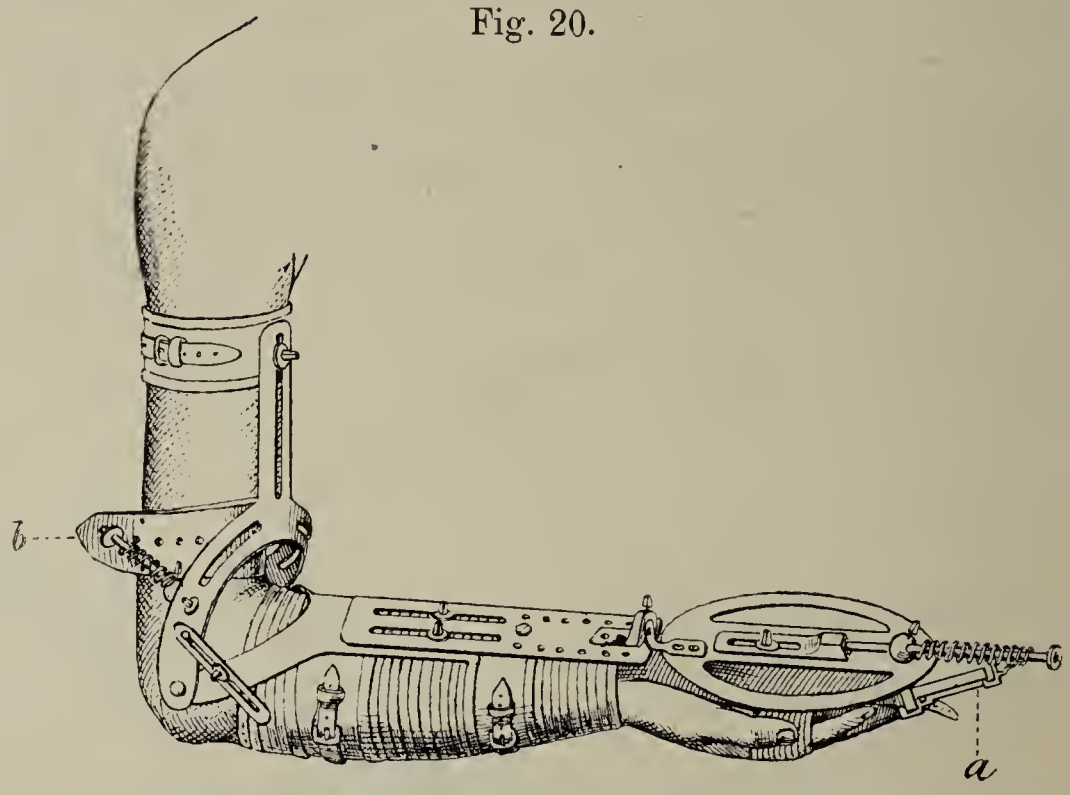

Bardenheuers verstellbare Extensionsschiene für Fract. humeri supracondylica (Fig. 21). Die Dislokation wird durch den Zug am Oberarm nach hinten (*b*) und am Vorderarm nach vorne (*a*) ausgeglichen.

Die Rücksicht auf die künftige Bewegungs- und Gebrauchsfähigkeit des verletzten Gliedes bildet einen bedeutsamen Punkt in der Frakturenbehandlung. Die Störung der Funktion hat einen zweifachen Grund, da sie bald durch Gelenksteifigkeit, Sehnenverwachsungen und Muskelatrophie, bald durch die schlechte Stellung der Fragmente bedingt ist.

Soweit die erste Ursache besteht, trifft alle Schuld die langdauernde Feststellung im Verbande.

Fig. 21.

Fractura humeri supracondylica, gewöhnliche Bruchform (Handb. d. prakt. Chir.).

Als Gegner der feststellenden Verbände ist daher schon seit $2\frac{1}{2}$ Dezennien Lucas-Championnière aufgetreten. Er zeigte, daß eine Reihe von Frakturformen, welche nach der Reposition keine große Neigung zu neuen Verschiebungen haben, lediglich durch Massage und Bewegungen der benachbarten Gelenke und Sehnen ohne Verlängerung der Heilungsdauer mit ausgezeichneter Funktion zur Vereinigung gebracht werden kann, und daß ein feststellender Verband nur bei Frakturen mit starken Dislokationen, aber auch hier nur höchstens 2 Wochen, notwendig sei. Durch das Betonen der sogenannten funktionellen Behandlung hat sich der Autor ein großes Verdienst erworben, doch er geht zu weit.

Unverkennbar ist der Vorteil frühzeitiger Bewegung und Massage. Aber wenn auch die Erfahrung zeigt, daß eine Frakturheilung mit mäßiger Dislokation, jedoch mit guter Beweglichkeit einen wesentlich besseren Erfolg darstellt als eine tadellos vereinigte Bruchstelle mit steifen Gelenken und atrophischen Muskeln, so darf doch das Streben nach guter Funktion nicht zur Vernachlässigung der Stellung der Fragmente verleiten. Deshalb haben Jordan u. a. recht, wenn sie die Championnière-sche Behandlungsweise mit der Feststellung im Verbande vereinen, ähnlich wie Bardenheuer, der bei seiner Extensionsbehandlung großen Wert auf frühzeitige Bewegungen legt.

Die richtige Lage der Bruchstücke muß bei jeder Fraktur durch Feststellung oder durch Extension in Verbänden erhalten werden, jedoch nicht, wie man dies früher handhabte und lehrte, bis zur festen Konsolidation, sondern nur so lange, bis die erste Kallusverklebung selbst zur Retention in guter Stellung genügt. Dies ist ja bei vielen Brüchen schon nach 2 oder 3 Wochen der Fall, kann aber bei Frakturen mit langer Heilungsdauer (s. S. 86) beträchtlich später eintreten. Auch während der Zeit der Ruhigstellung soll, wenn sie über die 2. Woche hinausgeht, die Massagebehandlung geübt werden, was vor allem für Gelenkfrakturen gilt.

Eine Ausnahme bilden jedoch die Frakturen bei Kindern. Frühzeitige Massage führt hier gerne zur übermäßigen Kallusbildung, während die langdauernde Feststellung im Verbande, welche bei der oft sehr schwierigen Retention unumgänglich notwendig erscheint, dem kindlichen Gelenke nicht den geringsten Schaden bringt.

So empfiehlt Bardenheuer bei Anwendung seiner Streckverbände täglich 2mal das Lockern der Gewichte und Federn, um schon wenige Tage (4—8) nach der Verletzung mit sanften Bewegungen der Gelenke beginnen zu können, während Jordan die Frakturbehandlung nach der Reposition mit Massage anfängt und den darauf angelegten Schienenverband täglich zu ihrer Vornahme wechselt. Dieser sofortigen Massagebehandlung der frischen Fraktur vermag ich nicht das Wort zu reden, zumal sich dabei Schmerzen nicht vermeiden lassen und die Feststellung von einer Woche selbst bei Gelenkfrakturen einen Schaden für die Beweglichkeit nicht bedingt, im Gegenteile dem verletzten Gewebe den nötigen Schutz vor äußeren, der Regeneration ungünstigen Einflüssen (wie durch neue Blutung infolge von Bewegung der Fragmente beim Verbandabnehmen) gewährt und Schmerzen und Schwellung rasch verschwinden läßt.

Die Massage besteht anfangs nur in zarten Streichungen, welche die Bruchstelle überspringen und 15—30 Minuten lang aus der Peripherie aufsteigend auszuführen sind (Jordan). Bei vorhandenen Hautabschürfungen oder Wunden muß natürlich deren Heilung abgewartet werden. Bewegungen sind passiv, später auch aktiv zu üben und anfangs so gelinde auszuführen, daß Schmerzen nicht hervorgerufen werden. Dabei wird die Bruchstelle auf ein Polster gelagert und von der Hand eines Assistenten festgehalten.

Die Dauer der Behandlung wird durch die Vereinigung frühzeitiger Massage mit Verbänden insofern

wesentlich gekürzt, als zugleich mit der Konsolidation des Bruches auch volle Gebrauchsfähigkeit des Gliedes erreicht ist, während man bei Anwendung dauernder Verbände nach Heilung der Frakturstelle noch eine langwierige Nachbehandlung zur Erzielung der Funktion nötig hat.

Für die Praxis und die ambulante Behandlung wird der Gipsverband in allen Fällen, welche nicht wegen starker Verschiebung und schwieriger Retention den Streckverband erheischen, die Hauptrolle spielen. Doch ist es nach den Erfolgen der Massagebehandlung sehr empfehlenswert, den zweiten Verband (nach etwa 2 Wochen) zum Abnehmen einzurichten, sodann täglich oder, wo dies nicht möglich ist, mindestens 2mal in der Woche zu massieren und zu bewegen und darauf wieder festzustellen, bis genügender Kallus die Erhaltung der guten Stellung verbürgt. Die weitere Massagebehandlung erstreckt sich im Vereine mit häufigen warmen Bädern bis zur festen, nicht mehr federnden Vereinigung des Bruches und guten Bewegungsfähigkeit der Muskeln und Gelenke.

Das zweite Hindernis für die Funktion, die schlechte Stellung der zusammengeheilten Fragmente ist durch mangelhafte Reposition oder Retention verschuldet. Doch bedeutet nicht jede Heilung mit verschobenen Bruchstücken eine Störung der Gebrauchsfähigkeit, wie man leicht an Röntgenaufnahmen mit guter Funktion geheilter Brüche erkennt. Nur starke Dislokationen, welche den Knochen bedeutend verkürzen und seine Gesamtform und Tragrichtung ändern, ferner Bruchstücke von Gelenkenden, welche die Gelenkbewegung hemmen oder ihr durch Verschiebung der ganzen Epiphyse eine falsche Richtung verleihen, schaden der Funktion in beträchtlicher Weise.

Wo eine für die Gebrauchsfähigkeit genügende Stellung der Fragmente weder durch den festen Verband noch durch dauernde Extension erreicht werden konnte oder zu erwarten ist, treten weitere Mittel der Frakturbehandlung in Kraft, die Osteoklase und die blutige Vereinigung.

Die **Osteoklase,** die künstliche Fraktur oder Refraktion des Kallus eignet sich für alle Fälle, in welchen die schlechte Heilung durch Vernachlässigung oder durch ungenügende Verbände entstanden ist, und die wieder getrennten Fragmente leicht richtig gestellt werden können. Man bricht den Knochen, wenn der Kallus frisch ist, mit den Händen, wenn nötig durch Biegen über das Knie oder über die Tischkante, nach jahrelanger fester Vereinigung mit Hilfe von Apparaten. Diese dienen entweder als Osteoklasten zum festen Umklammern der Extremität oberhalb der Bruchstelle und zum langsamen Biegen des peripheren Abschnittes, oder als Streckapparate zur gewaltsamen Streckung mit Hilfe eines Flaschenzuges (Schneider-Mennelscher Apparat).

Die **blutige Vereinigung** der Fragmente ist schon längst für Pseudarthrosen (s. u.) und veraltete Fälle mit erheblichen Verschiebungen im Gebrauche und läßt sich auf Dieffenbachs Eintreiben von Elfenbeinstiften in den Knochen zurückführen. Man legt die Bruchstelle frei, entfernt die Bindegewebs-

massen der Pseudarthrose oder trennt die feste Vereinigung durch einige Meißelschläge und gibt darauf den Bruchenden durch quere, schräge, stufen- oder keilförmige Anfrischung eine entsprechende Form, so daß sie aneinander oder auch ineinander passen, und verbindet sie durch Knochennaht oder -nagelung (s. u.). Oft genügt auch das Fortmeißeln von Knochenzacken, welche eine Bewegungshemmung bilden.

Bei frischen Knochenbrüchen kommt die blutige Vereinigung ziemlich allgemein zur Anwendung, wenn das abgebrochene oder abgerissene Knochenstück, wie bei Frakturen der Patella, des Olekranon oder des Fersenbeinhöckers, einer wichtigen Muskelgruppe zum Ansatze dient. Hier wird durch die Knochennaht rasch und sicher der Funktionsausfall gehoben. Aber auch bei anderen subkutanen Frakturen wollen die verschiedensten Chirurgen die frühzeitige Knochennaht vornehmen (Pfeil-Schneider, Lane, Tuffier, Rehn, Fritz König u. a.), um eine genaue Vereinigung zu erwirken.

Die Berechtigung des blutigen Verfahrens ist besonders von Fritz König für die einzelnen Frakturformen genau erwogen worden. Er hält es für nötig oder empfehlenswert: für Humerus- und Femurschaftbrüche mit starken Verschiebungen und Zwischenlagerung von Weichteilen, für die isolierte Radius- oder Ulnaschaftfraktur zur Vermeidung der Synostose, für mehrfache Frakturen an derselben Extremität, für den Abbruch wichtiger Muskelansatzstellen, für Gelenkfrakturen mit Verdrehung des Bruchstückes oder Absprengung ins Gelenk, für Frakturen luxierter Gelenkenden und für die intrakapsuläre Schenkelhalsfraktur, ferner für Gelenksplitterbrüche, wobei es zur Resektion der zertrümmerten Epiphyse kommt.

Als beste Zeit für die Vornahme der frühzeitigen blutigen Vereinigung ist der Beginn der 2. Woche anzusehen (Fritz König), da sich hier das verletzte Gewebe nach Aufsaugung der flüssigen Blutmassen schon in reger regenerativer Tätigkeit befindet und sowohl die Blutgerinnsel als die Gewebstrümmer, welche einen wichtigen Reiz für die Kallusentwicklung abgeben, mit ihrer Umgebung in Verbindung getreten sind. Operiert man früher und schafft man die losen Gewebsteile und Koagula aus der Wunde, teils um einen Ueberblick zu haben, teils um Infektionen den günstigen Nährboden zu nehmen, so raubt man den Heilungsvorgängen das natürliche Reizmittel und erlebt eine verzögerte Kallusbildung, welche nicht selten an den genähten Diaphysen Anlaß zur Pseudarthrose gibt.

Sind die Fragmente unter künstlicher Blutleere freigelegt und aneinandergelagert, wobei man sich vor zu weitem Entblößen des Knochens zu hüten hat, so vereinigt man sie durch Nähte, Nägel, Schrauben, Elfenbeinstifte und Knochenbolzen. Zur Naht durchbohrt man den Knochen je nach Bedarf vollständig oder oberflächlich und zwar die Bruchstücke an gegenüberliegenden Punkten, zieht einen Aluminiumbronze- oder Silberdraht nach und dreht seine Schlinge mit der Plattzange zusammen. An Stelle der Naht kann man die Bruchstücke auch zusammennieten mit vernickelten oder versilberten Stahlnägeln, mit Knochen- und Elfenbeinstiften oder durch Einführen versilberter Stahlschrauben (Tischler-

schrauben) und Knochenbohrer. Läßt sich die Wunde über dem Fremdkörper schließen, so kommt es meist zur Einheilung, anderseits wird er nach Eintritt der knöchernen Vereinigung entfernt. Bei Diaphysenfrakturen genügt diese Befestigungsart nicht, um einer Dislokation ad axin vorzubeugen. Deshalb bringt man hier am besten noch einen Bolzen von Elfenbein oder von ausgekochtem (Tier- oder Leichen-) Knochen in die Markhöhle der beiden Bruchenden, welche über diese innere Prothese zusammengeschoben werden. Legt man dann noch Drähte durch, welche die Fragmente samt dieser inneren Schiene fassen (Fritz König), so erreicht man eine gut haltbare Vereinigung.

Nach Verschluß der Weichteilwunde erfolgt dann, wie bei subkutanen Brüchen, die Feststellung im Verbande, neben welcher frühzeitig mit Massage und Bewegung begonnen wird.

Die Behandlung verzögerter Kallusbildung fällt mit der unblutigen Behandlung der Pseudarthrose zusammen. Durch Einspritzen von Reizmitteln wie Alkohol, Terpentinöl, Jodtinktur, Chlorzink, Milchsäure oder von frischem, der Armvene entnommenem Blute (30 ccm) nach Bier, ferner durch heiße Bäder, Massage und häufige Reibung der Fragmente aneinander u. a. m. ist man im stande, die Regeneration anzuregen und zu steigern, wie dies auch bei Vorderarm- und Unterschenkelfrakturen die passive Hyperämie besorgt, welche man nach v. Dumreicher und Helferich täglich 1—3 Stunden durch Umlegen einer stauenden Gummibinde zentralwärts von der Frakturstelle hervorruft. Auch die Anwendung von Gehverbänden ist bei Pseudarthrosen der unteren Extremität wegen der Reibung, welche die Bruchstücke beim Gehen erleiden, einer Heilung günstig. In vielen Fällen erreicht man auf diese Weise, allerdings langsam in mehreren Monaten, die nachträgliche Konsolidation.

Der Gebrauch von nicht abnehmbaren Gipsverbänden, welche Bewegungsübungen und Massage verhindern, ist fehlerhaft (s. S. 94).

Rascher und vollkommener führt die blutige Vereinigung zum Ziele, falls sich die angefrischten Knochenenden ohne Verkürzung aneinander bringen lassen. Besteht aber nach Ausräumung des neuen Gelenkes oder der zwischen den Bruchstücken liegenden Bindegewebsmassen ein größerer Zwischenraum, so ist ein plastischer Ersatz notwendig und heute auch manchem älteren Verfahren vorzuziehen (wie z. B. der Verkürzung des gesunden Nachbarknochens am Vorderarm oder Unterschenkel durch Resektion eines entsprechenden Stückes, v. Bergmann). Der Ersatz des Defektes wird durch Transplantation eines frischen, mit Periost aus der Kortikalis der Tibia ausgeschlagenen Spanes oder Zapfens oder eines toten, durch stundenlanges Auskochen sterilisierten Knochens (Bd. 1, S. 120) erzielt, welche Stücke durch Naht oder besser durch Einkeilen in die Markhöhle beider Bruchenden befestigt werden; größere Zuverlässigkeit bietet die Anwendung eines gestielten Hautperiostknochenlappens (Bd. I, S. 119), welcher aus dem gebrochenen Knochen selbst (W. Müller, v. Eiselsberg) oder aus der anderen Extremität (Reichel) gebildet und in den Zwischenraum verlagert wird. Bei großen Tibiadefekten kann außerdem das Umpflanzungsverfahren nach Hahn mit Vorteil verwendet werden, wonach das untere Fragment der durch-

sägten Fibula in die Markhöhle des oberen Tibiabruchstückes eingefügt wird.

Kann eine Pseudarthrose wegen des Alters, des Allgemeinzustandes oder des Widerstrebens des Kranken nicht operativ behandelt werden, so ist der Schienenhülsenapparat nach Hessing das einzige Mittel, um besonders an der unteren Extremität die Funktion wiederherzustellen.

β) Offene Verletzungen der Knochen und Knorpel.

Die verschiedenen Formen der Wunde können sich bis auf oder in den Knochen und Knorpel fortsetzen. Die Verletzungen des Periostes bezw. Perichondriums, seine Durchschneidung (z. B. nach Säbelhieb am Kopf, durch Schnittverletzung am Kehlkopf), seine Zermalmung und Zerreißung (z. B. nach Hufschlag auf die Vorderfläche des Schienbeines, nach Bißverletzung) sind natürlich von geringerer Bedeutung als die Knochen- und Knorpelverletzungen selbst. Während die letzteren, meist durch Zerreißung an der Nase und den Ohren, durch Schnitt, Hieb oder Schuß am Kehlkopfe und an den Rippen entstanden, kein besonderes Gepräge besitzen, ist die offene (komplizierte) Fraktur wegen der großen Infektionsgefahr und der sehr häufigen Nebenverletzungen dem subkutanen Bruche an Schwere weit überlegen. Die letztere ist dementsprechend weniger von der Form und Ausdehnung des Bruches, als vielmehr von der Beschaffenheit und Größe der Wunde abhängig. Denn auf der einen Seite gibt es offene Knochenbrüche mit so kleinen, rasch verklebenden Wunden, daß der Verlauf sich kaum von dem der geschlossenen Fraktur unterscheidet, auf der anderen Seite liegen manchmal so fürchterliche Zermalmungen der Weichteile oder fast vollkommene Abtrennungen ganzer Glieder (z. B. durch Explosionen, Maschinenverletzungen, Ueberfahren) vor, daß die Knochenverletzung ganz in den Hintergrund tritt.

Ueber die Häufigkeit offener Knochenbrüche belehren Zusammenstellungen von Gurlt, Weber, Moritz, Billroth, wonach 16 bis 27 Fälle von 100 Frakturen komplizierte sind. Und zwar sind von den Brüchen der Zehen- und Fingerphalangen 88 bezw. 72 %, der Mittelfuß- und Mittelhandknochen 52 bezw. 44 %, von den Frakturen des Unterschenkels dagegen nur 17,9, des Vorderarmes 11,6, des Oberschenkels 7 und des Oberarmes 6,6 % mit Wunden versehen (v. Bruns).

Eine offene Fraktur entsteht entweder durch unmittelbare äußere Einwirkung, durch welche erst nach der Trennung der bedeckenden Weichteile der Knochen erreicht und gebrochen wird, oder von innen her, indem die Fragmente eines indirekt entstandenen Bruches die Weichteile und die Haut durchbohren. Eine derartige Durchstechungsfraktur kann durch die Verschiebung der Bruchenden während der Verletzung selbst oder erst später durch unvorsichtiges Anfassen und schlechtes Lagern oder im Erregungsstadium der Narkose zu stande kommen. Auch der Dekubitus, der über einem spitzen Bruchstücke durch den Druck des Verbandes entsteht, verwandelt eine einfache Fraktur noch nachträglich in eine komplizierte. Frakturen des knöchernen Nasengerüstes und der Schädelbasis sind häufig wegen gleich-

zeitiger Zerreißung der Schleimhäute über der Bruchstelle (Nasen- und Paukenhöhle) als offene zu betrachten.

Als besondere Formen offener Knochenverletzungen sind erstens die operativen Durchtrennungen zu erwähnen. Man durchsägt oder durchmeißelt den vorher freigelegten Knochen, um für die weitere Operation Platz zu gewinnen (temporäre Resektion des Unterkiefers, des Schlüsselbeines, osteoplastische Resektion am Schädeldach, am Oberkiefer, am Thorax), worauf durch einfaches Zurücklagern oder mit Hilfe der Knochennaht die Wiedervereinigung erzielt wird. Ferner durchtrennt man einen Röhrenknochen in querer oder schräger Richtung oder unter Entfernung eines keilförmigen Stückes, um seine fehlerhafte Biegung oder Knickung auszugleichen (lineäre und keilförmige Osteotomie).

Eine weitere besondere Form stellen die Schußverletzungen des Knochens dar (s. S. 110).

Schließlich steht auch die vollständige Abtrennung ganzer Glieder, wie sie durch Ueberfahren (namentlich auf der Eisenbahn) und durch die verschiedenartigsten Maschinenverletzungen oder bei Explosionen und Verschüttungen hervorgerufen werden, den offenen Frakturen nahe (Klauber).

Untersuchung und Erkennung einer offenen Fraktur richten sich ganz nach den für den einfachen Bruch geltenden Regeln. Das Sondieren der Wunde zur Entscheidung, ob sie oberflächlich ist oder sich bis zur Bruchstelle fortsetzt, ist ein grober Fehler, der durch sekundäre Infektionen die bedeutendsten Folgen nach sich zieht.

Die Behandlung hat sich bei schweren Verletzungen an erster Stelle um den Allgemeinzustand zu bemühen, welcher wegen Shock oder Anämie durch Blutverlust rascher Hilfe bedarf (s. Shock S. 135, Blutung Bd. I, S. 4); im übrigen steht die Versorgung der Wunde obenan. v. Volkmanns Ausspruch (1877), „der erste Verband entscheidet bei der komplizierten Fraktur das Schicksal des Kranken und bestimmt den Gang des Wundverlaufes“, besteht zwar noch heute zu Recht, aber sein Verfahren, die Desinfektion der durch Spaltung erweiterten Wunde, ist längst verlassen, nachdem nicht lange darauf v. Bergmann gezeigt hatte, daß eine Reihe von Brüchen mit kleinen Wunden ohne Inzision und Ausspülung unter dem ersten trockenen Verbande vernarbten und weiterhin wie subkutane verliefen und heilten.

Die schweren Formen, welche Wundinfektionen in dem zertrümmerten Gewebe anzunehmen pflegen, verpflichten jeden zur gewissenhaftesten Befolgung der für die erste Hilfe und die vorläufige Blutstillung bestehenden Grundsätze (s. Bd. I, S. 4). Nichts ist einfacher, als die Wunde nach dem Oeffnen oder Aufschneiden der Kleider mit steriler Gaze oder im Notfalle durch Aufbinden sauberer frischer Wäschestücke zu schützen, bei heftiger Blutung den v. Esmarch schen Gurt umzulegen und das Glied, ohne an der Lage der Bruchstücke etwas zu ändern, mit Hilfe von Schienen oder irgendwelchen Ersatzmitteln ruhig- und festzustellen; nichts aber auch von größerer Gefahr, als das Betasten, Auswischen, Ausspülen der in den gebrochenen Knochen reichenden Wunde und das Zurückstecken hervorstehender Fragmente. Akut fortschreitende eitrige und jauchige Entzündungen

der Weichteile und Knochen, Vereiterungen der vom Bruchspalt geöffneten Gelenke, langdauernde Knochennekrosen oder Tetanus sind die Folgen solch übereifrigen Handelns eines unwissenden Samariters und kosten nicht selten dem Verletzten das Glied oder das Leben.

Zur Versorgung der Wunde wird der Verletzte entkleidet und auf den Operationstisch gelagert, das Glied nach Abnahme des Notverbandes von Assistenten unbeweglich gehalten, und nach Erkennung der Fraktur die Narkose vorgenommen, welche fast stets schon wegen der starken Verschiebungen der Bruchenden von nöten ist. Darauf folgt, während man die Wunde mit einem sterilen Tupfer bedeckt hält, die Reinigung und Desinfektion ihrer Umgebung. Nur grober sichtbarer Schmutz wird aus ihr selbst mit der Pinzette entfernt, ein Ausspülen mit antiseptischen Flüssigkeiten oder mit physiologischer Kochsalzlösung ist ebenso wie das Eingießen von desinfizierenden Stoffen (Alkohol, Jodtinktur u. a.) zu unterlassen. Allein der aus der Wunde hervorquellende Schaum nach dem Einträufeln von 3 %igem Wasserstoffsuperoxyd leistet für die mechanische Wundreinigung, ohne dem Gewebe zu schaden, gute Dienste.

Das weitere Vorgehen wird von der Beschaffenheit der Wunde und der Schwere der Verletzung bestimmt.

Bei kleinen Durchstechungswunden drückt man nach v. Bergmanns Vorschrift durch seitliches Anpressen von steriler Gaze Blutgerinnsel aus der Hautöffnung, wodurch die in ihre äußeren Schichten eingedrungenen Schmutz- und Infektionsstoffe entfernt werden. Ist die Reposition vorgenommen, so folgt die Bedeckung (nicht Tamponade) der kleinen Wunde mit Jodoformgaze, welche festklebend das verletzte Gewebe vor sekundären Infektionen schützt und den Bruch in einen subkutanen verwandelt. Nach genügender Bedeckung mit trockener Gaze wird ein feststellender Gipsverband angelegt, welcher stets dem Streckverfahren bis zum Granulieren der Wunde vorzuziehen ist, da die Wundbehandlung wegen der drohenden Entzündungen eine vollkommene und sichere Ruhigstellung des verletzten Gebietes verlangt. Die blutige Vereinigung wird in den Fällen, in denen sie notwendig erscheint, erst nach Heilung der Wunde in der 2. oder 3. Woche ausgeführt.

Steht ein Knochenende bei einer Durchstechungsfraktur aus der Wunde hervor, so muß es vor dem Zurückbringen von allem groben Schmutz befreit werden, wozu man es mit trockener oder besser in Wasserstoffsuperoxyd getauchter Gaze vorsichtig abtupft. Ist der Schmutz der Straße durch Aufstoßen des Fragmentes tief in die Bruchfläche und Markhöhle gedrungen, so empfiehlt sich das Absägen oder Abkneifen des verunreinigten Bruchstückes.

Liegen große Wunden vor, in deren Umgebung die Haut oft weithin unterwühlt ist, und in deren Tiefe außer den zu Brei zermalmten Muskeln der zersplitterte Knochen oder der nackte Gelenkknorpel freiliegen, so zieht man die Wundränder mit Haken auseinander, spaltet die Haut über tiefen Buchten und Zertrüm-

merungshöhlen und entfernt wie aus allen anderen Wunden das dem Tode geweihte Gewebe, gequetschte Hautränder, Muskel- und Faszienfetzen und losgelöste oft weithin in Weichteile und Gelenke verlagerte Splitter. Spritzende Gefäße werden unterbunden, zerrissene Sehnen und Nerven genäht. Die Fragmente schiebt man nach Möglichkeit zurecht und hält sie durch Nagelung oder Naht bei schwieriger Retention an ihrem Platze. Hat man dann, wo es notwendig ist, Gegenöffnungen angelegt, so füllt man die ganze Wunde samt allen Nischen mit Jodoformgaze, um durch ihre Saugkraft die infektiösen Stoffe zusammen mit dem Wundsekrete nach außen zu leiten (Bd. I, S. 24, 25). Der mit einem entsprechenden Fenster versehene Gipsverband erlaubt ohne Bewegung der Frakturstelle nach einigen Tagen die Gaze aus der Wunde fortzunehmen, sie günstigsten Falles durch Naht zu schließen oder bei eitriger Absonderung ausgiebig zu drainieren.

Durch primäre Naht die ganze Wunde zu schließen, ist ein grober Fehler, da sie den stets eingedrungenen Erregern so günstige Entwicklungsbedingungen schafft, daß selbst die leichteste Infektion die schwersten Formen annehmen muß. Unter den Tetanusfällen der v. Bergmannschen Klinik befinden sich zwei mit auswärts genähten Durchstechungsfrakturen.

Bei ausgedehnten Zermalmungen im Umkreise der Bruchstelle ist an den Gliedern häufig die Amputation im gesunden Gewebe am Platze. Der blutleer aussehende periphere Abschnitt und das Fehlen des Pulses an ihm zeigt, daß er der Nekrose verfallen ist, welche durch faulige Zersetzung weitere Gefahren bringt. Aber auch wenn die Gefäße noch verschont sind, ist die Erhaltung des Gliedes in solchen Fällen kein großer Erfolg, da der Quetschung und Losreißung großer Hautstrecken Nekrose und der Zertrümmerung der Muskeln Kontrakturen folgen. Nur an den Fingern genügt oft eine schmale Hautbrücke zur Ernährung und Wiederanheilung.

Vollkommene Abtrennungen von Gliedern erfordern außer der Unterbindung der großen Gefäße die Fortnahme der vorstehenden Fragmente und bei schlechter Beschaffenheit der Wunde die Amputation im gesunden Gewebe. An den Fingern und Zehen ist das vorstehende Phalangenknochenstück am besten zu erhalten und nach Bildung guter Granulationen mit Kutis zu transplantieren (Bd. I, S. 117).

Während des Verlaufes oder in Fällen, welche spät und in schlechtem Zustande zur Behandlung kommen, erfordern Phlegmonen ausgedehnte Spaltungen, eitrige Osteomyelitis und Nekrose der Bruchenden das Aufmeißeln oder Resezieren der erkrankten Knochenabschnitte, die Verjauchung oder Vereiterung der Gelenke bei Gelenkfrakturen ihre Resektion, Allgemeininfektionen und Tetanus ebenso wie Nekrose und Gangrän die Amputation.

Die Sorge für die künftige Funktion kann erst nach Ablauf der Wundinfektionen oder in glatt heilenden Fällen nach Entwicklung guter Granulationen in Kraft treten. Dazu dienen Extensionsverbände, Gelenkbewegungen und Massage. Ueberall wo der schlechte Wundverlauf zu längerer Ruhigstellung zwang, sind starke Dislokationen und versteifte Gelenke die fast regelmäßigen Folgen. Zu ihnen gesellt sich

nicht selten die Pseudarthrose, welche sich hier häufiger als bei subkutanen Brüchen ausbildet und meist der weitreichenden Zerstörung des Periostes und der Nekrose oder Resektion der Fragmente ihre Entstehung verdankt.

Literatur.

Albers, v. Bardeleben, Korsch, Ueber Gehverbände. Chir. Kongr.-Verhandl. 1894, II, S. 63—93. — Bardenheuer, Leitfaden der Behandlung von Frakturen und Luxationen der Extremitäten mittels Feder- resp. Gewichtsextension. Stuttgart 1890. — Bardenheuer und Grässner, Die Behandlung der Knöchelbrüche mit Extensionsverbänden und die damit erzielten Resultate. Kölner Festschrift 1904, S. 113. — Bayer, Ueber Spiralbrüche an den oberen Extremitäten. Deutsche Zeitschr. f. Chir. Bd. 71, 1904, S. 204. — Beely, Zur Behandlung der einfachen Frakturen der Extremitäten mit Gips-Hanfschienen. Königsberg 1878. — v. Bergmann, Erste chirurgische Hilfeleistungen an Verunglückten, in Meyers erste ärztliche Hilfe, Berlin 1903. — Bier, Die Bedeutung des Blutergusses für die Heilung des Knochenbruches. Med. Klinik Bd. 1, Heft 1, 1905. — Bliesener, Ueber die durch die Bardenheuersche Extensionsmethode an den Brüchen der unteren Gliedmassen erhaltenen funktionellen Ergebnisse. Deutsche Zeitschr. f. Chir. Bd. 55, 1900, S. 276. — Blohm, Ueber Vereiterung subkutaner Frakturen. I.-D. Berlin 1898. — P. Bruns, Die Lehre von den Knochenbrüchen. Deutsche Chir., Stuttgart 1886, mit Lit. — Bum, Die Entwicklung des Knochenkallus unter dem Einflusse der Stauung. Arch. f. klin. Chir. Bd. 67, 1902, S. 652. — Demisch, Ueber Temperatursteigerungen bei der Heilung subkutaner Frakturen. I.-D. Zürich 1885. — v. Eiselsberg, Zur Heilung grösserer Defekte der Tibia durch gestielte Hautperiostknochenlappen. Chir. Kongr.-Verhandl. 1897, II, S. 278. — Ders., Die heutige Behandlung der Knochenbrüche. Deutsche Klinik Bd. 8, S. 521, Berlin 1903. — Flatau, Muskelatrophien nach Frakturen etc. Zentralbl. f. Grenzgeb. 1902, S. 305. — Franke, Behandlung komplizierter Frakturen. Arch. f. klin. Chir. Bd. 62, 1901, S. 680. — Hähnle, Die gerichtsärztliche Beurteilung schlecht geheilter Frakturen und Luxationen, wenn in Frage steht, ob Kunstfehler vorliegt. Deutsche Medizinalzeitung 1903. — Hänel, Ueber Frakturen mit Bezug auf das Unfallversicherungsgesetz. Deutsche Zeitschr. f. Chir. Bd. 38, 1894, S. 129. — Helferich, Atlas und Grundriss der traumatischen Frakturen und Luxationen. München, Lehmann, 1903. — Hoffa, Lehrbuch der Frakturen und Luxationen. Stuttgart, Enke, 1904. — Jordan, Die Massagebehandlung frischer Knochenbrüche. Münch. med. Wochenschr. 1903, S. 1148 — Jottkowitz, Ueber Heilungsresultate von Unterschenkelbrüchen mit Bezug auf das Unfallversicherungsgesetz. Deutsche Zeitschr. f. Chir. Bd. 42, 1896, S. 610. — Klauber, Ueber komplizierte Frakturen der Extremitäten. Beitr. z. klin. Chir. Bd. 43, 1904, S. 319. — Fritz König, Ueber die Berechtigung frühzeitiger blutiger Eingriffe bei subkutanen Knochenbrüchen. Arch. f. klin. Chir. 1905, mit Lit. — Kristinus, Bericht über 130 Gehverbände. Wien. med. Wochenschr. 1902, Nr. 51. — Loew, Kondylenbrüche des Kniegelenkes. Deutsche Zeitschr. f. Chir. Bd. 44, 1897, S. 422. — Lossen, Grundriss der Frakturen und Luxationen. 1897. — Lucas-Championnière, Traitement des fractures par le massage et la mobilisation. Paris 1895. — Ders., Quelles sont les fractures qui peuvent être traitées sans appareil inamovible par le massage et la mobilisation? Résultats de ce traitement. Zentralbl. f. Chir. 1900, S. 1303. 13. internat. mediz. Kongress Paris. — Matas, Remarks on some controverted questions in the treatment of fractures. Zentralbl. f. Chir. 1902, S. 777. — W. Müller, Ueber die heutigen Verfahren der Pseudarthrosenheilung. v. Volkmanns Samml. klin. Vortr. Nr. 145, 1896. — Reichel, Zur Behandlung schwerer Formen von Pseudarthrosis. Chir. Kongr.-Verhandl. 1903, II, S. 239. — Riedinger, Die ambulatorische Behandlung der Beinbrüche. Würzburg. Abhandl. 1902, Bd. 2, Heft 9. — Sudeck, Zur Altersatrophie und Inaktivitätsatrophie der Knochen. Fortschr. auf dem Gebiete der Röntgenstrahlen Bd. 3, 1900. — Valenzuela, Erfolge der Behandlung durch Bewegung und Massage in 61 Frakturfällen. Zentralbl. f. Chir. 1901, S. 666. — v. Volkmann, Die Behandlung der komplizierten Frakturen. Samml. klin. Vortr. 1877, Nr. 117/118. — Ders., Die Krankheiten der Bewegungsorgane. In v. Pitha-Billroths Handb. d. Chir. — J. Wolff, Ueber die Wechselbeziehungen zwischen der Form und der Funktion. Leipzig 1901. — Wolkowitsch, Ueber die von mir angewandten Behandlungsmethoden der Brüche der grossen Extremitätenknochen etc. Deutsche Zeitschr. f. Chir. Bd. 63, 1902, S. 203. — Ziegler, Ueber das mikroskopische Verhalten subkutaner Brüche langer Röhrenknochen. Deutsche Zeitschr. f. Chir. Bd. 60, 1901, S. 201.

i) Verletzungen der Körperhöhlen und der verschiedenen Organe.

Sie können subkutane und offene sein und gehen naturgemäß häufig Hand in Hand.

Die subkutanen Verletzungen haben die Einwirkung stumpfer Gewalten zur Ursache (Fall, Stoß, Schlag). Ihre Erscheinungen sind in vielen Fällen vorzugsweise die der inneren Blutung, im übrigen hängen sie von dem verletzten Organe ab.

Hämatome in der Schädelhöhle, welche aus den Gefäßen und Blutleitern der Hirnhäute stammen, nehmen namentlich nach Zer-

reißung der Art. meningea media infolge von Kontusion oder Fraktur des Schädels gefährliche Formen an; zwischen Dura und Schädelkapsel sich ausbreitend führen sie häufig unter den Zeichen des Hirndruckes zum Tode.

In die Bauchhöhle kann sich nach Zerreißung größerer Gefäße oder nach Ruptur blutreicher Organe eine so große Menge von Blut ergießen, daß in kurzer Zeit der Verblutungstod erfolgt.

Bei Blutungen in die Brusthöhle ist der letztere, abgesehen von Ruptur des Herzens infolge Kontusion des Thorax, weniger zu fürchten als der Druck, welchen die Blutmasse des Hämothorax auf Herz und Lunge ausübt. Sie stammt entweder aus der durch Rippenbruchstücke zerfetzten Lungenoberfläche oder aus den Gefäßen der Thoraxwandung.

Infolge sehr starker Kompression der Brust oder des Bauches (bei Einklemmung zwischen Maschinenteile, teilweiser Verschüttung des Körpers; bei Menschen, welche in Massengedränge geraten) kommt es zu verschieden ausgedehnten Blutextravasaten am Kopf und am Halse mit Störung der Sehfähigkeit. Als Ursache dieser Erscheinung, der sogenannten Druckstauung oder Stauungsblutung, ist nach Perthes der plötzliche und heftige rückläufige Blutstoß anzusehen, welcher sich infolge des Ueberdruckes im Thorax in das klappenlose Wurzelgebiet der Vena cava superior namentlich dann zu verbreiten vermag, wenn ähnlich wie bei allen starken Körperanstrengungen der ganze Rumpf nach Inspiration mit Glottisverschließung unwillkürlich oder reflektorisch zur Abwehr der einwirkenden Pressung festgestellt wird (Milner).

Von den subkutanen Verletzungen der wichtigsten Organe bestehen die des Gehirnes in Erschütterungen und Quetschungen, wobei die Schädelkapsel gebrochen oder dank ihrer Nachgiebigkeit erhalten sein kann. Quetschung und Zermalmung des Rückenmarkes begleiten die Fraktur der Wirbelkörper, die Zerreißung der Lungenoberfläche und Ruptur des Herzens die der Rippen, doch kommen sie auch ohne Knochenbrüche vor. In der Bauchhöhle veranlassen stumpfe Verletzungen Einrisse, völlige Durchreißungen oder ausgedehnte Zermalmungen der Leber und Milz mit tödlichen Blutungen und am Magen und Darm Quetschwunden durch Druck gegen die Wirbelsäule oder Rupturen und quere Durchtrennungen mit rasch folgender tödlicher Peritonitis. Die Harnblase erleidet Platzwunden, wenn sie in gefülltem Zustande getroffen wird, und Quetsch- und Rißwunden, wo Fragmente einer Beckenfraktur sie verletzen. An der Niere kommen Einrisse, Zertrümmerungen und völlige Abreißungen von ihrem Stiele vor.

Offene Verletzungen werden am häufigsten durch Stich- und Schußwaffen, ferner durch die verschiedensten Gegenstände wie Eisenstäbe, Pfähle, Stöcke, Heugabeln, Sensen u. a. hervorgebracht. Auch hier ist die Lebensgefahr des Betroffenen einmal in der Blutung, zweitens in der Infektion begründet, welche zum Teil von außen, zum Teil von den verletzten Organen (Darm, Magen, Harnblase, Bronchien) ausgeht. Weitgehende Eröffnungen der Körperhöhlen sieht man bei Explosionsverletzungen.

Die Erscheinungen, die Erkennung und die Behandlung der einzelnen Verletzungen gehören dem Gebiete der speziellen Chirurgie an.

Literatur.

***v. Bergmann, v. Bruns, v. Mikulicz**, Handb. d. prakt. Chir. Enke, Stuttgart, 2. Aufl. — **König**, Lehrbuch der speziellen Chirurgie. Hirschwald, Berlin, 8. Aufl., 1904. — **Milner**, Die sog. Stauungsblutungen infolge Ueberdruckes im Rumpf. Deutsche Zeitschr. f. Chir. Bd. 76, 1905, S. 85. — **Perthes**, Ueber ausgedehnte Blutextravasate am Kopf infolge von Kompression des Thorax. Deutsche Zeitschr. f. Chir. Bd. 50, 1899, S. 436. — **Ders.**, Ueber Druckstauung. Ebenda Bd. 55, 1900, S. 384.*

k) Schußverletzungen.

Die Eigentümlichkeiten der Schußverletzungen erfordern eine gesonderte Besprechung. Sie werden durch die Geschosse der Handfeuerwaffen und durch Artilleriegeschosse hervorgerufen.

Die ersteren bestehen als Schrotkörner oder Einzelgeschosse für gewöhnlich aus Blei (Weich- oder Hartblei) und haben eine runde, längliche, konische oder eichelförmige Gestalt (Rund- und Langblei). Nur die Geschosse der Militärgewehre sind wegen der größeren Anforderungen, welche das rauchschwache, triebkräftigere Pulver an das Geschoß stellt, mit einem Stahlmantel versehen und enthalten einen Hartbleikern, welcher entweder vollkommen umhüllt ist (Vollmantelgeschoß) oder an der Spitze freiliegt (Teilmantelgeschoß). Gleichzeitig besitzen die heutigen Armeegewehre eine viel kleinere Laufweite (6—8 mm) als früher, wo sie z. B. beim Miniégewehre 18 mm, beim alten Mauser- und Chassepotgewehre 11 mm und beim Zündnadelgewehre 13,6 mm betrug.

Die Verletzung durch die Geschosse der **Handfeuerwaffen** läßt wie jede auch durch Geschoßsplitter hervorgebrachte Schußwunde einen Einschuß, einen Schußkanal und, wenn das Projektil nicht stecken blieb, einen Ausschuß erkennen. Der letztere ist in der Regel größer als die Einschußöffnung und zeigt wie diese, entsprechend dem Charakter der Schußwunde als Quetsch-Rißwunde, etwas gequetschte unregelmäßige Ränder. Der Schußkanal verläuft meist geradlinig, seltener bei schwach auftreffenden, am Knochen (z. B. an den Rippen entlang) gleitenden Geschossen gebogen (Konturschüsse), stellt einen gleichmäßigen glatten, dem Kaliber des Geschosses entsprechenden zylindrischen Gang dar oder erweitert sich trichterförmig gegen den Ausschuß. Unter gewissen Umständen ist das Gewebe in der Umgebung des Schußkanales so ausgedehnt zertrümmert, daß man von Sprengwirkung (s. u.) spricht; dabei können durch Geschoß- und Knochensplitter mehrere Ausgangsöffnungen vorhanden sein.

Die verschiedene Form und Schwere der Schußwunde hängt von vielen Dingen ab, an erster Stelle von der Deformierung des Geschosses und seiner Durchschlagskraft.

Je mehr ein Geschoß durch den Widerstand des Gewebes, insbesondere des Knochens, in seiner Form verändert wird, desto ausgedehnter gestaltet sich die Verletzung der Gewebe. Diese Deformierung betrifft am stärksten die Blei- und die Teilmantelgeschosse. Namentlich die Wirkung der letzteren ist eine fürchterliche und zwar am großartigsten bei Nahschüssen bis gegen 200 m, da es sich hier um Geschosse von Kleinkalibergewehren mit sehr großer Anfangsgeschwindigkeit und lebendiger Kraft handelt. Durch Stauchung wird der Hartbleikern pilzförmig oder zerspritzt mit der gesprengten Kapsel nach allen Seiten, weithin das

Gewebe zerreißend. So entstehen große Zertrümmerungshöhlen und riesige Ausschußwunden schon bei einfachen Weichteilschüssen, umsomehr bei Knochenverletzungen. Infolgedessen sind die von den Engländern in Indien und im Sudan verwendeten Teilmantelgeschosse, sowohl die Bleispitzengeschosse oder Dum-Dumkugeln (nach der Staatsfabrik Dum-Dum bei Kalkutta benannt) als auch die Hohlspitzengeschosse von der Haager Friedenskonferenz völkerrechtlich verboten worden. Die Deformierung eines Geschosses, selbst eines Vollmantelgeschosses, kann auch durch Aufschlagen auf harten Boden oder auf Steinen vor dem Eindringen in den Körper stattfinden (sogenannte Aufschläger).

Die Durchschlagskraft steigt mit der Anfangsgeschwindigkeit, lebendigen Kraft und Härte des Geschosses; auch die zugespitzte Form und die

Fig. 22.

Nahschuß durch das Ellenbogengelenk mit Bleispitzen(Dum-Dum)-Geschoß.
(Schießversuche v. Bruns).

Kleinheit des Kalibers ist daneben von Bedeutung. Das Vollmantelgeschoß der modernen Armeegewehre[1]) hat eine so starke Durchschlagskraft, daß es noch auf Entfernungen von 600—1000 m mehrere Körper zu durchbohren vermag. Es bleibt deshalb seltener in der Wunde stecken als das alte Bleigeschoß und verursacht lange Schußkanäle mit kleinen Ein- und Ausschußöffnungen, falls es ohne Deformierung nur wenig widerstandsfähiges Gewebe durcheilt.

Am Knochensysteme jedoch und an Organen, welche Flüssigkeit oder an Flüssigkeit reiches Gewebe innerhalb einer kräftigen Kapsel enthalten, wie der Schädel, das Herz, der gefüllte Magen und Darm, Leber, Milz und Nieren, kommt es zu furchtbaren Zertrümmerungen. Diese Erscheinung der Sprengwirkung, welche nach v. Coler und Schjerning als hydrodynamische aufgefaßt wird, ist dem Bleigeschosse nur bei Nahschüssen bis zu 400 m, dem Mantelgeschosse dagegen infolge seiner größeren Energie

[1]) Das Stahlmantelgeschoß des deutschen Armeegewehres Mod. 98 besitzt ein Kaliber von 7,9 mm, ein Gewicht von 14,7 g und eine Länge von 31,25 mm. Seine Anfangsgeschwindigkeit beträgt 640 m mit 2580 Umdrehungen in der Sekunde, seine Tragweite 4000 m.

und Tragweite auf viel weitere Entfernungen, am Knochen sogar bis 1600 m, eigen. Bei reinen Weichteilschüssen macht sie sich nur aus kurzen Entfernungen von wenigen Schritten geltend. Sie rührt von der Bewegung her, in welche das Geschoß durch seine Stoßwirkung unter umschriebener Drucksteigerung die Gewebsmassen versetzt, und radiär nach allen Seiten, besonders aber in der Richtung des geringsten Widerstandes zunächst rückwärts zur Einschußöffnung, sodann mit der größten Kraftentfaltung beim Ausschusse nach vorwärts treibt (Kranzfelder).

Die außerordentlich raschen Vorgänge dieser Sprengwirkung in Bildern festzuhalten und anschaulich darzustellen, gelang Kranzfelder und Schwin-

Fig. 23.



Röntgenbild zu Fig. 22.

ning mit Hilfe der Machschen Funken- und Mehrfachfunkenphotographie bei einer Belichtungsdauer von dem millionsten Teile einer Sekunde.

Die größere Energie der Mantelgeschosse bringt es ferner mit sich, daß deformierte Projektile noch auf viel größere Entfernungen ausgedehnte Verletzungen bewirken, was bei Aufschlägern und vor allem bei den Teilmantelgeschossen hervortritt.

Auch dem Schrotschusse kommt, jedoch nur aus nächster Nähe, infolge des kegelförmigen Auseinanderstreuens der Geschosse, eine weitgehende Zerreißung der Gewebe zu, wobei die Einschußöffnungen oft in einer einzigen unregelmäßigen Wunde zusammenfließen.

Die Erscheinungen der Schußverletzungen richten sich natürlich ganz nach dem verletzten Orte. Unmittelbar tödlich sind in den meisten Fällen die Verletzungen lebenswichtiger Organe, des Herzens, des Gehirnes und der großen Gefäßstämme.

Die erste Erscheinung der Schußverletzung besteht in einem

kurzen Schmerze, welcher bei kleinkalibrigen Geschossen sehr gering ist und selbst bei Brust- und Bauchschüssen nur mit dem Schlage eines auftreffenden Steinchens verglichen wird. Ein heftiger schmerzhafter Stoß wird bei Knochen-, Gelenk- und Nervenverletzungen empfunden. Gehirnschüsse rufen Bewußtlosigkeit, solche der Wirbelsäule Lähmungen hervor. Die Umgebung der Schußwunde verliert rasch die Empfindung; bei schweren Verletzungen wird der ganze betroffene Körperteil kühl, blaß, bewegungs- und empfindungslos. Dieser örtliche Wundshock kann in allgemeinen Shock übergehen.

Auch die Blutung verhält sich verschieden. In der Regel ist sie nach außen umso geringer, je kleiner die Hautöffnungen und je enger die Schußkanäle sind. Da sie rasch und leicht durch Thromben verschlossen werden oder der Gang in den Weichteilen durch Aenderung der Stellung sich verlegt, kann die äußere Blutung selbst bei Verletzung größerer Gefäße gering sein. Doch entstehen oft ausgedehnte Hämatome in den Weichteilen und in den Körperhöhlen und selbst nach Verletzung kleinerer Arterien große zum Verblutungstode führende Ergüsse. Da die elastischen Gefäße dem alten Bleigeschosse ausweichen können, dagegen von dem kleinen Mantelgeschosse glatt durchschlagen werden, so sind bei dem letzteren schwere Blutungen mehr zu fürchten (v. Bergmann) und zwar bei kleinen Wunden die innere mehr als die äußere (Küttner).

Von den einzelnen Schußverletzungen zeigen die der Haut die verschiedensten Formen. Ein matt auftreffendes Geschoß verursacht an ihr nur eine Quetschung (Prellschuß). Traf das Projektil die Körperoberfläche senkrecht, so ist der Einschuß rundlich und scharf, in seiner Größe dem Geschosse ungefähr entsprechend, bei Mantelgeschossen gewöhnlich etwas kleiner, da die Haut von seiner Spitze vor dem Durchbohren gedehnt wird. Seine Ränder zeigen mehr oder minder die Merkmale der Quetschung, seine Gestalt ist häufig trichterförmig, nur da wo er dicht über dem Knochen liegt, besitzt er aufgeworfene Ränder und ist größer, als wenn er sich über Weichteilen befindet. Bei Schüssen aus nächster Nähe (Zufallsverletzungen oder Selbstmordversuche) ist die Umgebung des Einschusses verbrannt und die Haut von tief eingedrungenen Pulverkörnern besät, deren Entfernung große Schwierigkeiten macht; nur durch starke künstliche Entzündungen der Haut, wie nach Umschlägen mit 1 %iger Sublimatlösung (Hebra) werden wenigstens die oberflächlichen wieder ausgestoßen. Wurde die Mündung der Waffe bei Selbstmordversuchen dicht an die Haut gehalten oder von den Lippen umschlossen, so entstehen scharfe, geradlinige Platzwunden, die nach allen Seiten ausstrahlen infolge der Auftreibung der Haut durch die explodierenden Gase (Skrzeczka). Die Ausschußöffnung ist bei reinen Weichteilschüssen dem Einschusse ähnlich, bei explosiver Wirkung des Geschosses dagegen viel größer, mit zackigen, gelappten, aufgeworfenen und oft umgestülpten Rändern versehen und mit Gewebsfetzen, dicht am Knochen auch mit Splittern gefüllt. Große klaffende Ausschußwunden werden durch die leicht deformierenden großen Bleikugeln und aus geringer Entfernung bis zu 200 m durch die Teilmantelgeschosse hervorgerufen.

Bei schräg oder in querer Stellung auftreffenden Projektilen sind die Ein- und Ausschußöffnungen größer, oval oder länglich, bei deformierten Aufschlägern unregelmäßig. Mehrfache Ein- und Ausschußöffnungen kommen bei dem modernen Kleinkalibergeschosse vor, wenn es verschiedene Körperteile, Hautfalten oder Muskelvorsprünge durchschlägt.

Tangential treffende Geschosse veranlassen Streifschüsse mit rinnenförmigen Wunden oder, wenn sie die Haut durchbohren und eine Strecke weit unter ihr verlaufen, die sogenannten Haarseilschüsse.

Die Schußkanäle sind bei nicht deformierten Geschossen glatt und eng, dem Geschoßquerschnitte entsprechend. Macht sich bei Nahschüssen der Weichteile, ferner bei Verletzungen von Knochen und Organen eine Sprengwirkung geltend, so treten an Stelle des Schußkanales Zertrümmerungshöhlen, welche sich in große Ausschußöffnungen fortsetzen können.

An den Gefäßen kommen Quetschungen mit nachträglicher Nekrose der Wand, unvollständige und vollständige Durchtrennungen vor. Die kleinen Arterienwunden, welche das Mantelgeschoß hervorbringt, verhalten sich wie anderweitige Wandverletzungen, indem sie entweder zur Vernarbung oder zur Bildung von traumatischen Aneurysmen führen. Das arteriovenöse Aneurysma folgt stets, wenn das Geschoß zwischen Arterie und Vene hindurchdrang und sie an gegenüberliegenden Stellen verletzte.

An den peripheren Nerven geschieht ebenso wie bei den Gefäßen die vollkommene Durchtrennung häufiger durch große Bleikugeln als durch nicht deformierte Mantelgeschosse, welche einen Nerven, selbst wenn er von gleichem Querschnitte ist, gelegentlich schlitzförmig durchbohren können. Die Erscheinungen sind stets die der Lähmung, welche sich jedoch bei unvollkommenen Durchtrennungen in wenigen Wochen zurückzubilden pflegen. Neuralgie und Neuritis folgen häufig dem Drucke eines in unmittelbarer Nachbarschaft des Nerven eingeheilten Geschosses.

Die Schußverletzungen der Knochen bestehen in Quetschungen durch matte Projektile, Lochschüssen und Schußfrakturen mit Splitterung und Fissuren.

Leicht deformierbare Geschosse mit geringer lebendiger Kraft werden an der Knochenoberfläche, welcher sie nur eine Quetschung mit Blutaustritt im Perioste und Marke zufügen, plattgedrückt. In seltenen Fällen wird die Haut nur gequetscht, der Knochen subkutan frakturiert.

Die spongiösen Knochen und Knochenabschnitte (Epi- und Metaphysen) werden vom Mantelgeschosse, abgesehen von Schüssen aus nächster Nähe, glatt durchbohrt. Es findet sich bei Kernschüssen ein nach dem Ausschuß etwas weiter werdender Kanal, bei Streifschüssen eine Rinne in der Oberfläche. Die Bleigeschosse älterer Militärgewehre schaffen nur selten reine Lochschüsse, sondern meist Splitterungen und Fissuren und bleiben häufig im Knochen stecken, dessen spongiöse Substanz noch weithin zermalmt wird. Denselben Unterschied zeigen die beiden Geschoßarten auch bei Verletzungen der platten Knochen, nur an der Schädelkapsel sind ausgedehnte Splitterungen oder wenigstens Fissuren wegen der Sprengwirkung der Hirnmasse die Regel.

An den Diaphysen herrscht infolge der Sprödigkeit des Knochens sowohl bei älteren als neueren Geschossen die Splitterung vor. Bei Nahschüssen sind die Splitter kleiner als bei Fernschüssen (s. Fig. 24) aber stets in gleicher Ausdehnung der Splitterungszone (Küttner). Die typische Form ist bei großer Splitterung der Schmetterlingsbruch, bei welchem durch zwei nach oben und

Fig. 24.

Schußfraktur der Diaphyse mit dem Mantelgeschoß. *a* Nahschüsse (bis 180 m), *b* Fernschüsse (1000–2000 m) nach Küttner.

zwei nach unten verlaufende Fissuren, die vom Ein- und Ausschusse ausstrahlen, zwei große seitliche Splitter (die Schmetterlingsflügel) herausgesprengt werden. Ist der Knochen nicht in seinem größten Durchmesser getroffen, so wird die Schmetterlingsfigur durch unregelmäßigen Verlauf der vier Fissuren, durch weitere Sprünge und kleine Splitter undeutlich (s. Fig. 25). Fissuren reichen oft weithin bis ins Gelenk. Schräg- und Querbrüche sind die Folge von Streifschüssen.

Je geringer die Entfernung ist, aus welcher der kompakte Knochen getroffen wurde, desto größer ist die Zertrümmerungshöhle in der Umgebung des Schußkanales. Sie ist mit Blut und Weichteiltrüm-

Fig. 25.

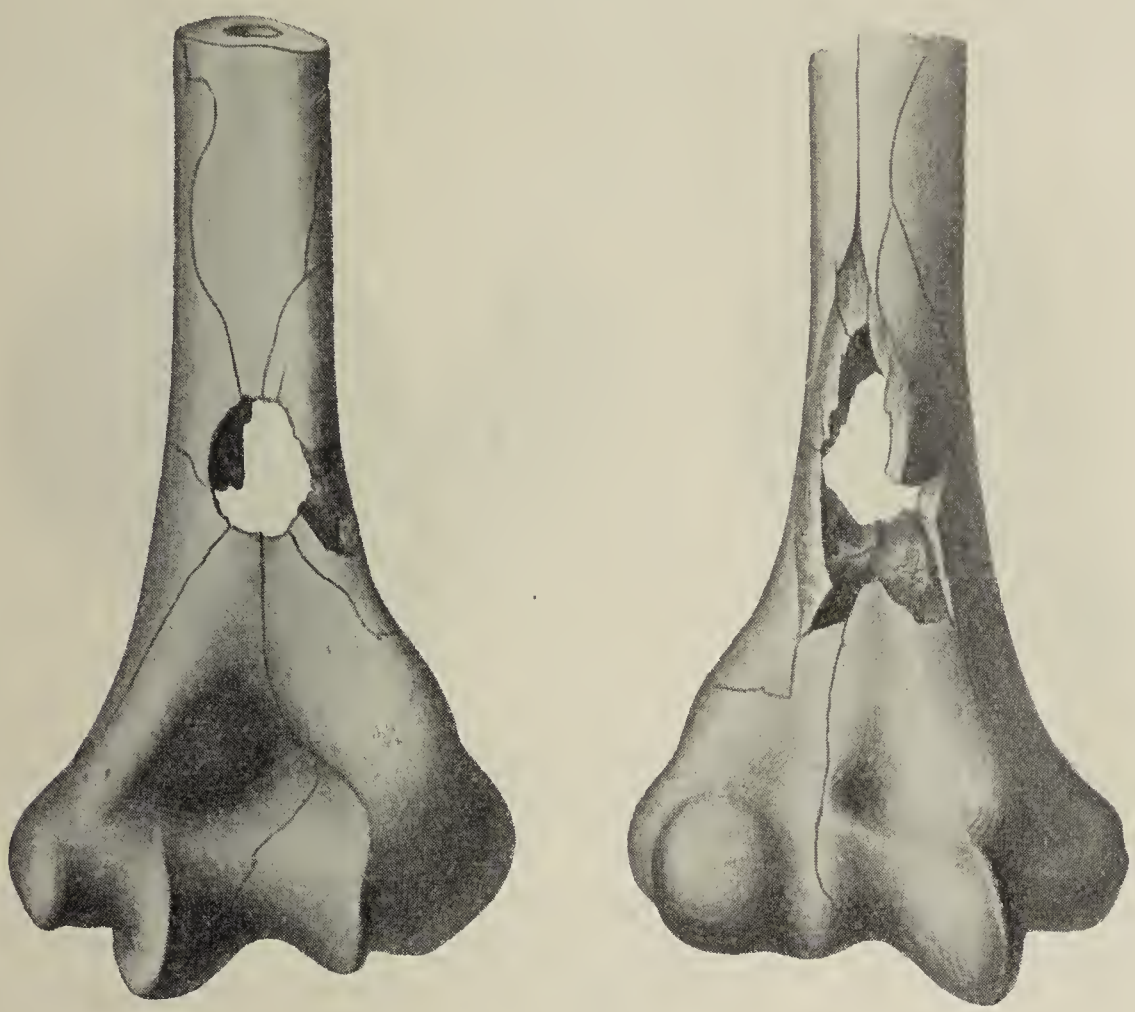

a *b*

Schußfraktur des unteren Endes des rechten Oberarmes (1866) *a* von der Rückseite mit dem Eingange, *b* von der vorderen Seite mit dem Ausgange der Kugel. Amputationspräparat von B. v. Langenbeck.

mern und Splittern gefüllt und befindet sich in größerer Ausdehnung hinter dem durchschossenen Knochen, in kleinerer vor ihm. Ist die Knochenoberfläche nur von Haut, nicht von einem Weichteilpolster bedeckt, so

Fig. 26.

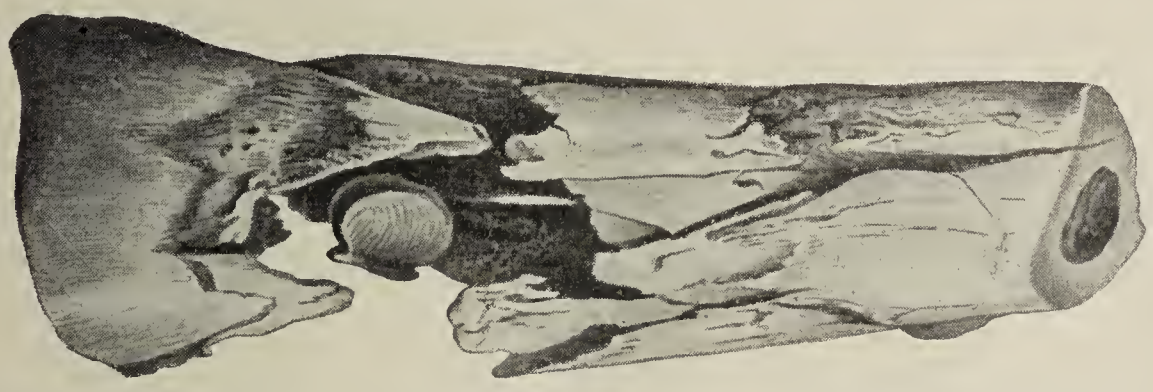

Splitterfraktur der Tibia (Schlacht bei Schleswig, 1848). Reseziertes Stück (B. v. Langenbeck).

geht die Höhle in eine große, ihrer Ausdehnung oft entsprechende Ausschußwunde über, anderenfalls ist die Ausschußöffnung nicht viel größer als der Einschuß. Bei Fernschüssen (beim Vollmantelgeschoß auf 1600 bis 2000 m) verschwindet die Zertrümmerungshöhle, da die Splitter wenig auseinanderweichen und zum Teil noch am Perioste haften.

Gelenkschüsse sind fast stets von Schußfrakturen begleitet, welche bei Bleikugeln mit weitgehender Splitterung verbunden sind (Fig. 27). Nur die kraftlosen kleinen Bleigeschosse der gewöhnlichen Pistolen, Revolver und Teschins bleiben häufig, ohne den Knochen zu berühren, in Gelenkausstülpungen liegen.

Von den Verletzungen der Körperhöhlen und ihrer Organe sind die Schädelschüsse am gefährlichsten. Nahschüsse sind

Fig. 27.

Musketenschuß in den Oberarmkopf (Schlacht bei Düppel, 1848). Splitterbruch des Kopfes, Sehne des Biceps durch ein Knochenfragment abgetrennt. Kugel im Knochen. Resektionspräparat von B. v. Langenbeck.

stets tödlich wegen der gewaltigen Sprengwirkung, welche ganz besonders bei den kleinkalibrigen Armeegewehren hervortritt. Die Hirnmasse wird meist als blutiger Brei, gelegentlich bei Selbstmörderschüssen aus unmittelbarer Nähe im Zusammenhange (Krönleins Exenteratio cranii) aus dem Ausschusse herausgetrieben und die Schädelkapsel in unendlich viele Splitter zerteilt. Geschosse aus mittleren und weiten Entfernungen verursachen, ebenso wie schwache Projektile überhaupt, geringere Splitterungen oder Lochschüsse mit Fissuren am Schädel und weniger ausgedehnte Zerstörungen im Gehirn, so daß, wenn nur unwichtige Hirnteile getroffen sind und Blutungen und Meningitis fernebleiben, Genesungen auch mit Einheilung des Geschosses vorkommen.

Große Gefahren bieten auch die Bauchschüsse, da entweder blutreiche Organe, Blutgefäße oder der Magendarmkanal (und dieser in der Regel mehrfach) verletzt werden, so daß innere Blutungen oder Peritonitis drohen. Spontanheilungen von Magendarmwunden durch Verklebung und Verwachsung mit der Umgebung sind selten, kommen aber bei den kleinen Wunden, welche das Mantelgeschoß schlägt, häufiger zur Beobachtung als bei Verletzungen durch größere Bleiprojektile.

Brustschüsse sind mit Ausnahme der meist tödlichen Verletzungen des Herzens und der großen Gefäße weniger gefährlich, wenn auch die Vereiterung oder Verjauchung des Hämothorax noch genug Opfer fordert. Das durchschossene Lungengewebe neigt, da in ihm selbst keine Sprengwirkung statt hat, wegen der glatten Schußkanäle zur raschen Vernarbung. Nur da, wo Lungengefäße getroffen sind, oder Knochensplitter der Rippen und stark deformierte Geschosse weitgehende Zerreißungen verursacht hatten, sind innere Blutungen zu fürchten.

Die Verletzungen durch **Artilleriegeschosse** können selbst die furchtbarsten Wunden, welche die Handfeuerwaffen bei Nahschüssen liefern, noch übertreffen.

Die verschiedenen Geschützarten: Kanonen, Haubitzen, Mörser schleudern vorzugsweise Sprenggranaten und Schrapnells. Die ersteren sind mit Sprengmasse gefüllte Hohlgeschosse, welche beim Explodieren eine große Zahl wirksamer Sprengstücke liefern. Die Geschwindigkeit dieser Geschoßsplitter, welche bei der Feldgranate etwa 135, bei der Feldhaubitzgranate noch mehr betragen, ist eine große, bei der ersteren 430, bei der letzteren 1000 m in der Sekunde (Schjerning). Die Schrapnells enthalten bei den Feldgeschützen 300, bei den Feldhaubitzen 500 10 g schwere Hartbleikugeln, welche beim Platzen des Geschosses frei werden und für seine Wirkung eine größere Bedeutung haben als die Sprengstücke der Wandung. Die Explosion erfolgt durch Entzündung der Pulverfüllung mit Hilfe eines Zünders, welcher auf eine bestimmte Zeit eingestellt wird, damit das Geschoß noch im Fluge etwas vor und über dem Ziele platzt. Die heute weniger mehr gebräuchlichen Kartätschen sind zylindrische, beim Abfeuern zerreißende Blechbüchsen, deren Kugelfüllung sich schon beim Verlassen des Geschützrohres zerstreut und auf nahe Entfernungen wirksam ist.

Die sämtlichen Geschoßsplitter, Füllkugeln und sogenannten indirekten Projektile (mitgerissene Stein- und Holzsplitter) erzeugen starke Zerreißungen und Quetschungen, welche meist schon am Einschusse, noch mehr aber an der Ausschußöffnung zu bemerken sind. In der unregelmäßigen, verschieden großen und selten scharfen Einschußöffnung stecken häufig mitgerissene Tuch- und Kleiderfetzen, aus den Ausgangswunden ragen Muskeltrümmer, zerrissene Sehnen und Knochensplitter hervor. Die Ausdehnung der Verletzung ist ganz verschieden je nach der Größe und Geschwindigkeit der Geschoßteile; auf der einen Seite bilden Quetschungen und Streifschüsse durch matte Füllkugeln, auf der anderen Seite die breite Eröffnung der Körperhöhlen und Abtrennung ganzer Glieder die äußersten Grenzen.

Bei in der Nähe krepierenden Granaten ist noch ihre Explosionswirkung selbst von Bedeutung, da sie durch das plötzliche Zusammenpressen des Körpers tödliche innere Verletzungen, Betäubungen und Hirnerschütterungen oder durch das Fortschleudern desselben gegen einen Baum, eine Mauer anderweitige offene und subkutane Verletzungen verschuldet.

Sind die Wunden durch Artilleriegeschosse schon an sich in der Regel schwerer als die durch Projektile der Handfeuerwaffen, häufiger tödlich und öfter von Ohnmacht, Shock und starken Blutverlusten begleitet, so wird ihre Gefährlichkeit noch wesentlich durch die Größe der meisten Wunden erhöht, da sie schweren Infektionen die beste Pforte und Entwicklungsstätte bieten.

Der Verlauf aller Schußverletzungen hängt, abgesehen von der Blutung und dem Orte und Grade der Verletzung, wesentlich von der Wundheilung ab. Die sie störende Infektion hat eine verschiedene Bedeutung.

Die primäre Wundinfektion ist wenig zu fürchten, obgleich sie wie bei allen Gelegenheitswunden als stets vorhanden angenommen werden muß. Zwar steht durch eine große Reihe von Experi-

menten (Kayser mit Lit.) fest, daß das Geschoß besonders aus der Kleidung und von der Haut weit in die Tiefe Infektionsstoffe mitreißt, welche zum Teil mit Tuchfasern oder bei größeren Projektilen mit Tuchfetzen eingeschleppt werden, und ist sogar erwiesen, daß man durch Geschosse, an welchen hochvirulentes Material haftet, empfängliche Tiere tödlich zu infizieren vermag (A. Müller, Koller), aber nach aller Erfahrung ist die primäre Infektion nur ausnahmsweise eine so schwere, daß sie nicht von den Schutzstoffen des Gewebes rasch und ohne Entzündungserscheinungen überwunden werden könnte. Das ist der Grund, warum selbst in der empfindlichen Gelenkhaut Fetzen der Kleidung ohne Eiterung einzuheilen vermögen, wie dies v. Bergmann 1878 an einem nach Heilung seiner Knieschußverletzung an Dysenterie verstorbenen Soldaten zeigen konnte. Vom klinischen Gesichtspunkte aus sind daher die meisten Schußverletzungen — wenn sie vor einer nachträglichen Infektion bewahrt werden — als nicht infiziert anzusehen. Eine Ausnahme bilden nach Schjerning die Verletzungen durch Platzpatronen, welche verhältnismäßig häufig Tetanus im Gefolge haben, da die aus Lumpen hergestellten Pappepfropfen der Patronen nicht selten (nach Museholds Untersuchungen in 57,14 %) virulente Tetanusbazillen enthalten.

Dagegen birgt die sekundäre Infektion die größte Gefahr in sich. Am meisten droht sie bei weitklaffenden Wunden, im übrigen umso weniger, je kleiner die Ein- und Ausschußöffnungen sind und je rascher sie nach der Verwundung verbunden werden können. Am gefährlichsten war den sämtlichen Schußwunden die frühere Wundbehandlung, welche durch Sondieren nach der Kugel, durch Ausspritzen und Betasten der Wundkanäle selbst noch nach Einführung der Antiseptik die Infektionserreger aus den äußersten Schichten der Blutgerinnsel, von den Wundrändern und der umgebenden Haut in die Tiefe trug und durch mechanische Reizung das Gewebe in hohem Maße empfänglich machte. So kam es, daß in früheren Kriegen fast alle Knochen- und Gelenkschüsse eiterten und Allgemeininfektionen aller Art viele Opfer forderten, wenn nicht frühzeitig amputiert wurde. Eine Wandlung auf diesem Gebiete hat erst v. Bergmann geschaffen, als er im Kriege 1877/78 zeigte, daß selbst die als gefährlich geltenden Knieschußverletzungen anstandslos heilten, wenn die Wunde unberührt blieb und nur durch einen trockenen und feststellenden Dauerverband geschützt wurde.

Die Erkennung der Art einer Schußverletzung gründet sich, wie bei anderweitigen offenen Verletzungen, auf die Erscheinungen, welche von dem getroffenen Organe oder Gewebsabschnitte abhängig sind, niemals aber auf die Untersuchung mit der Sonde oder mit dem Finger. Lieber soll man in zweifelhaften Fällen z. B. eine Schußwunde der Bauchwand wie eine Verletzung der Bauchhöhle behandeln (d. h. in diesem Falle erweitern und in die Tiefe verfolgen, damit wenn nötig die durchbohrten Darmschlingen sofort gefunden und genäht werden können), als durch Sondieren des Wundkanales seine Richtung und Tiefe festzustellen suchen.

Für die Ausdehnung und Art der Knochenverletzung und für die Lage des Geschosses sind Röntgenaufnahmen häufig von nöten.

Die Behandlung der Schußwunden hat die Verhütung der nachträglichen Infektion und die Gestaltung günstiger Wundverhältnisse als Richtschnur. Um der ersten Forderung gerecht zu werden, hat man sowohl bei der ersten Hilfe als bei der endgültigen Wundversorgung alles zu unterlassen, was die Wunde infizieren könnte. Man bedeckt sie möglichst bald mit etwas steriler Gaze, welche der Soldat in kleinen Verbandpäckchen (Bd. I, S. 15) mit sich führt, wobei man sich hütet, Wunde und Verband mit den Fingern zu berühren. Nur bei heftigen Blutungen am Halse oder Rumpfe, bei denen das Hauptmittel aller Blutungen der Extremitäten, der v. Esmarchsche Gurt, keine Hilfe bringen kann, und bei der Einführung der Trachealkanüle wegen Erstickung verdrängt die Lebensgefahr die Sorge um die Fernhaltung der Infektion.

Die Versorgung der Wunde geschieht nach den gewöhnlichen Regeln. Während der Reinigung und Desinfektion der Umgebung wird sie durch einen Gazebausch geschützt, grobe Fremdkörper werden mit der Pinzette entfernt, an kleinen Wunden bleibt der Schorf, den angetrocknete Blutgerinnsel häufig bilden, unberührt, an großen Wunden müssen Gewebsfetzen und lose Knochensplitter entfernt und Gegenöffnungen angelegt werden, nachdem die spritzenden Gefäße gefaßt und unterbunden sind.

Jede Schußwunde wird offen behandelt, d. h. weder mit Pflaster noch durch Nähte verschlossen. Die aufgelegte trockene Gaze (Jodoformgaze oder steriler Mull) hat die doppelte Aufgabe, das Sekret abzuleiten und die Wunde nach außen abzuschließen. Auf diese Weise gelingt es bei kleinen Ein- und Ausgangsöffnungen, selbst wenn sie sich über großen Zertrümmerungshöhlen und zersprengten Knochen und Gelenken befinden, der ganzen Verletzung den Charakter und Verlauf einer subkutanen zu verleihen (v. Bergmann). Anders freilich bei großen Wunden. Hier kann selbst die geschickteste Tamponade aller Nischen samt Drainage der tiefsten Punkte den Ausbruch schwerer Wundinfektionen, eitriger und jauchiger Phlegmonen mit Nachblutungen aus den angefressenen Gefäßen, Knochen- und Gelenkeiterungen oder Tetanus oft nicht verhüten, da diese ausgedehnten Wunden stets schwer infiziert sind und ihre zerquetschten und zerrissenen Flächen zur Nekrose und zum fauligen Zerfalle neigen. Es greifen daher große Spaltungen, Gelenk- und Knochenresektionen und Amputationen in die Behandlung ein, und zwar sind die letzteren im Kriege so zeitig wie möglich bei allen Schußverletzungen der Extremitäten mit großen Ausschußöffnungen auszuführen (v. Bergmann), da hier Zeit und Pflege für die mühevolle Behandlung mangelt, welcher in Hospitälern oft noch die Erhaltung schwerverletzter Glieder glückt.

Die Entfernung der Geschosse und Geschoßsplitter, sowie der indirekten Projektile und mitgerissenen Fetzen der Kleidung erfolgt nur, wenn sie in der Wunde sicht-

bar oder irgendwo fühlbar unter der Haut liegen, wenn Wundinfektionen ihre Einheilung unmöglich machen, oder wenn sie nach der Einheilung Beschwerden veranlassen und zu nachträglichen Entzündungen führen (Bd. I, S. 29).

Durch einen Schienen- oder Gipsverband ist die verletzte Gegend in allen Fällen, wo es möglich ist, ruhig zu stellen, damit die Wundheilung nicht durch Bewegungen und Zerrungen gestört wird. Dies gilt an erster Stelle natürlich für die Knochen- und Gelenkverletzungen, ist aber auch für andere Schußwunden, welche Sehnenscheiden öffneten oder in den Muskeln Hämatome entstehen ließen, von Bedeutung.

Für die Behandlung der verletzten Organe und durchschossenen Körperhöhlen haben besondere Vorschriften Kraft, wie die Laparotomie und Darmnaht, die Trepanation zur Entfernung der ins Gehirn gedrungenen Knochensplitter, die Fortnahme zerrissener Organe (Nieren, Milz) u. a. Dabei verhält man sich im allgemeinen bei Friedensverletzungen viel weniger abwartend als im Kriege, wo einmal die Verhältnisse zu vielen und großen Eingriffen ungünstig liegen und zweitens wegen der Kleinheit der meisten Wunden, welche sich bei den überlebenden Verletzten vorfinden, spontane Heilungen häufiger sind.

Die erste Hilfe auf dem Schlachtfelde beschränkt sich für gewöhnlich auf die Bedeckung der Wunde mit sterilen Verbandstoffen, auf die Stillung der Blutung durch Anlegung des v. Esmarchschen Schlauches, auf die Darreichung von anregenden Mitteln bei Shock und Ohnmacht, namentlich in Gestalt von Kampferölinjektionen und auf das Einführen einer Trachealkanüle in Kehlkopf- und Luftröhrenwunden (v. Bergmann). Der erste Verband ist nach v. Bergmann nur dort anzulegen, wo gut verbunden werden kann, nämlich am Hauptverbandplatze, wo außer dem Herstellen von Dauer- und Transportverbänden wesentlich zwei Operationen, die Blutstillung unmittelbar am spritzenden Gefäße oder mittels des methodischen Arterienschnittes und die Amputation bei allen großen Wunden mit ausgedehnten Zerstörungen der Weichteile und Knochen auszuführen sind. Dazu kommen noch Urethrotomien bei Beckenschüssen und Tracheotomien bei durch Halsschüsse Erstickenden (v. Bergmann). Alle übrigen dringenden Eingriffe sind in den Feldlazaretten auszuführen, von welchen jedes Armeekorps 12 mit Einrichtung für 200 Kranke besitzt (Schjerning).

Literatur.

*v. **Bergmann**, Die Behandlung der Schusswunden des Kniegelenks im Kriege. Stuttgart 1878. — **Ders.**, Erste Hilfe auf dem Schlachtfelde und Asepsis und Antisepsis im Kriege. Aerztl. Kriegswissenschaft, Jena 1902. — **v. Bruns**, Ueber die kriegschirurgische Bedeutung der neuen Feuerwaffen. Chir. Kongr.-Verhandl. 1892, I, S. 1. — **Ders.**, Inhumane Kriegsgeschosse. Chir. Kongr.-Verhandl. 1898, II, S. 317. — **Ders.**, Ueber die Wirkung der Bleispitzengeschosse. Beitr. z. klin. Chir. Bd. 21, 1898, S. 825. — **v. Coler** und **Schjerning**, Ueber die Wirkung und kriegschirurgische Bedeutung der neuen Handfeuerwaffen. Mediz. Abteil. des kgl. preuss. Kriegsministeriums 1894. — **Fischer**, Handbuch der Kriegschirurgie. Deutsche Chir. 1882. — **Flockemann**, **Ringel**, **Wieting**, Kriegserfahrungen aus dem südafrikanischen Kriege. v. Volkmanns Samml. klin. Vortr. 1901, Nr. 295|296. — **Hildebrandt**, Zur Erklärung der Explosionsschüsse. Münch. med. Wochenschr. 1903, Nr. 25, S. 1061. — **Ders.**, Zur Erklärung der Bewegungsvorgänge bei Explosionsschüssen. Arch. f. klin. Chir. Bd. 72, 1904, S. 1050. — **Kayser**, Experimentelle Studien über Schussinfektion. Beitr. z. klin. Chir. Bd. 26, 1900, S. 282, mit Lit. — **Kocher**, Zur Lehre von den Schusswunden durch Kleinkalibergeschosse. Kassel 1895. — **R. Köhler**, Die modernen Kriegswaffen. Berlin 1897. — **König**, Schussverletzungen am Rumpfe, insbesondere am Thorax. Aerztl. Kriegswissenschaft, Jena 1902. — **Kranzfelder** und **Schwinning**, Die Funkenphotographie, insbesondere die Mehrfachfunkenphotographie in ihrer Verwendbarkeit zur Darstellung der Geschosswirkung im menschl.*

Körper. Mediz. Abteil. d. kgl. preuss. Kriegsministeriums, Berlin, Juni 1903. — **Küttner**, *Kriegschirurgische Erfahrungen aus dem südafrikanischen Kriege 1899/1900. Beitr. z. klin. Chir. Bd. 28, 1900, S. 717.* — **Mohr**, *Schussverletzungen durch kleinkalibrige Gewehre, speziell nach den Erfahrungen der letzten Feldzüge. Arch. f. klin. Chir. Bd. 63, 1901, mit Lit.* — **Pirogoff**, *Grundzüge der allgemeinen Kriegschirurgie. Leipzig 1864.* — **Reger**, *Ueber die kriegschirurgische Bedeutung der neuen Feuerwaffen. Chir. Kongr.-Verhandl. 1892, II, S. 19.* — **Ders.**, *Die Krönleinschen Schädelschüsse. Ebenda 1901, II, S. 508.* — **Schjerning**, *Die Organisation des Sanitätsdienstes im Kriege. Aerztl. Kriegswissenschaft, Jena 1902, S. 229.* — **Ders.**, *Ueber die Bekämpfung des Tetanus in der Armee. Veröffentl. aus d. Geb. d. Militärsanitätsw. Berlin 1903, Heft 23.* — **Schjerning**, **Thöle** *und* **Voss**, *Die Schussverletzungen. Fortschr. auf d. Geb. d. Röntgenstrahlen. Ergänzungsband 7, 1902.* — **Schloffer**, *Ueber embolische Verschleppung von Projektilen. Beitr. z. klin. Chir. Bd. 37, 1903, S. 698.* — **Seydel**, *Lehrbuch der Kriegschirurgie. Stuttgart 1905.* — **Skrzeczka**, *Aus der gerichtsärztlichen Praxis (Platzwunden). Vierteljahrsschr. f. gerichtsärztl. Mediz. Bd. 10.*

II. Die chemischen Verletzungen.

Chemische Stoffe, welche das Gewebe durch ihre Einwirkung zum Absterben bringen, sind als Aetzmittel bekannt und im Gebrauch. Es sind dies Alkalien wie Aetzkali, Aetznatron, Aetzkalk, Säuren wie Salz-, Schwefel-, Salpeter-, Arsen-, Milch-, Chrom-, Karbolsäure und Metalle wie Argentum nitricum, Chlorzink, Kupfervitriol. Die alkalischen und die metallischen Aetzmittel wirken durch ihre Verbindung mit dem Eiweiß der Gewebe, die Säuren durch Verbrennung. Außerdem wird dem Gewebe sowohl durch Säuren als Alkalien Wasser entzogen.

Die Wirkung der chemischen Stoffe ist bei geringen Graden eine entzündliche. Es entstehen Erytheme und Blasenbildungen, welche in ihrem Bilde und Verlaufe den Verbrennungen 1. und 2. Grades vollkommen gleichen. Verschorfungen durch Nekrose sind bei genügender Konzentration und Dauer der Einwirkung die gewöhnlichen Folgen der genannten Mittel; sie reichen verschieden tief und sind der Haut weniger gefährlich als der Schleimhaut.

Oberflächlich wirkt stets die Essigsäure, tief dagegen jedes alkalische Aetzmittel. Verschiedene Stoffe verschorfen nur die Schleimhäute, wie Arsen-, Chrom-, Milchsäure, Ammoniak und Cuprum sulfuricum. Chlorzink greift die gesunde Haut nicht an.

Zur Kauterisation eignen sich am besten solche Mittel, welche, wie konzentrierte Schwefelsäure, rauchende Salpetersäure und Höllenstein, erst bei längerer Einwirkung in die tieferen Schichten der Haut oder Schleimhaut dringen. Das Betupfen mit Salpetersäure ist deshalb bei oberflächlichen Hämangiomen sehr beliebt, während man überschüssige oder kranke Granulationen mit dem Höllensteinstifte fortätzt. (Der Lapis infernalis, das nur aus Argentum nitricum bestehende Stäbchen, wirkt stärker als der weniger brüchige, mit Kalium nitricum zusammengeschmolzene Lapis mitigatus.) Chromsäure ist von Czerny für inoperable maligne Tumoren empfohlen worden, deren ulzerierte Fläche mit in 20—50%igen Lösungen getränkter Gaze bedeckt werden soll. Milchsäure wird (50—80 %ig) gerne bei Schleimhauttuberkulose verwendet.

An der geätzten Stelle entsteht unter heftig brennenden, bald rasch (z. B. bei Salpetersäure- oder Lapisätzung) vorübergehenden, bald lange (z. B. bei konzentrierter Karbolsäure, Aetzkalk) anhaltenden Schmerzen ein weißlicher, gelblich bräunlicher oder brauner Fleck, welcher sich auf der Haut schnell zu einem trockenen, harten, auf der Schleimhaut zu einem mißfarbenen weichen Schorf verwandelt. Allmählich stößt sich dieser

Aetzschorf wie jede Nekrose durch Granulationsbildung ab, der oberflächliche natürlich rascher als der tiefgreifende, bei welchem oft die Lösung einer nekrotisch gewordenen Knochenschicht mehrere Wochen erfordert. Dabei kann es zu sehr heftigen Blutungen kommen, wenn die Wand eines größeren, von dem Aetzstoffe getroffenen Gefäßes nekrotisch zerfällt.

Figur 28 zeigt das Gesicht eines Mannes, welchem Aetznatron ins Gesicht gespritzt worden war. Mit großen gelblichen Schorfen im ganzen Gesicht, an den Ohren, der Stirne und den Schläfen und mit beiderseits zerstörter Hornhaut wurde er zur

Fig. 28.

Klinik gebracht. Nach 2 Wochen hatten sich große Granulationsflächen gebildet, welche mit Epidermislappen transplantiert wurden. An der Stirne stießen sich erst nach einigen Wochen mehrere fünfmarkstückgroße, dünne plattenförmige Sequester ab. Ueber den Rest des linken Bulbus wucherten von den zerstörten Lidern aus die Granulationen hinüber und überhäuteten ihn schnell, als die Umgebung mit Epidermis bedeckt war. Am rechten Auge blieb ein Spalt mit nach außen verzogener Konjunktiva.

Die Narben, welche nach Abstoßung des Aetzschorfes entstehen, sind nur nach oberflächlicher Aetzung glatt und weich. Tiefergehende neigen auf der Haut zur Keloidbildung und zu Verzerrungen, welche im Gesichte Verengerungen der natürlichen Oeffnungen und Ektropien der Lippen und Lider verschulden. An behaarten Stellen fällt die Narbe unschön als kahler Fleck auf.

Schwere Folgen hat die Verätzung der Speiseröhre und der Urethra. Denn in verschiedenster Ausdehnung entstehen hier Narbenmassen, welche bis zur Undurchgängigkeit die Lichtung verschließen. Säuren und Laugen, welche irrtümlicherweise oder zum Zwecke des Selbstmordes getrunken wurden, verätzen außer der Speiseröhre auch den Magen, an welchem sich dann, falls er nicht perforiert, eine ausge-

dehnte Schrumpfung oder Pylorusstenose entwickelt. Die Verätzung der Harnröhre entsteht am häufigsten durch die unbedachte Anwendung scharfer Säuren oder starker Höllensteinlösungen, durch deren Einspritzung der Tripper in seinen Anfängen aufgehalten, „kupiert“ werden soll.

Aetzschorfe auf der Haut sind in der Regel leicht an ihrem Aussehen zu erkennen. Ueber die saure oder alkalische Natur des Mittels kann man sich in frischen Fällen mit Lackmuspapier Anhaltspunkte verschaffen. Auch kommen die Angaben der Patienten zu Hilfe, falls es sich nicht gerade um Hysterische handelt, welche heimliche Selbstverletzungen gerne betreiben.

Die Behandlung der chemischen Verletzung bezweckt in frischen Fällen ein rasches Unschädlichmachen des Mittels, bevor es in die Tiefe dringt. Chemiker und Apotheker, welche sich am leichtesten bei der Arbeit verletzen, haben stets auch die nötigen Gegenmittel zur Hand, um alkalische Stoffe hauptsächlich mit 1 %iger Essigsäure (oder Essig), Säuren durch Natrium bicarbonicum unschädlich zu machen, soweit sie noch nicht in Wirkung getreten sind. Bei anderen Verletzungen aber kommt diese chemische Hilfe wohl zu spät.

Ist der Aetzschorf ausgebildet, das Gewebe also abgestorben, so bleibt nichts übrig, als seine Lösung wie bei anderen Nekrosen durch feuchte Verbände zu beschleunigen oder durch aufgelegte Salbenlappen die brennenden Schmerzen zu lindern und die Stelle vor Infektionen zu schützen. Strikturen der Speiseröhre, des Pylorus und der Harnröhre geben Anlaß zu eingreifenden Operationen, große Granulationswunden zur Transplantation.

Literatur.

Arnd, Aetzmittel, Aetzwunden. Kochers Realenzyklopädie. — Sonnenburg, Verbrennungen und Erfrierungen. Deutsche Chir. 1879, ätzende Stoffe, S. 13.

III. Die thermischen Verletzungen.

Kapitel 1.

Erfrierung, Congelatio.

Die Einwirkung von Kälte auf den Körper verursacht allgemeine und örtliche Störungen, welche als Erfrierungen zusammengefaßt werden. Der Grad der Veränderung hängt einerseits von der Art, der Dauer und dem Grade der Einwirkung, anderseits von der Widerstandsfähigkeit des ganzen Organismus und der betroffenen Körpergegend ab.

Es ist jedem bekannt, daß feuchte Kälte rascher und heftiger als trockene Kälte wirkt und daß bei Windstille viel höhere Kältegrade ertragen werden, als wenn scharfer Wind weht. Kräftige, gesunde Menschen widerstehen der Kältewirkung leichter als schwächliche und kranke Personen, Kinder und Greise.

Die **allgemeine Erfrierung** beginnt mit heftigem Frostschauer und großer Müdigkeit, welche sich besonders nach Muskel-

anstrengungen geltend macht und rasch in verführerische Schlafsucht übergeht. Wer ihr nicht zu widerstehen vermag und in Schnee und Eis einschläft, ist verloren, da der Tod ihn während des Schlafes ereilt. Trunkene, Kinder und Greise und schwächliche anämische Menschen fallen am häufigsten und am schnellsten zum Opfer. Wer Kraft genug hat, sich weiter zu schleppen und den Schlaf zu bekämpfen, kann natürlich leichter gerettet werden. Aber gelangt er nicht bald in eine Behausung oder wird er aufgefunden, erwärmt und gestärkt, so ist auch er in Todesgefahr. Sein Gang wird wankend wie der eines Trunkenen, seine Sinne trüben sich, das Bewußtsein schwindet, Puls und Atmung verlangsamen sich. Schließlich stürzt er besinnungslos zusammen und stirbt entweder rasch durch Herzschwäche und Hirnanämie oder geht erst nach längerer Zeit, mitunter erst nach mehreren Tagen, zu Grunde, während der ganze Körper durch Gefrieren aller Flüssigkeiten erstarrt.

Wird der Erfrorene noch mit schwacher Herz- und Atmungstätigkeit gefunden, und ist seine im Rektum gemessene Temperatur noch nicht unter etwa 20 ° gesunken, so kann seine Wiederbelebung noch gelingen. Allerdings folgt eine lange Erholungszeit mit Erscheinungen von seiten des Zentralnervensystems (Kopfschmerzen, Bewußtlosigkeit, Delirien, Lähmungen) und häufig noch nachträglich infolge der Blutveränderungen (durch Zerfall der roten Blutkörperchen) und der Herzschwäche der tödliche Ausgang.

Die Behandlung, deren Aussichten deshalb stets unsicher sind, sucht den erstarrten Körper langsam zu erwärmen und die Zirkulation wieder in Gang zu bringen. Jähe Uebergänge durch plötzliche Erwärmung sind wegen der Schädigung der Gewebe bei dem raschen Auftauen und wegen des plötzlichen Uebertretens massenhafter zerfallener Erythrozyten in den Kreislauf lebensgefährlich. Man bringt den Erfrorenen nicht sofort in ein geheiztes Zimmer, sondern reibt ihn zuerst in einem kalten Raume von 1—2 ° am ganzen Körper mit Schnee oder mit nassen kalten Tüchern ab, um die Hautgefäße anzuregen, während die Herzkraft durch Kampferinjektionen beeinflußt und die Lungentätigkeit durch vorsichtige künstliche Atmung vertieft wird. Darauf kommt der Kranke am besten in ein Vollbad von 16 ° C., welches allmählich innerhalb von etwa 3 Stunden auf 30 ° erwärmt wird. Sobald er schlucken kann, erhält er heißen Wein und andere Kräftigungsmittel. Häufig sind auch Morphiumeinspritzungen wegen heftiger Schmerzen in den aufgetauten Gliedern notwendig.

Die **örtliche Erfrierung** befällt am häufigsten Körperteile, welche durch die Kleidung vor kaltem Winde nicht geschützt werden oder aber durch zu enge Bekleidung (Handschuhe, Stiefel) in ihrer Zirkulation geschädigt sind. Daher sind die Ohren, die Nase, die Wangen, ferner die Finger und Zehen am häufigsten betroffen.

Man pflegt drei verschiedene Grade von Erfrierung zu unterscheiden: das Erfrierungserythem, die Blasenbildungen und den Frostbrand. Trennt man mit Fremmert und Luppian den Zustand der Nekrose je nach ihrer Ausdehnung noch in drei Stadien (Nekrose der Hautoberfläche, der ganzen Haut und Unterhaut, aller Gewebe bis auf den Knochen), so ergeben sich im

ganzen fünf Grade. Als eigenartige chronische Form von Erfrierung schließen sich die Frostbeulen an.

Der erste Grad der Erfrierung, Congelatio erythematosa, ist der leichteste und häufigste. Er folgt einer verhältnismäßig geringen Einwirkung und ist durch starke Rötung und Schwellung der Haut ausgezeichnet, sobald der erfrorene Teil wieder erwärmt wird. Während der Kältewirkung wird die Haut nach anfangs vorhandenen Schmerzen vollkommen gefühllos und durch Kontraktion der Gefäße blaß. Beim Erwärmen macht sich die Erweiterung der Gefäße geltend, so daß, meist unter brennenden Schmerzen, Hyperämie und Oedem entsteht. Der Dauer des vorangegangenen anämischen Zustandes entsprechend halten Erythem und Anästhesie verschieden lange Zeit, jedoch selten über 10 Tage an. Nur an der Nasenspitze und an den Rändern der Ohren bleibt manchmal eine häßliche Rötung infolge dauernder Erweiterung der Gefäße zurück.

Beim zweiten Grade ist die tiefrote oder violette, kalte und gefühllose Haut mit Blasen bedeckt, Congelatio bullosa. In den feinen Hautvenen war es zur Stase gekommen, da wegen der Kontraktion der kleinen Arterien die Kraft fehlte, das Blut in die größeren Venen zu treiben. An die Stase schließt sich die Transsudation von Blutplasma, welche zu Oedem und zur Abhebung der Epidermis in Blasenform führt. Der Inhalt der Blasen ist meist blutig gefärbt, selten rein serös. Während sich die Zirkulation wiederherstellt und die Gefühlsstörung verschwindet, können die Blasen zu Borken eintrocknen, nach deren Abfall neue Epidermis ohne Narbe vorhanden ist. Platzen die Blasen, und stellt sich eitrige Entzündung ein, so entstehen sehr schmerzhafte und bei lange zurückbleibendem Oedeme sehr schwer heilende Geschwüre.

Der dritte Grad ist der Frostbrand, Congelatio escharotica. Das Gewebe geht zu Grunde, wenn es zu stark geschädigt worden ist, um sich erholen zu können, und die größeren Arterien an der Grenze der Eisbildung durch Thromben verlegt sind. Der erfrorene, völlig erstarrte Teil, an welchem dünne Abschnitte wie die Spitze der Nase oder die Ohrläppchen bei heftiger Berührung wie Glas abbrechen können, zeigt anfangs nach dem Erwärmen nur die Erscheinungen des zweiten Grades: Oedem, Cyanose, Blasenbildung. Aber er bleibt kalt, blau und gefühllos, da der Kreislauf erloschen ist. Schon nach einem Tage lösen sich die Nägel und in großen Fetzen die Epidermis, und beginnen einzelne Hautstellen, die Finger- und Zehenspitzen oder die Nase und die Ohren zu dunkelbraunen Schorfen einzutrocknen; in der weiteren Folge tritt beschränkte oder ausgedehnte Mumifikation auf, während sich die gesund gebliebene Umgebung rötet und zur Demarkation rüstet (s. S. 3). Gangrän folgt häufig, wenn der Erfrorene spät zur Behandlung kam.

Die drei Erfrierungsgrade vermengen sich in allen Fällen, in welchen größere oder mehrere Abschnitte des Körpers betroffen sind, und die Kältewirkung wegen des Schutzes der Kleidung nicht überall die gleiche war. In den schwersten Fällen mit Frostbrand aller vier Extremitäten und verschiedener Gesichtsabschnitte fehlen auch die Erscheinungen der allgemeinen Erfrierung nicht. Eine genaue Entscheidung der einzelnen Grade ist in den ersten Stunden selten

möglich, da sich die Folgen in ihrer ganzen Schwere erst nach einem Tage zeigen.

Das Allgemeinbefinden ist bei der rein örtlichen Erfrierung nur gestört, wenn Wundinfektionen aller Art (pyogene und putride Infektionen, Tetanus) von den Blasen, den nekrotischen Herden, Geschwüren oder Demarkationszonen ausgehen.

An der erfrorenen Extremität sind langdauernde cyanotische Oedeme mit schmerzhaften Geschwüren, verkrüppelte Finger und Zehen, tiefgehende vernarbte Weichteildefekte oder zerrende Hautnarben nicht die einzigen möglichen Folgen. Es können auch langsam vergehende oder anhaltende Lähmungen einzelner Nerven zurückbleiben, myogene Kontrakturen wegen des Zerfalles der kontraktilen Substanz, wegen wachsartiger Degeneration und narbiger Schrumpfung der erfrorenen Muskeln (Krasker) auftreten, ebenso wie Wucherungen der Gefäßintima Ernährungsstörungen herbeiführen, welche Geschwürsbildungen und Nekrose (s. S. 14) zur Folge haben.

Bei der Behandlung erfrorener Körperteile handelt es sich wie bei der allgemeinen Erfrierung zunächst um ein langsames Erwärmen, da das plötzliche Auftauen des erstarrten Gewebes nicht nur sehr schmerzhaft, sondern auch schädlich ist.

Bei leichten Erfrierungen sind Abreibungen mit Schnee oder mit Eisstückchen ein bewährtes Mittel, um die vorhandene Anämie langsam aufzuheben.

Bei schwereren Graden ist außerdem die Gefahr der Nekrose durch möglichst rasche Beseitigung der Stauung abzuschwächen. Das wichtigste Mittel hierzu ist nach v. Bergmanns Vorgange die Hochlagerung der erfrorenen Glieder bis zur vertikalen Suspension im feststellenden Schienenverbande. Rasch schwellen sie ab und verlieren ihre blaue Verfärbung. Ist das venöse System dadurch entlastet, so vermag der arterielle Strom die zur Erholung notwendige Durchflutung der Kapillargebiete eher und vollkommener wieder herzustellen, als wenn das in den Venen angestaute Blut den Abfluß verhindert. Vielfältige Erfahrung hat den Nutzen der frühzeitigen Suspension erfrorener Gliedmaßen und des dadurch verbesserten venösen Abflusses bewiesen, so daß auch Ritters Ansicht von dem günstigen Einflusse der venösen Stauung für die Regeneration des Gewebes schwerlich an der bewährten Behandlung etwas zu ändern vermag. Dieser Vorteil kann nicht ins Gewicht fallen, wo durch Stauung und Stase Nekrose droht.

Bei den chronischen Folgezuständen dagegen, den ödematösen und cyanotischen Schwellungen, welche wesentlich auf Zirkulationsschwäche in den gelähmten Gefäßgebieten beruhen, ist die Behandlung mit künstlich herbeigeführter arterieller Hyperämie nach Ritter ohne Zweifel sehr nutzbringend. Man verwendet hierzu die von Bier und von Krause angegebenen Heißluftkästen, in welche das Glied bis zu 1 Stunde gebracht wird, oder heiße Bäder mit kalten Duschen, kräftige Abreibungen, Alkoholumschläge u. a. Auch bei Lähmungen und Muskelkontrakturen und Zirkulationsstörungen infolge von Gefäßveränderungen ist das Verfahren zu versuchen.

Stets ist das erfrorene Glied zu reinigen und aseptisch zu verbinden, um Infektionen von den vielen Eingangspforten abzuhalten. Geplatzte Blasen und Epidermislappen trägt man ab, damit sie den Bakterien keine Schlupfwinkel gewähren. Das schmerzhafte Verkleben der Verbandstoffe mit den offenen Stellen verhütet man durch dick bestrichene Salbenlappen (Zinkvaselin), welche umso häufiger gewechselt werden müssen, je reichlicher aus den Geschwüren und Brandgrenzen die Sekretion unterhalten wird.

Für den abgegrenzten Frostbrand, für sekundäre Phlegmonen und Gangrän haben die nämlichen Regeln Geltung wie für anderweitige Nekrosen. Amputationen führt man, ist ihre Vornahme nicht in einer Allgemeininfektion begründet, erst nach der deutlichen Abgrenzung in der gesunden Umgebung aus. Bei trockener Nekrose der Finger und Zehen oder einzelner Gesichtsteile ist die spontane Abstoßung abzuwarten.

Sehr schwierig ist die manchmal nach leichten Erfrierungen zurückbleibende rote oder rotblaue Verfärbung der Nase zu bekämpfen. Riedinger hat Ergotininjektionen empfohlen. Außerdem kann man mehrmals Stichelungen und Einspritzungen geringer Mengen von Alkohol vornehmen.

Frostbeulen (Perniones) sind chronisch entzündliche, meist ziemlich umschriebene Schwellungen der Haut, welche durch Gefäßlähmung, seröse Transsudation und entzündliche Wucherung der Haut und Unterhaut bedingt sind.

Sie treten meist an den Händen und Füßen (besonders an den Streckseiten der Gelenke oder am Außenrande des Fußes und an der Ferse), seltener im Gesichte, gelegentlich auch am Penis auf und sind die Folge häufiger leichter Erfrierungen, besonders bei nassem Wetter, bei häufiger Durchnässung der Fußbekleidung oder bei Hantierung in kaltem Wasser (Wäscherinnen, Köchinnen) während des Winters. Jugendliche, namentlich anämische Personen und vor allem chlorotische Mädchen sind bevorzugt.

In kurzer Zeit bilden sich knotenförmige, heftig juckende und brennende Knoten der Haut mit bläulicher Farbe und glänzender Oberfläche. Sie vergehen im Sommer, um jahrelang, meist bis zur Heilung der Bleichsucht oder bis zum Aufgeben des Berufes, mit den Vorboten des Winters wiederzukehren und hartnäckig während der kalten Jahreszeit zu bleiben.

Sind durch äußere Einflüsse (Reibung, Druck im Stiefel, Kratzen) Blasen, Pusteln oder Defekte der Bedeckung entstanden, so kommt es zu langwierigen heftig schmerzenden Frostgeschwüren, zu tiefen Rhagaden oder zur Vereiterung der ganzen Beule, auf welche eine dauernde Vernarbung folgen kann.

Zur Beseitigung der Frostbeulen sind alle Mittel, welche die Zirkulation anregen (warme Bäder, Alkoholumschläge, Jodtinkturpinselung, leicht reizende mit Quecksilber oder Argentum nitricum versetzte Salben, Heißluftbehandlung) von Nutzen. Ferner muß durch Reinlichkeit und durch Verbände (am besten mit Heftpflaster befestigte Zinkvaselinlappen), welche vor äußeren Einflüssen schützen, eine Infektion abgehalten werden. Durch warme Bekleidung, durch Vermeidung enger Stiefel und Handschuhe, durch kräftiges Abtrocknen nach dem Waschen, durch Tragen von Gummischuhen beugt man dem Auftreten der Frostbeulen ebenso vor wie durch Besserung des Allgemeinzustandes bei Anämie und Chlorose.

Literatur.

***Giese**, Experimentelle Untersuchungen über Erfrierungen. Habilitationsschrift. Jena 1901. — **Riedinger**, Ergotin gegen erfrorene Nasen. Arch. f. klin. Chir. Bd. 20, S. 457. — **Ritter**, Die Behandlung der Erfrierungen. Deutsche Zeitschr. f. Chir. Bd. 58, S. 172. — **Sonnenburg**, Verbrennungen und Erfrierungen. Deutsche Chir. 1879.*

Kapitel 2.

Verbrennung, Combustio.

Hohe Hitzegrade erzeugen bei ihrer Einwirkung auf die Körperoberfläche Veränderungen, welche Verbrennungen genannt werden.

Der Ursachen sind viele: strahlende Hitze (besonders Sonnenstrahlen, offenes Feuer), Flammen, glühende Metalle oder sehr stark erhitzte feste Körper, siedendes Wasser oder heiße Flüssigkeiten, heiße Dämpfe und Gase (namentlich bei Explosionen von Dampfkesseln, von Pulver, von Dynamit und von Grubengasen). Auch die leichteren Grade der Verätzungen (s. chemische Verletzungen) stimmen mit leichten Verbrennungen überein.

Die verschiedenen Schädlichkeiten sind schon an sich nicht alle gleich in ihrer Wirkung; so bringt z. B. die strahlende Wärme höchstens den Zustand der Blasenbildung, die unmittelbare Berührung mit glühenden Körpern daneben noch stets Verschorfung hervor. Und da außer der Art der Ursache auch die Dauer und der Grad der Einwirkung verschieden ist, so sind es auch die Folgen. Man teilt daher die örtlichen Erscheinungen in drei Grade ein, welche vielfach ineinander übergehen, in den Zustand der Hyperämie oder des Erythemes, der Blasenbildung und der Verschorfung. Als vierter Grad kann die Verkohlung angeschlossen werden.

Der erste Grad der Verbrennung, Combustio erythematosa, ist durch eine gleichmäßige, starke, in die Umgebung verschwimmende Rötung der Haut ausgezeichnet, da der thermische Reiz die Gefäße erweitert. Schmerzen, welche nach einigen Stunden zunehmen und erst nach einigen Tagen sich verlieren, und leichte Schwellungen, die das Gefühl der Spannung bei Bewegungen erzeugen, begleiten sie. Sonnenbrand ruft diese einfachste Verbrennungsform am häufigsten hervor (Erythema solare); im übrigen findet sie sich stets neben schwereren Graden und tritt auf der kindlichen Haut bedeutend leichter als beim Erwachsenen auf.

Die Röte der Haut vergeht nach 2 Tagen und macht einer braunen Verfärbung Platz, welche größtenteils wieder verschwindet, wenn etwa vom 5. Tage ab die rissig gewordene Hornschicht der Epidermis in glänzenden Schuppen sich abstößt.

Wirkt in dieser Zeit strahlende Wärme von neuem ein, so verbrennen nur die ihrer alten Hornschicht entbehrenden Hautstellen und zwar, da sie jetzt empfindlicher sind, zweiten Grades. Auf diese Blasenbildung folgen dann rissige Krusten (Eczema solare). Häufiger Sonnenbrand liefert eine dunkelbraune, oft mit unzähligen Pigmentflecken (Sommersprossen) besetzte Haut.

Die schmerzende Spannung wird durch Einreibung mit Salben (Lanolin, Vaselin, Zinkvaselin) gemildert. Ihre vorherige Anwendung verhütet die Verbrennung.

Der zweite Grad, Combustio bullosa, ist an der Blasenbildung innerhalb des stark gerö teten und geschwollenen Hautbezirkes zu erkennen. Verschieden große Brandblasen, welche teils in wenigen Stunden, teils am folgenden Tage erscheinen, enthalten eine seröse, klare oder leicht gelblich getrübte Flüssigkeit oder eine geronnene, gallertige Masse zwischen der Schleim- und Hornschicht der Epidermis. Wo die letztere nach dem Platzen der Blase sich ablöste, liegt das stark gerötete und empfindliche Korium frei, das leicht verletzt zur Eingangspforte gelinder und heftiger Infektionen wird, und im Gegensatze zu den granulierenden, nach Verschorfung entstehenden Wunden die frische Brandwunde bildet.

Der Inhalt der Blase kann resorbiert werden, so daß sie zusammensinkt und zur dünnen Kruste eintrocknet, nach deren Abfalle in einer Woche ein neues Hornblatt, vom Rete Malpighii gebildet, vorliegt. Kurze Zeit ist die Stelle und Ausdehnung der Brandwunde an einer leichten Rötung zu erkennen; eine flache Narbe entsteht nur da, wo die Koriumoberfläche eiterte.

Die heftigen Schmerzen dieses Verbrennungsgrades sind wohl jedem bekannt. Sie verlieren sich erst mit dem Zurückgehen der Schwellung und Rötung am 3. oder 4. Tage.

Am häufigsten und reinsten wird der zweite Grad durch Verbrühungen mit heißen Flüssigkeiten oder Dampf und durch flüchtige Berührung mit der Flamme hervorgerufen. Die Einwirkung der letzteren erkennt man an den verkohlten Haaren.

Die Behandlung bezweckt außer der Stillung der Schmerzen einen raschen Ersatz der verlorenen Epidermis. Ersteres erreicht man durch den unverschieblichen Schutzverband und wenn nötig durch Morphium, letzteres durch eintrocknende Mittel und durch sie besser und schneller, wenn eitrige Entzündungen fernbleiben, als durch Salbenverbände, feuchte Umschläge oder dauernde Bäder, welche durch Mazeration die Heilung aufhalten.

Da an eine gründliche Reinigung und Desinfektion schon wegen der Schmerzen und des Abscheuerns der Blasen nicht gedacht werden kann, wird nur der grobe Schmutz vorsichtig abgewischt, wobei man sich steriler, in Alkohol oder in 3 %iges Wasserstoffsuperoxyd getauchter Gazetupfer bedient.

Alle aufgerissenen Blasen bezw. freiliegenden Brandwunden dürfen mit Fug und Recht als infiziert gelten. Man löst deshalb mit Pinzette und Schere die Epidermisreste so vollkommen als möglich, damit den Bakterien die Schlupfwinkel zur Entwicklung entzogen werden. Geschlossene Blasen, welche wegen ihrer Größe und Spannung dem Platzen nahe erscheinen, werden mit einem sterilen Messer an ihrer Basis geöffnet, so daß sie zusammenfallen, und die abgehobene Hornschicht sich schützend an die Unterlage schmiegt, kleinere Blasen läßt man uneröffnet.

Ueber die ganze so versorgte Gegend kommt ein rasch austrock-

nender Verband, entweder mit glattem, sterilem Mull[1]), dessen unterste schnell anklebende Schichten beim Wechseln des durchtränkten Verbandes bis zur spontanen Lösung liegen bleiben, oder mit der gut bewährten Bardelebenschen Brandbinde, welche in den Maschen ihres Gewebes ein aus Magisterium Bismuti und Amylum zu gleichen Teilen bestehendes Pulver enthält. Durch dieses wird die Brandwunde mit einem schützenden und gut aufsaugenden Schorfe versehen, unter welchem die Heilung ungestört in 1—2 Wochen vor sich gehen kann. Bei der Abnahme des Verbandes müssen angetrocknete Stellen mit Vaselin oder Oel aufgeweicht werden. Bleibt der Verband stellenweise wegen erheblicher, namentlich eitriger Sekretion feucht, so ist ein früheres Wechseln geboten. Die verbrannten Extremitäten stellt man mit Hilfe von Pappschienen fest, um Zerrungen an den wunden Stellen durch Bewegungen zu vermeiden.

Fig. 29.

Hypertrophische Narben des Armes (wie des ganzen Rumpfes) nach Theaterbrand.

Bei Verbrennungen des Gesichtes wird anstatt der Binde ein einfaches Einpudern mit dem Wismut-Amylumpulver vorgenommen, worauf sich mit dem Sekrete der Wunden festhaftende Krusten bilden, die ebenfalls nach 1—2 Wochen mit Vaselin gelöst werden.

Wo weder eine Brandbinde noch sterile Verbandstoffe vorrätig sind, kann man gewöhnliche Streupulver wie Stärkemehl, Talkum, Lykopodium verwenden und mit Watte den Verband anlegen. Dies Verfahren ist mehr zu empfehlen als die Anwendung des früher allgemein gebrauchten, mit gleicher Menge von Kalkwasser versetzten Leinöles.

Der dritte Verbrennungsgrad ist die Verschorfung, Combustio escharotica. Das Gewebe ist dabei in verschiedener Tiefe durch unmittelbare Einwirkung der Hitze (besonders bei Berührung mit glühenden Körpern oder mit der Flamme beim Brande der Kleider) abgestorben und bildet eine harte, gefühllose, bald gelbliche, bald bräunliche oder schwarze Masse, deren Gefäße throm-

[1]) Jodoformgaze ist wegen Gefahr der Intoxikation und des Jodoformekzemes zu vermeiden, wozu die entblößte Koriumfläche erfahrungsgemäß oft Anlaß gibt.

bosiert sind, und deren Lösung wie bei jeder anderen Nekrose allmählich durch Granulationsgewebe an der Brandgrenze vor sich geht. Im Gegensatze zum Frostbrande, welcher erst nach einiger Zeit in Erscheinung tritt, ist die Verbrennungsnekrose die sofortige Wirkung der betreffenden Ursache.

Die Umgebung der Verschorfung zeigt Verbrennungen ersten und zweiten Grades. Während der Lösung der nekrotischen Teile treten

Fig. 30.

Narbe an der Brust und am Halse nach Verbrühung mit heißem Wasser.

leicht pyogene und putride Infektionen mit örtlichen und allgemeinen Störungen auf, ferner kommt es bei der Abstoßung tiefgehender Schorfe zur Eröffnung der Gelenke und Körperhöhlen, zur Arrosion großer Gefäße, zu Thrombose und Embolie und durch langdauernde Eiterung zur amyloiden Degeneration innerer Organe.

Ist der Brandschorf gelöst, so liegen granulierende Wunden vor, welche wegen des herrschenden Reizzustandes stets die Neigung haben,

übermäßiges (hypertrophisches) und mit großer Kraft schrumpfendes Narbengewebe zu bilden. Die strahlige, rote und harte, häufig keloidartige Verbrennungsnarbe (Fig. 29—31) ist daher nicht nur wegen ihrer Häßlichkeit, sondern auch wegen der häufig folgenden Funktionsstörung sehr gefürchtet. Im Gesicht und am Halse er-

Fig. 31.

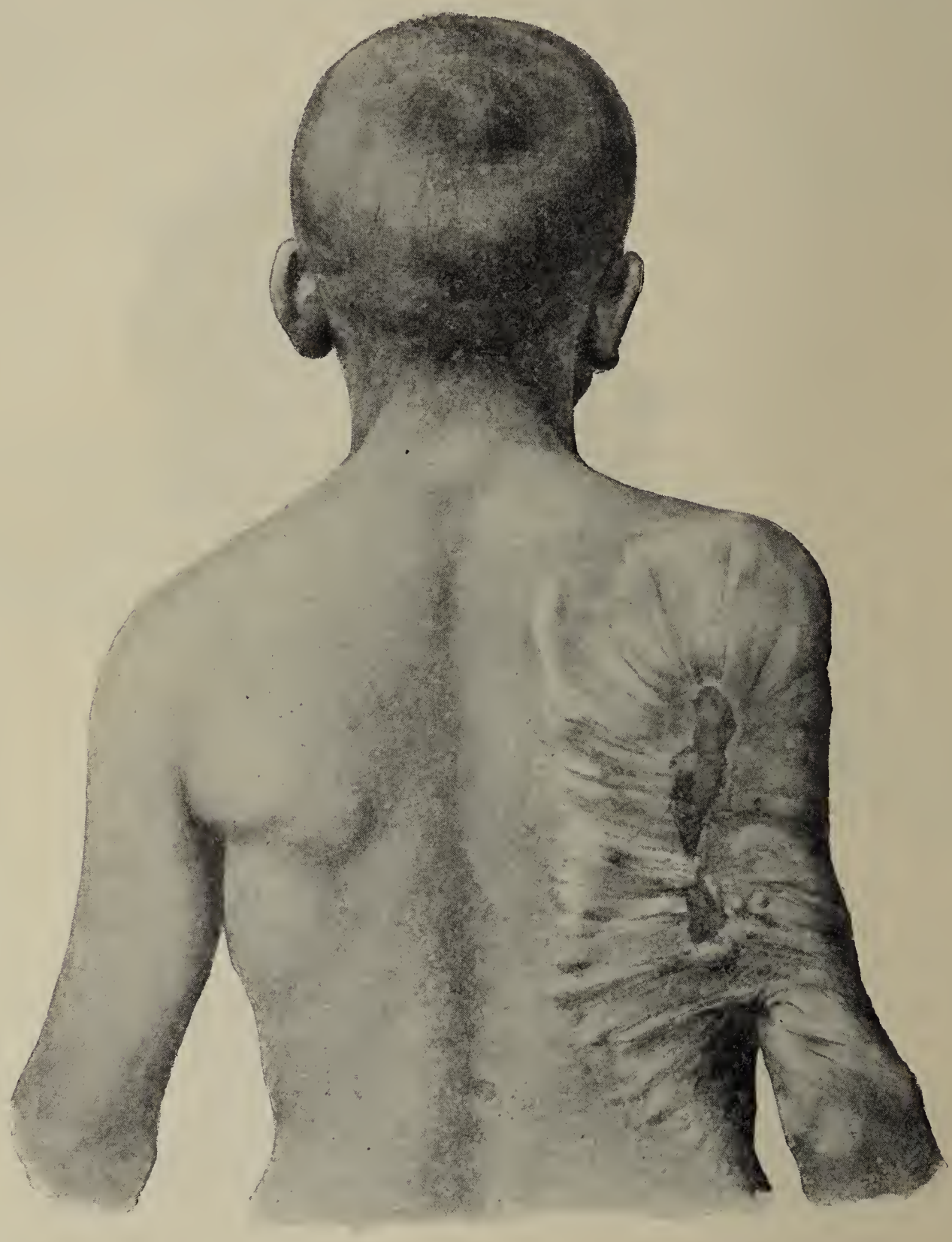

Narbige Verwachsung des Oberarmes mit dem Rücken und Thorax nach Verbrühung.

zeugt sie scheußliche Verzerrungen (Ektropium der Lider und Lippen) und narbige Verwachsungen z. B. des Halses mit dem Kinne (Fig. 30). In der Leistenbeuge, Kniekehle, Achselhöhle, Ellenbeuge und an der Beugeseite des Handgelenkes wird sie zur Ursache von Kontrakturen; auch kann der Oberarm unbeweglich am Thorax verwachsen (Fig. 31). Beständige Zerrungen an der Narbe verursachen

Risse, welche eitern und zu hartnäckigen Geschwüren werden. Gelegentlich entstehen auf ihrem Boden Karzinome.

Die Behandlung ist die gleiche wie bei dem zweiten Verbrennungsgrade, da die Eintrocknung der Sekrete am besten eine faulige Zersetzung verhindert. Man kann zuerst mit Wismutpulver verbinden, bis die Verbrennungen zweiten Grades geheilt sind, später mit steriler Gaze, welche häufig zu wechseln ist, sobald die Granulationen der Brandgrenzen reichliches Sekret liefern.

Bei ausgedehnten Verbrennungen kann man nach Abstoßung der Nekrosen den Kranken dauernd in ein warmes Wasserbad bringen, um die Reinigung der Granulationsflächen zu beschleunigen, was sich anderseits auch durch Salben- und feuchte Verbände erzielen läßt. Sieht die granulierende Wunde rein aus, so ist sie sofort mit Epidermis zu transplantieren, damit die Narbenmasse möglichst gering bleibt. Sind die daraus entstehenden Narben unschön oder schrumpfend, so empfiehlt sich dasselbe Verfahren, welches für alle Verbrennungsnarben notwendig werden kann, die vollkommene Exzision des Narbengewebes mit folgender Kutistransplantation. Bei ausgedehnten Narben operiert man mehrmals oder beschränkt sich auf diejenigen Gebiete, welche an einer Verwachsung oder Narbenkontraktur Schuld tragen. Im übrigen kann man versuchen, durch Thiosinamineinspritzungen Narben zu erweichen, deren Exzision nicht gewünscht oder wegen ihrer Ausdehnung nicht gut durchführbar ist (s. 6. Abschnitt, Keloide).

Bei sekundären Phlegmonen, welche meist während der Lösung der Schorfe auftreten, kommen Spaltungen oder, wenn sie mit schweren Allgemeininfektionen einhergehen, Amputationen in Frage.

Die Verkohlung beobachtet man an Leichen, welche nach Hausbränden oder Grubenexplosionen an der Brandstätte gefunden werden. Doch können auch einzelne Glieder verkohlen, welche in flüssiges Metall geraten oder von einem Irrsinnigen ins Feuer gehalten werden. Sie sind dann durch die ganze Dicke hindurch in eine brüchige schwarze Masse verwandelt, so daß keine andere Behandlung als die Amputation am Platze ist.

Allgemeine Erscheinungen fehlen den Verbrennungen, solange sie einen beschränkten Umfang haben, und Infektionen ferne bleiben. Indessen zeigen genaue Temperaturmessungen, daß auch bei den leichteren Fällen eine Reaktion des ganzen Organismus statt hat. Denn die Temperatur steigt ganz allmählich und gleichmäßig, um in etwa 12 Tagen zu normaler Höhe zurückzukehren, während im Urine Albumosen (als Zeichen des Eiweißzerfalles) auftreten (Wilms).

Ist mehr als die Hälfte der Körperoberfläche verbrannt, so kommt es, gleichgültig welchen Grad die Verbrennung zeigt, in rascher Folge zu schweren Allgemeinerscheinungen, welche fast stets innerhalb der ersten paar Tage zum Tode führen. Auch bei weniger ausgedehnten Verbrennungen von einem Drittel der Oberfläche fordern die beiden ersten Tage noch viele Opfer, und im weiteren Verlaufe erliegt noch mancher Verletzte einer hinzugetretenen Wundinfektion oder Pneumonie.

Der Schwerverbrannte ist anfangs noch bei vollem Be-

wußtsein, ohne die Gefahr seines Zustandes zu ahnen. Doch ist er unruhig, wirft sich umher, schreit unter heftigen Schmerzen, fleht um ihre Linderung und klagt über großen Durst. Die nicht verbrannte Haut ist blaß, die Temperatur um 2—3 ° herabgesetzt, was zum Teil in der vermehrten Wärmeabgabe der epidermislosen, stark sezernierenden Haut, zum Teil in der Herzschwäche seinen Grund hat. Erbrechen bald nach der Verletzung gilt als übler Vorbote. In wenigen Stunden stellt sich Apathie und Trübung des Bewußtseins ein. Der Puls wird klein und fadenförmig, die Atmung stark beschleunigt und oberflächlich. Erbrechen, Diarrhoe, Cyanose, Delirien, klonische Krämpfe, Koma, Kollaps vervollständigen, bald mehr bald weniger ausgeprägt, das schwere Bild, welches dem Tode vorangeht. Der Urin ist spärlich, oft ist Anurie vorhanden. Die Temperatur steigt häufig vor dem Tode an und kann im Rektum (wegen des großen Wärmeverlustes auf der Haut) 3—4 ° mehr als in der Achselhöhle betragen.

Die Sektionsbefunde sind so gering, daß sie den Tod nicht zu erklären vermögen. Man findet venöse Hyperämie der inneren Organe und der Gehirnblutleiter, geringes Oedem des Gehirnes und seiner Häute, Ekchymosen der Magendarmschleimhaut, der Muskeln, der serösen Häute, selten auch Duodenalgeschwüre durch Thrombose und Verdauung und manchmal geringe Parenchymveränderungen degenerativer Natur in den Nieren.

Ueber die Ursache des Verbrennungstodes, soweit er nicht durch sekundäre Erkrankungen und Infektionen bedingt ist, gehen die Meinungen weit auseinander. Der unmittelbar der Verletzung folgende Tod ist nach Sonnenburg durch Ueberhitzung des Blutes zu erklären. Im übrigen handelt es sich wahrscheinlich um das Zusammentreffen der verschiedenartigsten Störungen. Bald hat man der Zerstörung roter Blutkörperchen und der Schädigung der Nieren durch die Ausscheidung von Hämoglobin, bald dem Shock durch reflektorische Herabsetzung des Gefäßtonus mit Lähmung des vergeblich arbeitenden Herzens (Sonnenburg), bald ausgedehnten kapillaren Thrombosierungen infolge der zerfallenen Blutzellen die Hauptschuld beigemessen. Neuere Arbeiten legen mehr Gewicht auf die schon früher (Baraduc, Tappeiner, Landerer u. a.) betonte Verarmung des Blutes an Plasma, namentlich bei Verbrennungen zweiten Grades (Wilms) und auf die Resorption unbekannter toxischer Stoffe aus den Brandherden bezw. den Brandgrenzen, besonders dritten Grades, wodurch schädliche Umsetzungen im Körper mit abnormem Eiweißzerfall (Wilms) und Degeneration und entzündliche Veränderungen in den Organen, namentlich im Gehirn (Dohrn), verursacht werden. Toxische Stoffe, welche die roten Blutkörperchen auflösen (Hämolysine) konnten von Burkhardt nicht nachgewiesen werden, weshalb er die auftretenden hämolytischen Erscheinungen als Folge der Hitzewirkung ansieht.

Bei der Behandlung ausgedehnter Verbrennungen kommt zu der Versorgung der verbrannten Körperstellen und Stillung der Schmerzen durch Morphium noch die Anregung der Herztätigkeit durch Kampferinjektionen und belebende Mittel (s. Kollaps S. 134) und die Zufuhr großer Flüssigkeitsmengen (durch Verabreichung von Wasser, leichtem Tee oder Kaffee), um die Wasserverarmung des Blutes zu bekämpfen und die toxischen Stoffe aus dem

Körper zu schaffen (Wilms). Beiden Aufgaben wird besonders bei drohendem Kollaps die intravenöse oder subkutane Einspritzung von physiologischer Kochsalzlösung gerecht. Außerdem ist dem großen, bei starker Sekretion der Haut leicht zu Kollaps führenden Wärmeverluste durch Erwärmung des Bettes, Einwicklung der nicht verletzten Körperstellen mit Watte und warmen Tüchern zu begegnen.

Die Verbrennungen durch **Röntgenstrahlen**, welche nach zu naher, zu langer und zu häufiger Bestrahlung zu stande kommen, teilen sich in akute und chronische Veränderungen, welche jedoch nicht unmittelbar nach der Einwirkung, sondern frühestens erst nach Ablauf einer Woche ziemlich plötzlich in Erscheinung treten. Vorher besteht, abgesehen von leichten, schnell schwindenden Erythemen in manchen Fällen, weder eine Empfindung (auch nicht während der Bestrahlung) noch eine sichtbare Störung.

Die akute Veränderung entspricht den einzelnen Graden der gewöhnlichen Verbrennung, indem bei mäßiger Wirkung Erythem, bei stärkerer Blasenbildung mit heftigen Schmerzen und schließlich der nekrotische Zerfall der Haut mit Bildung des äußerst schmerzhaften Röntgenulkus entstehen. Die geringste schädliche Wirkung äußert sich im Ausfalle der Haare in der bestrahlten Gegend. Die sämtlichen Störungen bilden sich erst nach mehreren Wochen zurück, die Haare wachsen wieder (nach 6—8 Wochen), die Geschwüre vernarben, nur bleibt die mit Blasenbildung verbrannte Haut häufig atrophisch.

Die chronischen Veränderungen, welche man nicht selten bei den mit der Bestrahlung viel beschäftigten Aerzten und Technikern sieht, bestehen in einer Dystrophie der Haut (Kienböck): Atrophie der Hautdrüsen und Haarausfall, Atrophie der Kutis mit abnormer Pigmentierung und mit Rissigwerden der Nägel, schmerzhafte, fortschreitende, sehr hartnäckige Ulzerationen. Dazu kommen Veränderungen, welche dem Bilde der Endarteriitis obliterans entsprechen (Mühsam).

Durch genaue Dosierung der Bestrahlung und technische Schutzmaßregeln sucht man sich gegen diese Nachwirkungen der Röntgenstrahlen zu schützen.

Aehnliche Hautveränderungen sind bei Radiumbestrahlung beobachtet (Halkin).

Die Behandlung ist die gleiche wie bei den verschiedenen Graden der Verbrennung.

Der **Blitzschlag** hat eine erschütternde, zerreißende und brennende Wirkung (Sonnenburg).

Die erschütternde Wirkung der elektrischen Entladung auf das Zentralnervensystem bedingt in der Regel den sofortigen Tod des vom Blitz Getroffenen infolge der Lähmung des Zirkulations- und Respirationszentrums. Andere Verletzte zeigen die Erscheinungen einer schweren Gehirnerschütterung. Sie sind vollkommen bewußtlos und bewegungslos, die Haut ist kalt und blaß, der Puls ist nicht oder nur schwach zu fühlen und stark verlangsamt, die Atmung ist oberflächlich, die Glieder sind gelähmt, die Sensibilität ist gestört. Diese Erscheinungen können im Verlaufe von 24 Stunden oder langsam innerhalb einer mehrwöchentlichen Genesungszeit verschwinden. Oft bleiben lange Zeit Angstzustände und Unruhe und motorische Lähmungen zurück, welche sich jedoch in der Regel, wenn auch sehr langsam, zurückbilden. Leichter und rascher vorübergehend ist der Betäubungszustand von Menschen, in deren Nähe der Blitz einschlug.

Die zerreißende Wirkung des Blitzschlages ist so gewaltig, daß nicht nur die Kleider in Fetzen abgerissen, sondern auch ganze Extremitäten vom Körper ge-

trennt werden. Schwere Verletzungen kommen außerdem dadurch zu stande, daß der Getroffene zu Boden geworfen und oft weithingeschleudert wird.

Die Verbrennungen äußern sich in verschiedenen Graden und finden sich an den Ein- und Austrittsstellen des Blitzes und entlang seines Verlaufes auf der besser als die Körpermasse leitenden Haut. An den ersteren sieht man tiefe, oft rundliche Verschorfungen, welche Brandlöchern in der Kleidung entsprechen. Von den Eintrittsstellen aus ziehen rotbraune Streifen mit schlingpflanzenartiger Verzweigung und Zeichnung in den verschiedensten Richtungen über die Haut. Diese sogenannten Blitzfiguren sind durch leichte Versengungen der Oberhaut hervorgerufen. Wo die Kleidung der Haut sehr eng anlag, oder wo Metall (Knöpfe, Geldstücke, Brille) zum Schmelzen kam, sind die Streifen von verschieden ausgedehnten Verbrennungen ersten bis dritten Grades unterbrochen. An den Austrittsstellen an den Füßen sind häufig mehrere kleine von verkohlten Rändern umgebene Durchlochungen der Haut zu bemerken.

Die Behandlung bekämpft die Störung der Herz- und Atmungstätigkeit durch Herzmassage, künstliche Atmung, Herzmittel und sucht die Lähmungen durch Elektrizität und Massage zu beseitigen. Die Brandwunden werden wie gewöhnliche Verbrennungen versorgt.

Die häufig tödlichen Folgen des **Sonnenstiches** und des **Hitzschlages** (Insolatio) sind im wesentlichen in einer hochgradigen Steigerung der Körpertemperatur begründet.

Sonnenstich entsteht durch unmittelbare Einwirkung der Sonnenstrahlen auf den Körper, besonders auf den entblößten Kopf, bei Leuten, welche ohne Kopfbedeckung im Freien arbeiten oder in der Sonne schlafen. Heftige Kopfschmerzen, Schwindel, Ohrensausen, Funkensehen sind die kurzdauernden Vorboten, denen rasch eine vollständige Störung des Bewußtseins mit Krämpfen folgt. Das Gesicht ist stark gerötet, die Haut heiß, der Puls stark beschleunigt und schwach. Die Temperatur kann 42 ° betragen. Der Tod erfolgt oft schon nach wenigen Stunden durch Herzlähmung in dem Zustande der Bewußtlosigkeit. War die Einwirkung der Sonnenstrahlen keine zu lange, so können die Kranken in kürzerer oder längerer Zeit wieder genesen, falls rasch die notwendige Abkühlung des Körpers mit kalten Uebergießungen und Einwickelungen vorgenommen wird. Abgesehen von den Verbrennungen der Haut verschiedenen Grades ergibt die Sektion eine starke Hyperämie der Hirnhäute und Oedem des Gehirnes.

Beim Hitzschlage handelt es sich weniger um eine Wärmezufuhr von außen, als um eine erhöhte Wärmeerzeugung im Körper bei erschwerter Wärmeabgabe. Der Hitzschlag in den Tropen kann fast schon allein durch die Verhinderung der Wärmeabgabe entstehen, in unserem Klima kommt eine anhaltende Muskeltätigkeit als wesentliches Moment hinzu (Musehold).

Am häufigsten werden vom Hitzschlage Leute befallen, welche bei heißem oder warmem und gleichzeitig sehr feuchtem und windstillem Wetter, mit ungünstiger, die Verdunstung hindernder Kleidung versehen, gezwungen sind, große körperliche Anstrengungen zu machen. Unter den noch dazu in dichtgedrängten Reihen und schwer bepackt marschierenden Soldaten sucht der Hitzschlag deshalb die meisten Opfer.

Reichlicher Schweißausbruch, Mattigkeit, Uebelkeit, starker Durst sind die ersten Vorboten. Heftiger Kopfschmerz, Schwindel, Angstgefühl, Erbrechen gesellen sich rasch hinzu. Die Sprache wird unverständlich, der Blick trübe, der Befallene taumelt und hält sich nur mit Mühe aufrecht, bis er plötzlich bewußt-

los und bewegungslos zusammenbricht. Das Gesicht ist gedunsen und cyanotisch, der Puls sehr rasch und fadenförmig, wenn überhaupt noch zu fühlen. Die Herztöne sind schwach, oft unregelmäßig, die Atmung ist oberflächlich und beschleunigt, die Haut ist trocken und heiß, die Bekleidung triefend naß, die Temperatur zeigt 40—41 ° und darüber, die Reflexerregbarkeit ist aufgehoben oder herabgesetzt, die Pupillen sind eng und kaum reagierend. Bald treten allgemeine klonische Krämpfe, verbunden mit Starre der Kau- und Rückenmuskeln, ein.

Ein großer Teil (66 %) der schweren Fälle stirbt in wenigen Stunden an Herzlähmung. Die leichteren Fälle gehen in Genesung über, welche nach dem Zurückkehren des Bewußtseins oft noch lange Zeit Störungen des Zentralnervensystems (Kopfschmerzen, Schwindel, Gedächtnisschwäche, vorübergehende Geistesstörungen) und Schwäche des Herzens erkennen läßt.

Die Sektion zeigt ähnlich wie bei Erstickten eine starke Ueberfüllung des venösen Systemes; die Starre des linken Ventrikels und die Erweiterung und Füllung des rechten sind ein Zeichen des Todes durch Herzparalyse. Der Hauptsache nach ist der Hitzschlag als eine Kohlensäureintoxikation zu betrachten, welche durch Herzübermüdung und Atmungsinsuffizienz infolge Ueberanstrengung und Wärmestauung hervorgerufen wird.

Für die Behandlung sind wie beim Sonnenstich die sofortige energische Abkühlung des Körpers und die Anregung der Herztätigkeit wichtig. Künstliche Atmung und Herzmassage, Kampferinjektionen, Frottierung der Haut sind daher neben kalten Uebergießungen des entblößten Körpers, längere Zeit fortgesetzten kalten Duschen (besonders am Kopfe) oder kalten Vollbädern und neben der Zufuhr von Flüssigkeit durch Verabreichung von Wasser, falls der Kranke schlucken kann, oder durch reichliche Einspritzungen von 0,9 %iger Kochsalzlösung von der größten Bedeutung.

Die Vorboten des Hitzschlages werden durch Ruhe an schattigem, kühlem Orte, durch Lüftung der Kleidung und reichliches Wassertrinken bekämpft. Zu seiner Verhütung gehört außer einer zweckmäßigen Kleidung und häufiger Verabreichung von Trinkwasser (oder leichtem Tee und Kaffee) die Stärkung des Herzmuskels durch langdauernde Uebung des Körpers und die Vermeidung von alkoholischen Getränken vor und auf Märschen in heißer Jahreszeit.

Literatur.

*v. **Bardeleben**, Ueber Behandlung von Verbrennungen. Deutsche med. Wochenschr. 1892, Nr. 23. — **Burckhardt**, Ueber Art und Ursache der nach ausgedehnten Verbrennungen auftretenden hämolytischen Erscheinungen. Arch. f. klin. Chir. Bd. 75, 1905, S. 845. — **Dohrn**, Zur pathologischen Anatomie des Frühtodes nach Hautverbrennungen. Deutsche Zeitschr. f. Chir. Bd. 60, 1901. — **Eyff**, Die Hypothesen über den Tod durch Verbrennen und Verbrühen im 19. Jahrhundert. Sammelreferat (1835 bis 1900). Zentralbl. f. d. Grenzgeb. Bd. 4, 1901, S. 428. — **Halkin**, Ueber den Einfluss der Becquerelstrahlen auf die Haut. Arch. f. Dermatol. u. Syphil. Bd. 65. — **A. Hiller**, Der Hitzschlag auf Märschen. Bibliothek von Coler-Schjerning Nr. 14, 1902. — **Kienböck**, Zur Pathologie der Hautveränderungen durch Röntgenbestrahlung bei Mensch und Tier. Wien. med. Presse 1901, Nr. 18. — **Muschold**, Sonnenstich, Hitzschlag. In Eulenburgs Realenzyklopädie, 3. Aufl., 1899, Bd. 22, mit Lit. — **Mühsam**, Ueber Dermatitis der Hand nach Röntgenbestrahlung. Arch. f. klin. Chir. Bd. 74, 1904, mit Lit. — **Sacconaghi**, Sulle alterazioni anatomo-patologiche degli organi interni in seguito a scottatura. Lo sperimentale 1901, Nr. 5—6 (Hildebrands Jahresber. 1901, S. 174). — **Sonnenburg**, Verbrennungen und Erfrierungen. Deutsche Chir. 1879, mit Lit. — **Tschmarke**, Ueber Verbrennungen. Deutsche Zeitschrift f. Chir. Bd. 45. — **Wilms**, Studien zur Pathologie der Verbrennungen. Mitteil. aus d. Grenzgeb. Bd. 8, 1901, mit Lit.*

IV. Allgemeine Folgen der Verletzungen.

Kapitel 1.

Kollaps, Ohnmacht, Shock.

Kollaps, Ohnmacht und Shock gehören als verwandte Zustände zusammen. Sie folgen häufig, jedoch nicht ausschließlich, Verletzungen aller Art und haben die plötzliche entweder vorübergehende oder zum Tode führende Herabsetzung aller Lebensfunktionen gemeinsam. Die Aehnlichkeit des Krankheitsbildes und das Zusammentreffen mehrfacher Ursachen bringt es mit sich, daß die einzelnen Formen häufig ineinander übergehen.

Als **Kollaps** bezeichnet man denjenigen Zustand, in welchem der plötzliche Zusammenbruch der Kräfte mit dem Erlahmen des Herzens im Vordergrunde der Erscheinungen steht. Der Ursachen sind viele. Außer heftigen Blutungen, sowohl nach Verletzungen als großen Operationen, sind es Verletzungen des Herzens selbst, Ueberanstrengungen desselben, namentlich bei Erkrankung der Klappen, des Herzmuskels oder des Gefäßsystemes, ferner die plötzliche starke Inanspruchnahme der Herztätigkeit bei Lungenembolie, bei welcher ein Ast der Lungenarterie verstopft und ein größerer Bezirk des Organes ausgeschaltet wurde, plötzliche Hirnanämie bei Embolie einer Hirnarterie oder beim raschen Aufrichten eines anämischen oder in Narkose befindlichen Kranken, dann Vergiftungen (mit Schlangengift, bei langdauernden Narkosen, mit chemischen Stoffen) und bakterielle Intoxikationen, bei welchen nach Romberg u. a. eine zentrale Gefäßlähmung die Hauptrolle spielt.

Die Erscheinungen sind Blässe oder Cyanose im Gesicht, kalter Schweiß, kalte meist cyanotische Extremitäten, erweiterte Pupillen, sehr kleiner und beschleunigter, kaum fühlbarer, unregelmäßiger und aussetzender Puls, leichte Delirien mit Bewegungen der in den Zwischenpausen schlaffen Extremitäten, abnorme, oberflächliche Atmung (entweder rasch oder verlangsamt), nach kurzer Zeit getrübtes oder nahe dem Tode aufgehobenes Bewußtsein, Erbrechen und starker Temperaturabfall (35—36 °) selbst bei fieberhaften Krankheiten. Sie kommen in rascher Reihenfolge zu stande und führen unmittelbar oder nach kurzer Erholung zum Tode, wenn es nicht gelingt, die Herzkraft dauernd zu heben.

Letzteres besorgen am wirksamsten subkutane Kampferinjektionen (10 %iges Kampferöl zu 5 ccm jede ½ Stunde), ferner subkutane und intravenöse Einspritzungen von 0,9 %iger Kochsalzlösung, namentlich bei Blutverlusten, Vergiftungen und Allgemeininfektionen, Einflößung von Alkoholizis in Form von Kognak, Glühwein, heißen Rotweinklistieren, Einwicklung in warme Tücher, Tieflagern des Kopfes und Hochlagerung der Beine. Auch die Herzmassage (Bd. I, S. 97) kann von großem Nutzen sein.

Für die **Ohnmacht** ist die plötzliche, meist rasch vorübergehende Bewußtseinsstörung, welche in einer reflektorisch durch psychische

Einflüsse hervorgerufenen Hirnanämie ihren Grund hat, charakteristisch. Nervös reizbare Frauen und an Alkohol stark gewöhnte Männer werden am häufigsten befallen. Eine heftige Gemütsbewegung, wie Angst und Schreck, besonders aber übertriebene Vorstellungen beim Anblick von Blut, chirurgischen Instrumenten und die gespannte Aufmerksamkeit auf die Handhabungen des Arztes bei einer kleinen, selbst unter Anästhesie ausgeführten Operation oder bei einem Verbandwechsel, viel weniger der dabei empfundene Schmerz als die Furcht vor ihm — all das wirkt lähmend auf die Vasomotoren und löst durch Hirnanämie die Erscheinungen aus.

Leichenblässe, Uebelsein, kalter Schweiß, Schwindel und Verdunklung des Gesichtsfeldes sind die Vorboten. Mit starrem Blick und weiten Pupillen sinkt der Betroffene, den das Bewußtsein rasch und vollkommen verläßt, bewegungs- und empfindungslos zusammen. Sein Puls ist beschleunigt und klein, aber regelmäßig, seine Atmung verlangsamt und oberflächlich. Das rasche Vorübergehen der Erscheinungen ist die Regel, der tödliche Ausgang selten; er ist besonders bei starker psychischer Erregung kurz vor einem chirurgischen Eingriffe oder während einer unter örtlicher Anästhesie vorgenommenen Operation beobachtet worden.

Das Tieflagern des Kopfes und Rumpfes bei hoch erhobenen Beinen und geöffneten Kleidern läßt in der Regel schnell das Bewußtsein wiederkehren, worauf ein längeres Ruhen in horizontaler Lage, auch die Anregung durch einen Schluck Wein, empfehlenswert ist. Verharrt der Kranke längere Zeit in tiefer Ohnmacht, so hat die gleiche Behandlung wie beim Kollaps einzusetzen.

Unter **Shock**[1]) versteht man einen reflektorisch ausgelösten kollapsähnlichen Zustand.

Nach der Annahme mancher Autoren (v. Leyden, Gröningen u. a.) antworten das Rückenmark und die Medulla oblongata auf einen aus der Peripherie zugeführten heftigen Reiz mit einer Art von Ermüdung, Erschöpfung oder Hemmung der Reflexe, wodurch die sämtlichen Funktionen, der Einfluß auf die Herztätigkeit und Atmung, auf die Gefäßnerven, die Motilität, Sensibilität und Reflexe, daniederliegen. Schieffer tritt auf Grund von Tierversuchen für diese Theorie ein; denn er fand, daß Tiere nach ausgeführter Rückenmarksanästhesie weniger rasch als die Kontrolltiere zusammenbrachen. Nach anderen, besonders H. Fischer, ist eine reflektorische Vasomotorenlähmung das wesentlichste. Durch sie kommt es — ähnlich wie in dem Goltz schen Klopfversuche am Frosche — unter starker Füllung der Venen, namentlich des an erster Stelle dabei gelähmten Pfortadersystemes und unter Verminderung des Blutdruckes zur Anämie des Zentralnervensystemes und schließlich infolge dieser Zirkulationsstörung zum Aufhören der Herztätigkeit. Daneben spielt aber auch der Einfluß der Reizung sensibler Nerven, des Splanchnikus und des übrigen Sympathikus und der Vagusäste auf das

[1]) Die aus dem Englischen stammende und für ganz bestimmte Erscheinungen eingebürgerte Bezeichnung bedeutet nichts anderes als Stoß, Erschütterung. Der von v. Bardeleben vorgeschlagene Name Wundschreck ist ebensowenig gebräuchlich als bezeichnend; man müßte Verletzungs- oder Nervenschreck sagen.

Herzhemmungszentrum eine Rolle, wie ja auch in dem erwähnten Versuche durch Reizung der sensiblen Nerven der Baucheingeweide zunächst ein vorübergehender Herzstillstand in Diastole eintritt.

Als Ursache des Shocks kommen erstens gewaltige Erschütterungen großer sensibler Nervengebiete bei schweren Verletzungen, zweitens die Einwirkung auf besondere Nervengruppen in Betracht. So folgt der Shock nicht nur Maschinen- und Artilleriegeschoßverletzungen am Rumpfe oder an den Extremitäten, ausgedehnten Verbrennungen und Erfrierungen, sondern auch der Erschütterung des Thorax, wobei es sich wesentlich um eine Reizung der Vagusäste handelt, und der stumpfen Bauchverletzung, bei welcher die sämtlichen sensiblen Bauchfellnerven durch das Trauma ebenso gereizt werden wie bei traumatischen und anderweitigen Perforationen der Magen- oder Darmwand durch den ausfließenden Inhalt. Auch die Reizung der Nerven bei Laparotomien und Hernienoperationen beim Auspacken und Zurückbringen der Darmschlingen oder bei Präparation und Zerrung am Samenstrang kann zum Shock führen.

Allgemeine Schwäche oder Reizbarkeit, Anämie durch Blutverlust oder Krankheiten sind begünstigende Umstände.

Die Erscheinungen setzen sich zusammen aus einem raschen Verfall der Kräfte, einer erheblichen Herabsetzung der Herztätigkeit mit geringem Nachlasse der Eigenwärme, Unregelmäßigkeit der Atmung und Schwäche der Rückenmarksfunktionen in Bezug auf Motilität, Sensibilität und Reflexaktion bei erhaltenem Bewußtsein (Samuel). Bei den leichteren Formen fallen Blässe und Kälte der Haut, Teilnahmslosigkeit oder Unruhe, träge Bewegungen und Reflexe, kleiner, fadenförmiger, eher verlangsamter als beschleunigter Puls, oberflächliche Atmung auf. Die schwereren Grade zeigen außer Leichenblässe und Kälte der Haut Cyanose der Lippen, Wangen und Glieder, kalten Schweiß am ganzen Körper, weite, träge reagierende Pupillen und starren Blick, Aufstoßen, Singultus und Erbrechen, verlangsamten oder nicht beschleunigten, kaum fühlbaren, oft unregelmäßigen Puls, flache und seltene, von tiefen Inspirationen unterbrochene Atmung, herabgesetzte Körpertemperatur, stark verminderte Empfindung und Reflextätigkeit und häufig auch unwillkürlichen Abgang von Kot und Urin. Das Bewußtsein ist stets ungetrübt, wenn auch das anämische Gehirn träge arbeitet.

Je nachdem sich eine völlige Apathie mit schlaffem regungslosen Daliegen des Kranken vorfindet oder Aufregungs- und Angstzustände mit heftigem Hin- und Herwerfen der Glieder, verbunden mit Schlaflosigkeit, einstellen, wobei der kleine Puls sehr schnell, die Atmung sehr hastig, das Gesicht gerötet wird, pflegt man eine torpide Form von einer erethischen zu unterscheiden. Oft geht die ruhige in die stürmische über oder es kommen die Erscheinungen der Unruhe nur vorübergehend zu stande.

Als psychischen Shock bezeichnet man das plötzliche Auftreten der meist leichten und rasch vorübergehenden, gelegentlich aber auch zum Tode durch

Herzstillstand führenden Erscheinungen, wenn sie nicht durch einen äußeren Reiz, sondern durch eine heftige psychische Erregung (Schreck, Furcht, freudige Erregung, plötzliche und unerwartete Erregung der Sinnesnerven, z. B. durch einen Schuß) hervorgerufen werden. Zum Unterschiede von der Ohnmacht bleibt das Bewußtsein erhalten.

Der rasche Uebergang von Shockerscheinungen in den Tod ist nicht selten, und selbst bei der leichten Form möglich. Doch ist an diesem Ausgange in der Regel nicht allein die Störung des Zentralnervensystemes, sondern vor allem der Blutverlust schuld. Gehen die Erscheinungen zurück, so geschieht dies meist schon in wenigen Stunden.

Nichts ist jedoch schwieriger, als an einem Schwerverletzten das Schwinden der Shockerscheinungen festzustellen, wenn sich die Symptome innerer, zum Kollaps führender Blutungen oder beginnender Entzündungen (z. B. Peritonitis) unmerklich mit ihnen verbinden. Nur die genaueste Berücksichtigung des ganzen Zustandes, des Anstieges der Temperatur bei Infektionen und der Beschleunigung des anfangs verlangsamten oder normalen Pulses bei Blutungen und bei entzündlichen Vorgängen führt zur richtigen Beurteilung. Am besten folgt man der Regel: gehen die Erscheinungen des Shocks nicht in wenigen Stunden zurück, so liegen innere Blutungen oder beginnende Entzündungen vor, welche zu einem Eingriff nötigen. Schwere Grade von Kollaps sind dem Shock sehr ähnlich und von ihm kaum zu unterscheiden, wenn sich die Erscheinungen unmittelbar an eine Verletzung anschließen, viel leichter dagegen, wenn die Ursache (Lungenembolie, fieberhafte Krankheiten u. a.) bekannt ist.

Von übelster Vorbedeutung ist das Sinken der Temperatur auf 35° und das Schlechterwerden des Pulses trotz aller Gegenmittel.

Die Behandlung hat an erster Stelle die Einwirkung äußerer Reize, namentlich Schmerzen abzuhalten und die Herztätigkeit und Zirkulation zu verbessern. Der im Shock liegende Kranke darf deshalb nicht schmerzhaften Eingriffen beim Versorgen oder Verbinden der Wunden ausgesetzt werden, auch die Anwendung äußerer Reizmittel wie Bürsten der Haut und Auflegen von Senfpflaster ist lieber zu unterlassen. Wie beim Kollaps versucht man, auf die Herzkraft und den Kreislauf durch Hochlegen der Beine bei tiefliegendem Kopfe, durch Kampferinjektionen, durch Erwärmen des kühlen Körpers mit warmen Tüchern, durch Herzmassage und durch künstliche Atmung einzuwirken. Einen belebenden Einfluß hat ferner die Verabreichung von Alkoholizis oder von Fleischextrakt in warmem Wasser (per os oder per rectum.)

Zur Erhöhung der Reflexerregbarkeit hat Gröningen Strychnin (0,006—0,008 subkutan) empfohlen. Bei großer Unruhe läßt v. Bergmann Aether inhalieren, bis der Puls voller wird.

Die Injektion von physiologischer Kochsalzlösung hat einen nachhaltigen Einfluß nach Zoege v. Manteuffel nur dann, wenn die Herabsetzung des Blutdruckes wesentlich durch den Blutverlust bedingt ist.

Eine Narkose ist ebenso zu vermeiden wie jeder operative Ein-

griff, solange sich der Kranke nicht erholt hat. Nur lebensrettende Operationen, wie Unterbindung, Laparotomie, Tracheotomie müssen trotz des Shocks vorgenommen werden.

Literatur.

H. Fischer, Ueber den Shock. v. Volkmanns Samml. klin. Vortr. Nr. 10, 1870. — Gröningen, Ueber den Shock. Wiesbaden 1885. — Georg Hirsch, Ueber den Shock. I.-D. Halle 1901, mit Lit. — Krehl, Patholog. Physiologie. Leipzig 1904. — De Quervain, Shock. Kochers chir. Enzyklopädie 1903. — Samuel, Shock. Eulenburgs Realenzyklopädie 1889, Bd. 18.

Kapitel 2.

Das Delirium tremens, der Säuferwahnsinn

befällt nicht selten den Potator, namentlich den Schnapstrinker, weniger leicht den Wein- und Biertrinker, nach Verletzungen, besonders Frakturen, und nach Operationen. Das männliche Geschlecht, dem Trunke weitaus häufiger als das weibliche ergeben, stellt natürlich auch die größte Zahl von Kranken und zwar meist im 4. und 5. Jahrzehnt.

Die Vorboten, welche meist schon in den ersten Tagen auftreten, bestehen in großer Unruhe und Schlaflosigkeit, Zittern der Hände und Zunge und großer Reizbarkeit. Die Kranken schwätzen vor sich hin, werfen sich im Bett umher und zupfen an den Verbänden. Nach wenigen Tagen kommen Wahnvorstellungen (Halluzinationen) hinzu, welche den Patienten alle möglichen Getiere im Zimmer und am Bett sehen lassen. Er fühlt sie auf seinem Leibe, sucht sie zu vertreiben und flüchtet sich vor ihnen aus dem Bette. In dem schlaflosen Zustande wird er noch weiter beunruhigt durch die Vorstellung rauchiger Luft, welche ihm die Atmung erschwert, und durch Illusionen aller Art, indem er den Krankensaal für ein Gefängnis, den Arzt für einen militärischen Vorgesetzten u. s. f. hält. Der Zustand steigert sich oft sehr stürmisch bis zum richtigen Verfolgungswahn. Der Delirant schreit wie ein Tobsüchtiger, schimpft und schlägt um sich, besonders wenn man versucht ihn festzuhalten oder ins Bett zu bringen. Da dabei jede Schmerzempfindung aufgehoben ist, können die Kranken die verletzten oder operierten Glieder wie gesunde gebrauchen, z. B. mit dem Operationsstumpfe am Unterschenkel auftreten, wie mit dem wegen Phlegmone operierten Arme Geschirre zertrümmern.

Die größte Gefahr besteht in der Herzschwäche, welche leicht bedrohliche Grade annimmt, da das Herz durch die übergroße Anstrengung in dem Aufregungszustande und wegen der Entbehrung des gewohnten Reizes allzu rasch erlahmt. Inmitten eines Anfalls kommt es zum Kollaps, der den Tod nach sich ziehen kann. Die günstigen Fälle, welche man am häufigsten sieht, verfallen nach mehrtägigem Delirieren in tiefen langen Schlaf, aus welchem sie vollkommen klar, aber ohne Erinnerung an die überstandenen Vorgänge erwachen. Weniger günstig verlaufen Fälle, bei denen sich die Erscheinungen nur langsam zurückbilden; denn auch hier droht der tödliche Kollaps.

Eine ungünstige Wendung nimmt selbst die leichtere Form, wenn Wundinfektionen oder Pneumonie vorliegen oder heftige

Blutungen auftreten, da das geschwächte, der Ruhe bedürftige Herz neuen Anstrengungen nicht mehr gewachsen ist.

Den Ausbruch des Delirium sucht man nach alter Regel dadurch zu vermeiden, daß man jedem an große Alkoholmengen gewöhnten Verletzten Alkoholika nicht entzieht, sondern hauptsächlich in der ersten Woche der Behandlung mit Hilfe von Kognak, Portwein u. a. die gewohnte Dosis verabreicht. Selbst bei vorhandenen Vorboten kann nach vielfältigen Erfahrungen die weitere Entwicklung des Zustandes dadurch häufig noch abgewehrt werden. Nach Bonhoeffer jedoch ist der Alkohol vollkommen zu entbehren, da er den Verlauf des Delirium nicht zu ändern im stande sei.

Ueber die eigentliche Ursache des Delirium tremens ist man nicht im klaren. Nach neueren Arbeiten stehen weniger das den chronischen Alkoholiker treffende Trauma als vielmehr Infektionen (besonders Pneumonie) und Erkrankungen der Atmungswege (Fettembolie nach Frakturen) mit seinem Ausbruche in Zusammenhang. Die Bedeutung der plötzlichen Alkoholentziehung wird von den einen sehr hoch, von den anderen sehr gering angeschlagen.

Bei ausgebrochenem Delirium sind beruhigende Mittel wie Morphium, Chloralhydrat, Skopolamin (0,5 mgr subkutan) neben Kampferinjektionen bei abnehmender Herztätigkeit und kräftige Ernährung die Hauptstützen der Behandlung.

Um die Wunde vor weiteren Verletzungen und vor Infektionen zu bewahren, müssen große, am besten mit Gips verfertigte Verbände angelegt werden. Der Delirant kommt in ein eigenes Zimmer und wird ständig von einem oder zwei kräftigen Wärtern bewacht. Das Unterbringen in einer Tobzelle oder das Anlegen der Zwangsjacke sind nur in den allerschlimmsten Fällen notwendig.

Literatur.

Bonhoeffer, *Zur Pathogenese des Delirium tremens. Berl. klin. Wochenschr. 1901, Nr. 32.*

Kapitel 3.

Fettembolie.

Bei vielen Verletzungen, besonders bei Knochenbrüchen, kommt es, wie das Auftreten von Fett im Urin zeigt, zum Uebergang von Fetttröpfchen in den Kreislauf.

Deutliche klinische Erscheinungen, welche zum Tode führen können, sind jedoch selten. Sie hängen von der Menge des in die Blutbahn geratenen Fettes, nicht dagegen von der Ausdehnung der Verletzung ab, denn schon eine einfache Fibula-, Malleolen- oder Patellafraktur kann eine tödliche Fettembolie verschulden. Ja es ist überhaupt zu bezweifeln, ob eine Fraktur (mit Zertrümmerung des Fettmarkes) oder die Quetschung des Panniculus adiposus Vorbedingung ist, wie man lange angenommen hat. Denn daß es Ribbert gelungen ist, lediglich durch Beklopfen der Tibiae von Kaninchen, dagegen nicht durch künstliche Knochenbrüche Fettembolie zu erzeugen, läßt den Schluß zu, daß die allgemeine Erschüt-

terung des Knochensystemes, wie sie ja häufig bei Verletzungen und besonders bei Frakturen mitspielt, die Ursache für das Freiwerden der Fetttröpfchen ist, welche sodann resorbiert und mit der Lymphe dem Blute zugeführt werden, nicht dagegen das zerquetschte Mark an der Frakturstelle, dessen blutende und leicht durch Thromben verschlossene Venen wohl überhaupt nicht zur Aufnahme freien Fettes fähig sind. Auch nach gewaltsamer Streckung von Kontrakturen hat man tödliche Fettembolie gesehen (Payr, Ahrens u. a.).

Klinische Erscheinungen treten auf, sobald größere Mengen von Fetttröpfchen in die inneren Organe gelangen und hier kleinere Gefäße oder ausgedehnte Kapillargebiete verstopfen. Naturgemäß erkrankt die Lunge zuerst und zwar meist schon in den ersten Tagen nach der Verletzung, da ihr die Fettmasse mit dem venösen Blute zugeführt wird. Dyspnoe und Hämoptoe infolge hämorrhagischer Lungeninfarkte sind die Folge. Betrifft die Fettembolie die kleineren Lungenarterien, wenn die Herzkraft bei schwächlichen Kranken nicht ausreicht, die fremde Masse in und durch die Kapillaren zu treiben (Ribbert), so bleibt es bei diesen Erscheinungen, da das Fett nicht in den großen Kreislauf übertritt; sind aber die Kapillaren in der Lunge ausgefüllt, so gelangt eine größere Fettmenge auch in die übrigen Organe, von welchen das Gehirn und das Herz am schwersten betroffen werden. Zu dem bisherigen Krankheitsbilde treten dann noch die Erscheinungen schwerer Hirnstörung (Somnolenz, Delirien, Zuckungen, Erbrechen, Lähmungen, Koma) infolge von zahllosen kleinen Blutungen im Gehirn und die der akuten Herzschwäche wegen Degenerationen im Herzmuskel. Häufig ist Fieber vorhanden, teils wegen beginnender Pneumonie, teils wegen Beeinträchtigung der Wärmezentren infolge von Hämorrhagien, doch kommt es aus dem letzteren Grunde auch zur Temperaturherabsetzung (Czerny, Scriba).

Der Tod tritt in ausgeprägten Fällen schon in wenigen Tagen ein; leichte Erscheinungen können sich zurückbilden, während das abgelagerte Fett resorbiert wird.

Die Erkennung der Fettembolie während des Lebens ist mit ziemlicher Sicherheit möglich, wenn die Erscheinungen von seiten der Lunge oder des Gehirnes bald nach einer Knochenverletzung in Fällen auftreten, welche unmittelbar nach dem Trauma einen gänzlich normalen Allgemeinzustand aufwiesen, und wenn im Urine bei der mikroskopischen Untersuchung Fetttröpfchen gefunden werden. Embolien der Lungenarterien durch Blutgerinnsel aus den thrombosierten Venen der Verletzungsstelle pflegen viel später, nach mehreren Wochen, aufzutreten.

In den frisch nach dem Tode untersuchten Organen ist das die Kapillaren oder die Gefäße füllende Fett leicht nachzuweisen.

Die Behandlung der Fettembolie bezieht sich im wesentlichen auf Stärkung der Herzkraft.

Literatur.

Ahrens, Tödliche Fettembolien nach gewaltsamer Streckung beider Kniegelenke. Beitr. z. klin. Chir. Bd. 14, 1895, S. 235. — v. Bergmann, Zur Lehre der Fettembolie. Habilitationsschrift. Dorpat 1863. —

*v. **Bruns**, Die Lehre von den Knochenbrüchen. Deutsche Chir. 1886, Fettembolie, S. 477. — **Haemig**, Ueber die Fettembolie des Gehirnes. Beitr. z. klin. Chir. Bd. 27, 1900, mit Lit. — **Payr**, Zur Kenntnis und Erklärung des fettembolischen Todes nach orthopädischen Eingriffen und Verletzungen. Zeitschr. f. Orthopädie Bd. 7, 1900, S. 338. — **Preindelsberger**, Ein Fall von Fettembolie nach Redressement. Zeitschr. f. Heilkunde Bd. 24, 1903. — **Ribbert**, Zur Fettembolie. Deutsche med. Wochenschr. 1900, Nr. 26.*

Kapitel 4.

Traumatischer Diabetes.

Es ist durch das physiologische Experiment Claude Bernards bekannt, daß die Verletzung einer bestimmten Stelle am Boden des unteren Teiles der Rautengrube zwischen Vagus und Akustikusursprung (sogenannter Zuckerstich) nach wenigen Stunden Glykosurie hervorruft, wenn das Zentrum der Lebervasomotoren getroffen wurde, während Polyurie entsteht, wenn vor den Vagusursprüngen das Zentrum der Nierenvasomotoren verletzt worden ist.

Eine Störung des Zuckerstoffwechsels bezw. der Harnausscheidung ist in nicht sehr seltenen Fällen nach Verletzungen aller Art (besonders nach Kopfverletzungen, Frakturen und nach Verletzungen des Pankreas, der Leber, der Nieren und anderer Organe) zu beobachten. In der Regel tritt sie schon wenige Tage nach dem Trauma auf, ohne daß eine Verletzung oder eine in ihrem Gefolge entstandene Erkrankung der im Experimente getroffenen Zentren nachgewiesen werden könnte. Meist handelt es sich um eine geringe, höchstens 1 % betragende und in einer Woche vorübergehende Glykosurie, seltener um Diabetes mellitus oder insipidus, zu deren Beseitigung oft eine lange Zeit erforderlich ist.

Eine sichere Erklärung über das Zustandekommen des traumatischen Diabetes steht noch aus.

Die Behandlung richtet sich nach den Grundsätzen der inneren Medizin.

Literatur.

__Kausch__, Beiträge zum Diabetes in der Chirurgie. Chir. Kongr.-Verhandl. 1904. — __Morris__, Diabetes in surgery. Medical news 1901, June 29.

Fünfter Abschnitt.

Chirurgisch wichtige Erkrankungen mit Ausschluß von Infektionen und Tumoren.

Kapitel 1.

Erkrankungen der Haut und Schleimhaut.

a) Angeborene Verbildungen der Haut

sieht man in den mannigfachsten Formen bei den verschiedenen Entwicklungsstörungen. Außer den Spaltbildungen und Fisteln, welche meist unvollkommen zusammengeflossenen embryonalen Spalten entsprechen, kommen Verwachsungen benachbarter Körperteile vor, welche ebenfalls als Hemmungsbildungen zu betrachten sind. Hierher gehören die Fälle von Syndaktylia cutanea, wobei benachbarte Finger entweder eine gemeinsame Hülle besitzen oder eine schwimmhautähnliche Membran zwischen sich schließen, ferner die seltenen Flughautbildungen in der Kniekehle, Achselhöhle und am Halse (Basch, mit Lit.), welche mit Muskelanomalien und anderen Entwicklungsstörungen einhergehen.

Als Reste von Verwachsungen des Amnion finden sich namentlich an verbildeten Teilen kleine, etwa erbsengroße aus Haut bestehende Knötchen oder als Spuren von der Wirkung amniotischer Stränge tiefe Furchen im Gesicht und an den Extremitäten, an denen die Umschnürung bis zum Knochen reichende, ringförmige Gruben oder gar eine vollständige Amputation zu erzielen vermag.

Plastische Operationen der verschiedensten Art dienen zur Beseitigung der Spaltbildungen und Verwachsungen, während Fisteln und Hautanhänge exzidiert werden.

b) Ekzem.

Die oberflächlichsten Hautentzündungen, welche man gewöhnlich als Ekzeme zusammenfaßt, sind in mancher Beziehung für den Chirurgen von Bedeutung. Sie stören den Wundverlauf, wo trotz ihres Vorhandenseins operiert werden mußte (z. B. bei Intertrigo im Gebiete eines eingeklemmten Bruches) oder, wo sie nachträglich infolge anhaltender Sekretion aus tiefen Knochenwunden oder infolge des eingeführten Jodoformtampons entstehen, und verdammen den Operateur

zur Untätigkeit, wenn sie, namentlich durch die Wirkung des Sublimates, seine Hände befallen. Denn die in den Bläschen und Pusteln, in den nässenden, krustigen und rissigen Stellen nistenden Eitererreger der Haut sind durch kein Mittel zu vertreiben. Außerdem werden die erkrankten Hautstellen oft zu Eingangspforten pyogener Infektionen (Lymphangitis, Thrombophlebitis u. a.).

Die Ursachen des Ekzemes sind äußere oder innere. Mechanische Reize durch Reibung aneinanderliegender und leicht schwitzender Hautstellen (Intertrigo oder Wolf am Damm, in der Schenkelbeuge und Achselhöhle, unterhalb großer Mammae) oder durch Kratzen bei Skabies, Urtikaria, Prurigo, Insektenstichen; chemische Einflüsse besonders der als Desinficientien gebrauchten Stoffe und bei empfindlichen Menschen des Jodoforms (s. Bd. I, S. 27) und thermische Einwirkungen durch strahlende Wärme oder trockene Kälte sind die äußeren, das Ekzem hervorbringenden Schädlichkeiten. Eine innere Ursache schließt man aus dem Auftreten des symptomatischen Ekzemes bei verschiedenen Krankheiten wie Ikterus, Diabetes, Nephritis, Chlorose, Dysmenorrhöe.

Die Erscheinungsformen sind verschieden und gehen ineinander über. Unter heftigem Jucken rötet sich die Haut (erythematöses Ekzem) und entstehen kleine, höchstens stecknadelkopfgroße rötliche Knötchen (papulöses Ekzem), aus denen Bläschen (vesikulöses Ekzem) oder durch Vereiterung ihres Inhaltes Pusteln (pustulöses Ekzem) hervorgehen. Ist die Epidermis bei fortdauernder Reizung oder Mazeration verloren gegangen, so liegt ein nässendes Ekzem (Eczema madidans) vor, welches durch Eintrocknen des Serums in das krustöse und bei eitriger Absonderung unter den Borken in das impetiginöse übergeht. Ihnen schließt sich noch die squamöse Form bei Abschuppung der neugebildeten Epidermis an, welche unter dem Einflusse der noch vorhandenen Hyperämie im Uebermaße entsteht. An den Fingern gehen vesikulöse und squamöse Ekzeme meist mit tiefen Rhagaden einher, welche durch Bewegungen offen gehalten werden und Schmerzen hervorrufen.

Akute Ekzeme werden zu chronischen, wenn der ursächliche Reiz nicht vollständig ausgeschaltet werden kann. Die Haut ist dabei oft durch tiefreichende Infiltration verdickt. Daß chronische Ekzeme den Boden für die Entwicklung des Hautkrebses abzugeben vermögen, ist für die noch fragliche Entstehung des Karzinoms von Bedeutung (s. Hautkarzinom).

Bevorzugte Orte sind die Haut des Gesichtes, Kopfes und Nackens, der Hände und Füße, die Gegend der äußeren Genitalien, die Achselhöhlen und bei dicken Menschen alle tiefen Hautfalten. Im übrigen werden gerne schlecht ernährte Bezirke befallen wie die Haut gelähmter Körperteile, die Hautdecke über großen Tumoren, bei chronischen Oedemen und Elephantiasis.

Die Behandlung richtet sich in erster Linie nach der Ursache. Außer ihrer Entfernung fordert die kranke Stelle Schutz gegen alle äußeren Einflüsse, von denen das Reiben und Kratzen wegen des großen Juckreizes wohl die gefährlichsten sind. Dick bestrichene Bor- und Zinksalbenlappen mit den nötigen Verbänden genügen für die leichteren akuten Formen. Die schuppenden und chroni-

schen Ekzeme weichen am besten bei Anwendung von Teertinktur. Im übrigen sei auf die Lehrbücher der Hautkrankheiten verwiesen.

Das Ekzem der Chirurgenhand wird durch Einreiben mit 10 %iger Zinkvaseline unter Gebrauch von Handschuhen rasch zur Heilung gebracht und durch besondere Hautpflege verhütet (s. Bd. I, S. 52).

c) Oedem der Haut und der Schleimhaut.

Die in den Gewebsspalten befindliche Flüssigkeit, welche unter sekretorischer Leistung der Kapillarwände aus dem Blute filtriert und durch die Lymphgefäße aufgenommen und abgeführt wird, kann sich bei Störung dieser Vorgänge im Gewebe oder in Körperhöhlen ansammeln. Während man in letzterem Falle vom Hydrops articularis, Hydrothorax, Hydroperikardium, Aszites spricht, nennt man die wässerige Durchtränkung der inneren Organe und der Haut oder Schleimhaut Oedem oder bei weiter Ausdehnung über große Strecken der Körperoberfläche Anasarka.

Von den Ursachen der verschiedensten Oedemformen sind die venöse Stauung und die gestörte Kapillarsekretion die beiden wichtigsten; ihnen schließen sich als seltenere die Oedeme durch Lymphstauung und infolge von toten Räumen an.

Bei venöser Stauung kommt es zunächst durch den vermehrten Druck in den Kapillaren zu gesteigerter Lymphbildung. Macht sich dann nach längerem Bestande auch eine Ernährungsstörung geltend, so wird einerseits das Gewebe schlaffer, worunter die Fortbewegung der Lymphe leidet, anderseits die Kapillarwand durchlässiger.

Durch Verschluß der großen Venen des Rumpfes und der Glieder kommt diese Oedemform zu stande. Nach Unterbindungen der Venenstämme an den Extremitäten ist sie meist vorübergehend, bei Thrombose und komprimierenden malignen Tumoren häufiger dauernd wegen der gleichzeitigen Verlegung der Einmündungsstellen der kollateralen Bahnen. Die Schwäche der venösen Blutbewegung führt zu vorübergehenden Oedemen an Gliedern, welche längere Zeit im Verbande ruhig gestellt waren.

Die Störung der Kapillarsekretion ist für eine Reihe von Oedemformen verantwortlich zu machen. Sie ist entweder die Folge einer Ernährungsstörung oder einer toxischen, chemischen, thermischen und traumatischen Schädigung der Kapillarendothelien. Die Aufhebung ihrer Funktion und ihres innigen Zusammenhanges stellt die Gefäßwand auf die Stufe eines stark durchlässigen, mechanisch wirkenden Filters, aus welchem der Flüssigkeitsstrom umso ergiebiger quillt, je mehr die Gewebsspannung durch die gleiche Ursache vermindert (Landerer) oder der Blutdruck in den Gefäßen durch entzündliche Hyperämie erhöht ist.

Die entzündlichen Oedeme, welche in verschiedensten Graden an der Haut und Schleimhaut oder an den inneren Organen die mannigfachsten Entzündungen bakteriellen, toxischen, chemischen und traumatischen Ursprungs begleiten oder sich nach langdauernden Ischämien (z. B. infolge von schnürenden Verbänden) entwickeln, gehören ebenso in diese Gruppe wie die hydrämischen und neuropathischen.

Die hydrämischen, kachektischen oder marantischen Oedeme sind ständige Begleiter von Krankheiten, welche zu Hydrämie, sei

es durch Abnahme des Eiweißgehaltes (bei Anämie, Kachexie infolge chronischer Infektionskrankheiten und maligner Tumoren), sei es durch Vermehrung des Wassers im Blute (bei Nephritis und Herzinsuffizienz) führen. Neuropathische Oedeme kommen zuweilen bei Hysterie vor.

Zu den chemischen Oedemen gehört auch das Myxödem, welches bei ungenügender Funktion der Schilddrüse oder nach ihrer gänzlichen operativen Beseitigung die Haut des Gesichtes und der Extremitäten befällt. Es zeichnet sich durch den Muzingehalt der Oedemflüssigkeit und die verhältnismäßig straffe Spannung der Haut aus und wird durch die ständige Verabreichung von Kalbs- oder Schafsschilddrüsen oder von daraus gewonnenen trockenen Präparaten (Schilddrüsentabletten) bekämpft.

Oedeme durch Lymphstauung kommen nur zu stande, wenn die größeren Lymphstämme der Extremitäten oder der Ductus thoracicus verlegt sind. Letzteres wird meist durch maligne Tumoren verschuldet, ersteres ist manchmal an den Beinen und am Skrotum nach Entfernung entzündeter Leistendrüsen gesehen worden, wobei die mangelhafte Funktion der kollateralen Wege auf ausgedehnte Thrombosierungen hindeutet.

Oedema ex vacuo nennt man eine Flüssigkeitsansammlung in einem pathologisch geschaffenen Raume mit starren Wänden; es kommt im Hirne und Rückenmark nach örtlichem Schwund ihres Gewebes vor.

An dem Oedeme der Haut hat auch das subkutane Gewebe wesentlichen Anteil, da es eine sehr große Menge von Flüssigkeit aufnehmen kann. Nicht selten setzt sich diese von hier in das lockere Zwischenmuskelgewebe fort. Die betroffene Gegend fällt durch ihre nach der gesunden Umgebung ganz allmählich verschwimmende Schwellung auf, in deren Bereiche die Haut kühl und wachsartig blaß, nur bei vorhandener venöser Stauung bläulich ist. Die unförmig aussehenden Glieder verursachen das Gefühl der Schwere und leichten Ermüdung; ihre Beweglichkeit ist beschränkt. Durchschneidet man bei gelegentlichen Operationen ödematöse Bezirke, so quillt klare Flüssigkeit aus den Schnittflächen wie nach Anwendung der Infiltrationsanästhesie hervor.

Die Entstehung des Hautödems geschieht niemals plötzlich, sondern mehr oder minder langsam. Das Bestehen ist kein dauerndes, wenn sich die Ursache beseitigen läßt oder nur vorübergehend wirkte. Chronische Oedeme führen trophische Veränderungen der Haut herbei, so daß sie rauh und rissig wird und zu Ekzemen und Entzündungen neigt, und gehen durch Wucherung des Unterhautzellgewebes in Pachydermie über.

Von anderen Zuständen, welche wie elephantiastische Hautverdickungen, diffuse Lipome und Lymphangiome, tiefliegende frische Hämatome ein ähnliches Bild abgeben können, ist das Oedem leicht zu unterscheiden. Denn der Fingerdruck, welcher aus den gefüllten Maschen den Inhalt verdrängt, hinterläßt eine nur langsam verschwindende Grube.

Für die Behandlung kommt außer der Beseitigung der Ursache beim Stauungsödeme der Haut wesentlich die Verbesserung der Zirkulation durch Hochlagerung und elastische Einwicklung des betreffenden Körperabschnittes, bei schlechter Herztätigkeit auch deren Stärkung in Frage. Bei hydrämischen Oedemen ist die Kräftigung des gesamten Organismus das meist nicht

mehr erreichbare Ziel. Massage ist bei allen Hautödemen von Vorteil, welche bakterielle Entzündungen oder Thrombose nicht zur Ursache haben. Langwierige entzündliche Oedeme weichen am ehesten bei längerer Bäderbehandlung, welche auch bei chronischen Formen anderer Art von Nutzen sein kann.

Das Oedem der Schleimhaut ist entweder die Folge von irgendwelchen Entzündungen oder von Zirkulationsstörungen. Tritt es akut nach heftigen Entzündungen oder plötzlichen Stauungen auf, so verursacht die ödematöse Durchtränkung der Mukosa und Submukosa eine hochgradige Schwellung, welche namentlich in den oberen Luftwegen zu Störungen verschiedenster Bedeutung führt. Das Oedem der Nasenschleimhaut, welches die Nasenatmung unmöglich macht, und die Schwellung des Zäpfchens sind jedem als lästige Begleiterscheinungen von Katarrhen bekannt. Gefährlicher wirkt das Larynxödem, welches bei katarrhalischen und diphtheritischen Entzündungen, bei submukösen Phlegmonen und Geschwüren, bei entzündlichen Vorgängen in der Nachbarschaft und durch Stauung nach Unterbindung großer Gefäße (bei Operation in der Umgebung des Kehlkopfes) auftreten und lebensgefährliche Grade annehmen kann. Aehnliche Ursachen bringen das Oedem der Bindehaut am Bulbus und an den Lidern hervor, denn es folgt sowohl heftigen Entzündungen als Zirkulationsstörungen nach Verletzungen und Operationen in der Nähe des Auges.

Das chronische Oedem, welches durch allgemeine Stauung im Venensysteme (bei Herzfehlern und Lungenemphysem) oder durch Verlegung und Kompression der Hauptvene eines Schleimhautgebietes zu stande kommt, ist meist von geringerer Bedeutung als das chronisch entzündliche. Denn abgesehen von hyperplastischen Wucherungen, welche vor allem in der Nase und ihren Nebenhöhlen ausgedehnte Verdickungen, Wülste und gestielte Bildungen, sogenannte Polypen entstehen lassen, gilt die ständig gereizte und wuchernde Schleimhaut überall als günstiger Boden für die Entwicklung mancher Geschwulstformen wie Papillome, Fibrome und Adenome (in Gestalt von Polypen) und Karzinome. Auch der Leukoplakie der Mundhöhlenschleimhaut, welche für den Ursprung der Zungen-, Wangen- und Lippenkrebse Bedeutung hat, liegen wahrscheinlich chronische Reizungen (durch Tabaksjauche) zu Grunde (s. Karzinom).

Entzündliche Schleimhautödeme sind nach denselben Regeln zu behandeln wie Schleimhautentzündungen akuten und chronischen Verlaufes (Bd. I, S. 193). Starke Stauungsödeme zugänglicher Schleimhäute (am Auge) bringen mehrfache Stichlungen mit dem Messer zum Rückgange. Bei Glottisödemen kann die drohende Lebensgefahr nur durch die rasch ausgeführte Tracheotomie beseitigt werden.

d) Elephantiasis.

Die als Elephantiasis kurzweg oder — im Gegensatze zur Elephantiasis Graecorum oder Lepra — als Elephantiasis Arabum oder als Pachydermia acquisita bezeichnete Erkrankung stellt eine erworbene, auf einzelne Körperteile sich erstreckende

Verdickung der Haut und des Unterhautgewebes, in stark ausgeprägten Fällen auch des tiefergelegenen Bindegewebes dar. Sie bedingt eine unförmige Vergrößerung der befallenen Abschnitte.

Von den zu Grunde liegenden pathologischen Vorgängen gehen hauptsächlich zwei nebeneinander her: die chronische entzündliche Wucherung des Bindegewebes und die Erweiterung der Lymphgefäße. Langdauernde entzündliche Reize und örtliche Zirkulationsstörungen bilden ihre Ursache. Dazu gesellen sich Verdickungen, Obliterationen und Erweiterungen der Venen und weiterhin Veränderungen der Haut.

Die Entwicklung des Leidens geschieht langsam innerhalb von Monaten und Jahren. Zum Teil geht es unter Beihilfe von Entzündungen aus einem chronischen Oedeme hervor, welches entweder der Lymphstauung nach Exstirpation vereiterter Lymphdrüsen oder ausgedehnten Venenerweiterungen und -thrombosen seine Entstehung verdankt. Am Skrotum und an den Beinen kann die Elephantiasis auf diese Art entstehen. Zum Teil sind häufig sich wiederholende akute Entzündungen der Haut und des subkutanen Gewebes die Ursache, vor allem Erysipel, Lymphangitis und Thrombophlebitis, welche nach jedem Auftreten die Hautverdickung vermehren. Sie nehmen von chronischen Ekzemen, tuberkulösen und gummösen Geschwüren oder von Knochenfisteln ihren Ausgang und gehen meist mit Lymphadenitis einher. Und zwar sind es nach Unna an erster Stelle Streptokokken entzündungen, welche den Reiz zur Bindegewebswucherung hinterlassen. Diese zweite, häufigere Form betrifft die eine der unteren Extremitäten, seltener beide (besonders bei Ulcus cruris oder chronischem Ekzem neben Phlebektasien und Venenthrombosen), das Skrotum, den Penis, die weiblichen Genitalien und das Gesicht (Lippen und Lider).

Die Verdickung der Haut ist bald gleichmäßig, bald durch tiefe Querfurchen in Lappen geteilt, welche als Geschwülste erscheinen und ihnen durch ihr selbständiges Weiterwachsen nahe stehen (s. Fibrome). Die Haut ist nicht in Falten abzuheben, da sie fest mit der gewucherten Unterlage vereinigt ist. Abnorme Pigmentierungen, borkige Auflagerungen durch vermehrte Bildung der Hornschicht, an manchen Stellen (besonders am Hodensack) kleine Bläschen durch Erweiterung der oberflächlichen Lymphgefäße und Lymphorrhöe (sogenanntes Lymphskrotum), Krusten durch eingetrocknetes Sekret, Ekzeme, Risse, Geschwüre und papillomatöse Wucherungen begleiten die Bindegewebshyperplasie und geben so ein abwechslungsreiches Bild, welches sich unter dem Einflusse akuter Entzündungen (Lymphangitis, lymphangitischer Phlegmonen, Erysipel, Lymphadenitis) umso häufiger verändert, als immer mehr Eingangspforten in der Haut entstehen. Die Bindegewebswucherung greift allmählich auch in die inzwischen atrophisch gewordene Muskulatur über und verwandelt die gesamten Weichteile in eine bald derbere schwielige, bald weichere sulzige Masse (Elephantiasis dura bezw. mollis), welche oft von weitklaffenden Lymphräumen (Elephantiasis lymphangiectatica) unterbrochen wird. Der Knochen kann durch Periostitis Auflagerungen erhalten.

Eine endemische Form der Elephantiasis kommt in den Tropen vor (Arabien, Aegypten, Vorderindien, Zentralamerika u. a.). Schleichend oder unter akuten fieberhaften von Lymphangitis eingeleiteten Schüben befällt sie die eine untere Extremität (Fig. 32), seltener beide Beine, das Skrotum, den Penis, mitunter auch die Arme und die weiblichen Genitalien, den Kopf und die Mammae und nimmt bald rascher, bald langsamer Grade und

Fig. 32.

Elephantiasis des linken Beines mit borkigen Auflagerungen und tumorartigen harten Wülsten bei einer 50jährigen Frau, allmählich nach häutiger Thrombophlebitis entstanden. (Ligatur der Art. femoralis ohne jeden Erfolg.)

Formen an, wie sie bei der gewöhnlichen sporadischen Elephantiasis kaum zu sehen sind. Namentlich der Hodensack wird zu einer unförmigen schweren Masse, an deren Oberfläche die in die Länge gezogene und umgestülpte Penishaut einen langen Kanal bis zur Harnröhrenmündung bildet (Fig. 33). Lymphadenitis und lymphangitische Phlegmonen treten häufig im Verlaufe hinzu.

Die Ursache dieser Form ist zum Teil in einer Infektion mit der Filaria sanguinis hominis (Bancrofti) begründet, zum Teil unbekannt. Die 0,35 mm langen Embryonen des 8—15 cm betragenden Wurmes, den

Manson mit einem beweglichen Katgutfaden verglichen hat, werden nach diesem Autor wahrscheinlich durch den Stich der Moskitos in die Haut verimpft, wo sie sich in den Lymphgefäßen entwickeln und Lymphstauungen neben Entzündungen

Fig. 33.

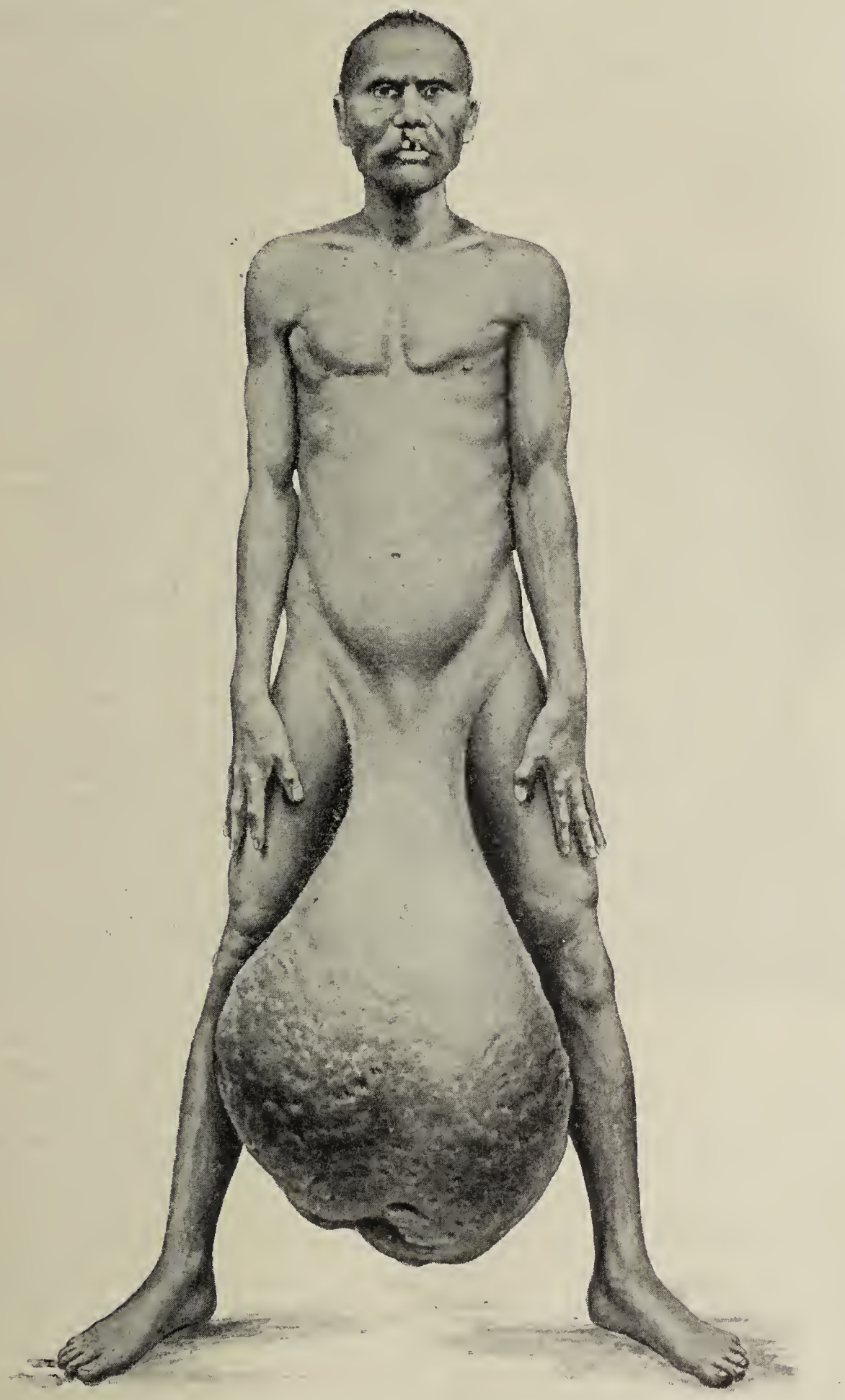

Elephantiasis scroti (Javaner).

hervorrufen. Elephantiasis ist jedoch nicht immer die Folge dieser Infektion. Die weitere Verbreitung der Embryonen verursacht Hämaturie bei hämatogener Ansiedlung in den Nieren, Chylurie und chylöse Diarrhöen bei Verstopfung des Ductus thoracicus.

Die Erkennung der Elephantiasis oder Pachydermie wird überall, wo sie gegenüber den angeborenen elephantiastischen Formen der Lymphangiome, Hämangiome und Nervenfibrome (s. Geschwülste, 6. Abschnitt) Schwierigkeiten macht, durch Feststellung des bisherigen Verlaufes gesichert. Der partielle Riesenwuchs ist leicht durch das Verhalten der hier mitvergrößerten Knochen auszuschließen.

Eine angeborene Verdickung der Haut und des Unterhautgewebes sieht man sehr oft an Extremitäten, an welchen amniotische Stränge tiefgehende Schnürfurchen hinterlassen haben. Der Knochen ist dabei nicht gewuchert. Als Ursache muß die Erschwerung der Zirkulation, bezw. die venöse Stauung während der Entwicklung beschuldigt werden.

Fig. 34.

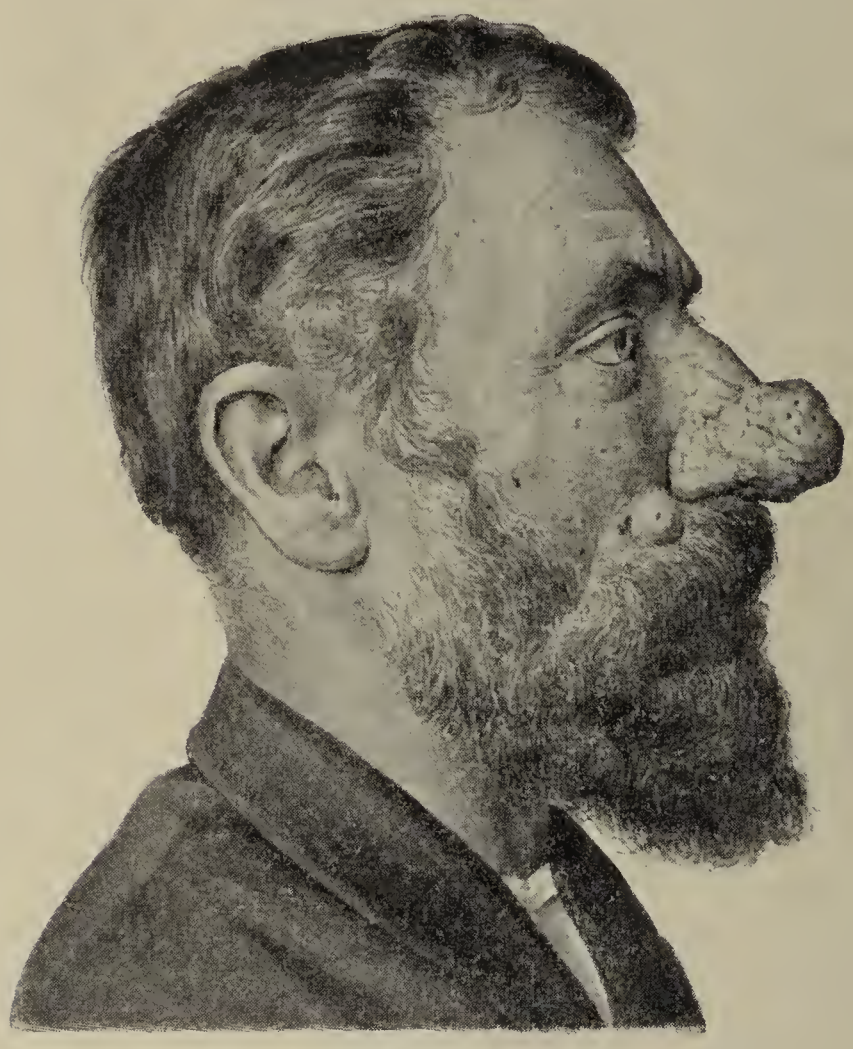

Rhinophyma.

Die Behandlung hat gute Erfolge, wo es sich um tumorartige Lappen und Wülste oder um riesige Zunahme der Penis- und Skrotalhaut handelt, da hier die vollständige Abtragung mit dem Messer ausgeführt werden kann. Auch sind oft spindelförmige Exzisionen aus der Haut der elephantiastischen Gesichtsteile oder Extremitäten von großem Nutzen. Die zuerst von Carnochan (1851), dann besonders von Hueter (1868) empfohlene Unterbindung der Hauptarterie (bei Elephantiasis des Beines der Art. femoralis oder iliaca externa) ist stets zweifelhaft in ihrer Wirkung. Die Verbesserung des Kreislaufes durch Hochlagerung, Massage und Binden oder Heftpflasterkompression, verbunden mit Alkoholinjektionen und mit Behandlung der Hautveränderungen durch Bäder und Salben, sind in nicht operablen Fällen die gewöhnlichen Mittel, mit welchen jedoch niemals eine vollkommene Heilung erzielt werden kann. Ausgedehnte Phlegmonen, sehr häufige den Kranken erschöpfende Entzündungen und unheilbare Ulzerationen können zu Amputationen nötigen.

Eine besondere Form der Elephantiasis ist die auf dem Boden der Akne rosacea entstehende elephantiastische Verdickung der Nase, welche bei älteren Leuten, besonders Säufern, als **Rhinophyma,** Weinnase, Pfundnase u. s. w. den höchsten Grad dieser Erkrankung darstellt (Fig. 34). Während sich in den übrigen Teilen des Gesichtes nur dunkelrote Flecken oder weiche Knötchen mit stark erweiterten Gefäßen entwickeln, kommt es an der Nase zu tief-

roten geschwulstartigen Höckern und lappigen Bildungen, welche nach ihren histologischen Veränderungen wesentlich in einer Bindegewebshyperplasie, Dilatation der Blutgefäße und in einer Hypertrophie oder zystischen Entartung der Talgdrüsen bestehen und sich von anderen elephantiastischen Neubildungen dadurch unterscheiden, daß sie auf die Nase beschränkt bleiben. Im Bereiche der Wucherung sind die Hautfollikel entweder vereitert, oder es erscheinen die Stellen ihrer Ausführungsgänge als tiefe Poren, welche den dunkelblauroten weichen Wülsten ein schwammartiges Aussehen verleihen. Neben diesen Veränderungen fand Brian noch ein Chondrom der Nasenknorpel. Ueber die erste Ursache der Gewebsveränderung, ob die Bindegewebswucherung (v. Hebra), die Entartung der Talgdrüsen und die Entzündung in ihrer Umgebung (Lassar), die Dilatation der Blutgefäße (Lesser) oder Ernährungsstörungen infolge einer primären Angioneurose (Kaposi, Dohi) den ersten Anstoß geben, ist man noch verschiedener Ansicht; auch die angeborene Anlage wird als Grundlage herangezogen (v. Bruns).

Die operative Entfernung der geschwulstartigen Wucherungen ist mit dem Messer oder wegen der reichlichen Blutung mit dem Thermokauter gemacht worden. Ein vorzügliches Resultat hat schon Dieffenbach in einem hochgradigen Falle durch keilförmige Exzisionen erreicht (Fritze und Reich). Entstehen nach der Abtragung ausgedehnter Wucherungen größere Defekte, so kann man Transplantationen ausführen oder die Ueberhäutung der Granulationen abwarten, welche von den stehengebliebenen Talgdrüsenausführungsgängen aus zu stande kommt (Rusch).

Literatur.

Basch, Ueber sogenannte Flughautbildung beim Menschen. Zeitschr. f. Heilk. Bd. 12, 1891, S. 499, mit Lit. — v. Bruns, Ueber das Rhinophyma. Beitr. z. klin. Chir. Bd. 39, 1903, S. 1. — v. Esmarch und Kulenkampff, Die elephantiastischen Formen. Hamburg 1885, mit Lit. — Friedrich, Pachydermie im Anschlusse an habituelles Gesichtserysipel. Münch. med. Wochenschr. 1897. — Fritze und Reich, Die plastische Chirurgie. Berlin 1845. — Landerer, Die Gewebsspannung. Leipzig 1884. — Lesser, Lehrbuch der Hautkrankheiten. Leipzig 1901. — Manson, The filaria sanguinis and certain new forms of parasitic diseases. London 1883. — Ders., The filaria sanguinis hominis major and minor etc. Lancet 1891. — Rusch, Zur operativen Behandlung des Rhinophyma. Wien. klin. Wochenschrift 1902, Nr. 13. — Scheube, Die Krankheiten der warmen Länder. Jena 1900. — Unna, Histopathologie der Hautkrankheiten. Berlin 1894. — v. Winiwarter, Die chirurgischen Krankheiten der Haut. Deutsche Chir. 1892, mit Lit.

Kapitel 2.

Erkrankungen der Muskeln und Sehnen.

a) Angeborene Fehler der Muskelentwicklung

sind, wenn es sich um regelwidrige Insertionen oder um das völlige Fehlen von Muskeln handelt, deren Ausfall Störungen der Bewegung nach sich zieht (wie z. B. der Defekt des M. tibialis anticus oder extensor dig. communis am Fuße), mit Lähmungen zu verwechseln. Doch geben meist gleichzeitig vorliegende anderweitige Verbildungen (Syndaktylie, Polydaktylie, Knochendefekt) die richtigen Anhaltspunkte. Das Fehlen des Trapezius, welches man beim angeborenen Hochstande des Schulterblattes nachweisen konnte, wird mit dieser Abnormität in Zusammenhang gebracht.

b) Atrophie der Muskeln.

Dem Muskelschwunde, der einfachen Atrophie steht die Muskelentartung, die degenerative Atrophie gegenüber. Bei der ersteren Form liegt nur eine Verkürzung, Verdünnung und Verminderung der Muskelfasern vor. Bei der Entartung greifen die verschiedensten Vorgänge mit Zerklüftung, Verfettung, Gerinnung oder Verflüssigung der Fasern Platz. An die Stelle der schwindenden oder zerfallenden Fasern kann wucherndes Binde- oder Fettgewebe treten.

Die einfache Atrophie stellt sich am häufigsten nach längerem Nichtgebrauche (Inaktivitätsatrophie) eines Muskels oder einer Muskelgruppe und bei zerebralen Lähmungen ein und begleitet als Reflexatrophie namentlich Gelenkverletzungen und -erkrankungen. Bei der elektrischen Untersuchung zeigt der Muskel eine Herabsetzung seiner Erregbarkeit; die Entartungsreaktion (s. S. 52) fehlt.

Die Folgen bestehen in Abmagerung, unvollständiger oder vollständiger Aufhebung der Funktion und in Kontrakturen durch Schrumpfung der Antagonisten (s. Gelenkerkrankungen).

Inaktivitäts- und Reflexatrophien lassen sich nicht scharf voneinander trennen. Daß der Umfang eines Gliedes durch Schwächerwerden der Muskeln infolge langdauernden Nichtgebrauches im Krankenlager abzunehmen pflegt, ist eine bekannte Erscheinung, welche am stärksten an Extremitäten hervortritt, die mit feststellenden Verbänden versehen werden mußten. Liegen Knochenverletzungen oder -erkrankungen in der Nähe von Gelenken oder Gelenkverletzungen oder -erkrankungen selbst vor, so erfolgt sehr rasch, schon nach 1—2 Wochen, eine deutliche Atrophie besonders der zu dem betreffenden Gelenke gehörigen Streckmuskeln (des Deltoides am Schultergelenke, des Triceps am Ellbogen, des Quadriceps am Kniegelenke und der Glutäen an der Hüfte), seltener auch der übrigen Muskeln des betroffenen Gliedes.

Zur Erklärung dieser sogenannten arthritischen Muskelatrophie wird von vielen die Inaktivität nicht als ausreichend erachtet, da die Atrophie sehr rasch und zwar auch ohne feststellende Verbände eintritt und ferner bei Hemiplegikern trotz der Inaktivität nicht oder nur in geringem Grade zu stande kommt (Hoffa). Es wird deshalb die von Paget, Vulpian, Charcot u. a. aufgestellte Reflextheorie herangezogen und die Atrophie als eine reflektorische aufgefaßt. Nach dieser Ansicht soll der von der Verletzungs- oder Erkrankungsstelle aus durch die sensiblen Bahnen zum Rückenmarke geleitete Reiz einen schädlichen Einfluß auf die Vorderhornzellen und somit auf die spinalen Zentren der Muskelnerven ausüben, wobei die Streckmuskeln am stärksten befallen werden. Experimentell gelang es Raymond, Deroche und Hoffa bei künstlich erzeugter Kniegelenkentzündung die Atrophie dadurch fernzuhalten, daß die Reflexbogen durch Trennung der hinteren Rückenmarkswurzeln des Plexus sacralis unterbrochen wurden.

Die degenerative Atrophie befällt die Muskeln nach schweren Verletzungen, Entzündungen und Zirkulationsstörungen bei Tumoren und Infektionskrankheiten (insbesondere bei Typhus und Tetanus, seltener bei Rekurrens und pyogenen

Allgemeininfektionen), ferner, verbunden mit der Erscheinung der Entartungsreaktion, bei allen peripheren Lähmungen nach Nervenverletzungen und Neuritis und spinalen, zur Schädigung der Vorderhörner führenden Störungen.

Der zerfallende Muskel neigt zur Schrumpfung und Verkürzung, woraus sich schwere Funktionsstörungen und Kontrakturen ergeben.

Von Zirkulationsstörungen ist die vollkommene Absperrung des arteriellen Blutes am gefährlichsten. Als Ursachen kommen in Betracht: Verletzung, Unterbindung, Embolie oder Thrombose einer größeren, durch Kollateralen nicht ersetzten Arterie, langdauernde Einwirkung großer Kälte, schlecht angelegte, schnürende Gipsverbände (Fig. 35) und eine über 2—3 Stunden ausgedehnte Umschnürung zum Zwecke der künstlichen Blutleere. Es treten die heftigsten Schmerzen und ausgedehnte entzündliche Schwellungen auf, die Muskeln sind

Fig. 35.

Ischämische Muskellähmung und Kontraktur nach Gipsverband.

bretthart und bewegungslos, die passiven Bewegungen schmerzhaft und behindert. Schon nach wenigen Tagen kommt es zu Kontrakturstellungen, welche sich durch narbige Schrumpfung der betroffenen Muskeln immer stärker ausbilden. Sie nehmen dauernd hohe Grade an, wenn eine Muskelgruppe (wie am Vorderarme nach Gipsverbänden die der Beuger, der Finger und der Hand) völlig entartet ist, und sind geringer und durch mechanische Behandlung zu verbessern, wenn regenerationsfähige Muskelfasern in genügender Menge erhalten blieben.

Das Wesen dieser ischämischen Muskellähmung und Kontraktur ist zuerst von v. Volkmann erkannt worden (Leser).

Von neuritischen Lähmungen unterscheidet sie das Fehlen der Entartungsreaktion und grober Gefühlsstörungen.

Der Verlauf der verschiedenen Muskelatrophien hängt natürlich ganz von ihrer Ursache und dem Grade der Störung ab. Gelingt es der Behandlung, die Ursache zu beseitigen, und handelt es sich nicht um schweren Zerfall, welcher eine Regeneration unmöglich macht, so kommt es unter Anwendung von Massage, Bewegungsübungen, Bädern und bei neuritischen Lähmungen von Elektrizität zur Wiederherstellung der Funktion.

Anderenfalls entstehen auf verschiedene Weise Kontrakturen, welche eine besondere Behandlung verlangen (s. S. 190).

c) Verdickungen und Ganglien der Sehnen.

Sehnenverdickungen in Gestalt von kleinen Knötchen oder spindelförmigen Auftreibungen kommen an den Fingerbeugern vor und bilden die vorwiegende Ursache eines Leidens, welches als schnellender Finger bekannt ist. Es besteht darin, daß beim Beugen oder Strecken des betroffenen Fingers oder auch bei beiden Bewegungen eine Hemmung sich geltend macht, welche nur durch kräftige Anstrengung der Muskeln oder passiv durch Nachhilfe mit der anderen Hand unter einem deutlichen Ruck überwunden wird. Oft fühlt man bei diesen Bewegungen, wie eine harte, knötchenartige Stelle der Sehne an einem der Scheidenbänder Halt macht, um dann bei vermehrter Spannung der Sehne plötzlich hindurchzuschlüpfen.

Bei der Freilegung der Sehne zur Exzision des Knotens fand ich mehrfach beschränkte fibröse Wucherungen an ihrer Oberfläche oder ein kaum linsengroßes, fibromähnliches rundliches Knötchen im Inneren der spindelförmigen Stelle, einmal eine kleine Zyste, wie sie auch von Thorn und Franz beschrieben wurde (Sehnenganglion).

Oft mögen diese Veränderungen durch kleine Blutergüsse innerhalb des Sehnengewebes verschuldet sein, wie sie wohl auch dem vorübergehenden Schnellen sämtlicher Finger mit Ausnahme des Daumens zu Grunde liegen, das man nach anhaltendem, kräftigem Rudern infolge der mechanischen Reizung der Sehnen durch Druck und Zug oder bei jungen Soldaten an der linken Hand durch den Druck des Gewehrkolbens beobachten kann.

Sehnenganglien, welche wie die ähnlichen Gebilde der Gelenkkapseln und Sehnenscheiden als Degenerationszysten wahrscheinlich traumatischer Entstehung aufzufassen sind, konnten in seltenen Fällen außer beim schnellenden Finger noch in der Sehne des Peroneus tertius (Hofmann), des Triceps brachii (Borchardt) und in den Strecksehnen des Zeigefingers (Morian) nachgewiesen werden.

Literatur.

Borchardt, Ganglienbildung in der Sehne des M. triceps brachii. Arch. f. klin. Chir. Bd. 62 und Arbeiten aus v. Bergmanns Klinik 15, 1901. — Flatau, Muskelatrophien nach Frakturen, Luxationen und arthritischen Gelenkerkrankungen. Sammelreferat mit Lit. Zentralbl. f. d. Grenzgeb. 1902, Nr. 8. — Franz, Ueber Ganglien der Hohlhand. Arch. f. klin. Chir. Bd. 70, 1903. — Hofmann, Ueber Ganglienbildung in der Kontinuität der Sehnen. Zentralbl. f. Chir. 1899, S. 1315. — Hoffa, Die Pathogenese der arthritischen Muskelerkrankungen. Chir. Kongr.-Verhandl. 1892, I, 593. — Leser, Untersuchungen über ischämische Muskellähmungen und Muskelkontrakturen. v. Volkmanns Samml. klin. Vortr. 1884, Nr. 249. — Lorenz, Die Muskelerkrankungen. Wien 1898. — Morian, Beitrag zu den intratendinösen Ganglien. Münch. med. Wochenschr. 1900, Nr. 51. — Thorn, Ueber partielle Zerreissung einer Beugesehne am Vorderarm mit sekundärer Bildung einer ganglionähnlichen Degenerationszyste. Arbeiten aus v. Bergmanns Klinik 14, 1899 und Arch. f. klin. Chir. Bd. 58.

Kapitel 3.

Erkrankungen der Sehnenscheiden und Schleimbeutel.

An den Sehnenscheiden kommt eine der trockenen Pleuritis ähnliche Synovitis sicca vor, welche akut nach Ueberanstren-

gung und Sehnenzerrung entsteht. Der für sie gebräuchliche Name **Tendovaginitis** oder **Tenalgia crepitans** rührt von dem Gefühle des Reibens und Knarrens her, welches die aufgelegte Hand bei Bewegungen der befallenen Sehne wahrnimmt. Es wird durch die Rauhigkeiten hervorgebracht, welche Fibrinablagerungen auf beiden Blättern der Sehnenscheide nach einem geringen serös-blutigen Ergusse bilden.

Die weiteren Erscheinungen sind sehr heftige Schmerzen bei Bewegungen und längliche, dem Verlaufe der Sehnen entsprechende, auf Druck empfindliche geringe Schwellungen, welche durch entzündliche Infiltration in der Umgebung bedingt sind.

Die Rückbildung vollzieht sich in kurzer Zeit, selbst in schweren Fällen in 2 Wochen. Da es sich aber um eine Erkrankung handelt, welche meist durch Anstrengungen im Berufe verschuldet wird, so sind die häufig vorkommenden Rückfälle leicht zu verstehen.

Sehr oft sind bei Wäscherinnen infolge des Wringens der Wäsche die Sehnen der Streckseite des Daumens befallen; ähnlich bei Zimmerleuten, welche angestrengt mit dem Bohrer arbeiten (König). Nicht selten erkranken auch die sämtlichen Scheiden der Strecksehnen an den Händen, so bei Schmieden und Schlossern infolge von Prellschlägen (v. Volkmann), bei Trommlern, ferner bei Klavierspielerinnen mit zarten Händen namentlich nach Uebung weitgriffiger Akkorde. Von den übrigen Sehnen sind die der Peronei und Tibiales gerne bei Sportsruderern Sitz der Erkrankung. Auch an der Achillessehne kommen, obgleich sie keine Schleimscheide besitzt, ähnliche Erscheinungen bei Ballettänzerinnen vor.

Die Erkennung ist leicht. Dem Erfahrenen erwecken schon Sitz und Form der Schwellung den Verdacht, den der Nachweis des Reibens beim Hin- und Hergleiten der Sehnen bestätigt. Dadurch, daß dieser Befund nur bei ganz bestimmten Bewegungen und nur im Verlaufe von Sehnen zu erheben ist, lassen sich Gelenkerkrankungen oder gar Frakturen unschwer ausschließen.

Die Behandlung besteht in der Anlegung von Pappschienenverbänden zur Ruhigstellung der erkrankten Sehnen. Dadurch verschwinden in kurzer Zeit die Schmerzen und nach wenigen Tagen die übrigen Erscheinungen. Ist in schwereren Fällen noch nach einer Woche ein leichtes Knarren zu spüren, so besorgt dessen Rückgang am besten leichte Massage. Anstrengungen müssen darauf für längere Zeit vermieden werden.

Seröse und serofibrinöse Ergüsse in den Sehnenscheiden können sich nach Blutergüssen entwickeln, welche häufig neben Frakturen und Luxationen vorkommen. Sie bilden sich während deren Behandlung zurück.

Der chronische Hydrops der Sehnenscheiden ist zumeist ein tuberkulöser (s. Bd. I, S. 355).

Ganglien der Sehnenscheiden sind keine sehr häufigen Befunde. Aehnlich entstanden und gebaut wie die Ganglien der Gelenkkapsel, doch kleiner als diese, sitzen sie gewöhnlich in der Gegend der Metakarpophalangealgelenke seitlich an der Sehnenscheide der Flexoren und rufen durch Druck auf die Fingernerven heftige Neuralgien hervor, welche nach der Exstirpation der Zyste rasch verschwinden (Witzel).

Uratablagerungen kommen bei Gicht sowohl in den verschiedensten Sehnenscheiden als Schleimbeuteln vor, und zwar in der Regel in der Umgebung der von der Arthritis urica (s. S. 206) befallenen Gelenke.

Als **Hygrome** der Schleimbeutel werden zystische Veränderungen dieser Gebilde bezeichnet, welche durch chronische Entzündungen hervorgerufen werden. Ihre Ursache sind unvollkommen resorbierte Blutergüsse oder fortgesetzte mechanische Reize.

Der Inhalt dieser Zysten ist eine anfangs mehr schleimige, später mehr seröse oder nach zufälligen Kontusionen blutige Flüssigkeit. Die Sackwand ist nicht glatt wie bei akut entstandenen Exsudaten oder Blutergüssen, sondern besitzt abgesehen von starken Verdickungen die mannigfachsten Buchten, Wülste und Balken mit vielfachen warzigen und zottigen Erhebungen (Fig. 36). Manchmal sind die zottigen Wucherungen so stark, daß sie den nur von geringer Flüssigkeit durchspülten Hohlraum vollkommen ausfüllen, während dickere und feinere Balken von der einen Wand zur anderen ziehen. Oft ist die Innenseite auch von alten Blutgerinnseln bedeckt, welche teilweise verkalkt starre Beläge bilden. Außerdem finden sich freie Körper und gelegentlich abgebrochene Messerspitzen oder Kugeln im Inneren, welch letztere dann als Ursache des Hygromes aufzufassen sind.

Fig. 36.

Hygroma bursae olecrani.

Zur Erklärung der Wandveränderungen reicht die Annahme einer chronischen, ähnlich wie im Gelenk zur Wucherung führenden Entzündung nicht aus, obgleich sie sicherlich ebenso wie die Organisation fibrinöser Gerinnsel eine Rolle spielt. Da man bei sehr frischen Hygrombildungen nicht die erwarteten einfachen Zysten, sondern einen mehrkammerigen kavernösen Bau vorfand (Schuchardt), und ferner ein Teil der Wülste und freien Körper sich als in Schrumpfung begriffenes Fettgewebe herausgestellt hat (Graser), so müssen sich noch andere Vorgänge in der Wand und der fettreichen Umgebung des Schleimbeutels abspielen, welche nach Langemak durch die Umwandlung des entzündlich schrumpfenden Fettgewebes zunächst in eine kollagenhaltige Schwiele eingeleitet werden und nach Bildung eines fibrinähnlichen Zwischenzustandes zu dessen Verflüssigung führen. Dadurch kommen in der Wand des Schleimbeutels und seiner Umgebung Degenerationszysten zu stande, welche nach innen durchbrechend den balkigen und buchtigen Bau der Wandung verschulden und so zur Vergrößerung des ganzen Gebildes beitragen. Diese Vorgänge bringen die Hygrombildung in nächste Beziehung zu den ebenfalls durch Verflüssigung des Gewebes hervorgerufenen Ganglien (S. 211).

Entweder bildet sich der nach einem Trauma mit Blut gefüllte Schleimbeutel nicht zurück oder es entsteht allmählich ohne wesentliche Beschwerden eine halbkugelige Anschwellung, deren glatte Oberfläche von normaler oder schwielig verdickter Haut bedeckt ist. Sie kann Hühnerei- oder Apfelgröße erreichen, in seltenen Fällen auch überschreiten. Die anscheinend scharfen Grenzen verlieren sich in der Tiefe, wo der Tumor je nach dem Sitze des betreffenden Schleimbeutels mit der Knochenoberfläche oder mit Sehnen in Verbindung steht. Seine

Fig. 37.

Hygroma bursae olecrani.

Beweglichkeit ist deshalb eine geringe. Fluktuation ist meistens nachzuweisen; ist der Sack nicht prall gefüllt, so lassen sich bei älteren Hygromen Verdickungen und knotige Stellen der Wand hindurchfühlen, welche sogar bei sehr geringen Ergüssen auf Druck das Gefühl des Knirschens bieten.

Tiefliegende große Hygrome stören die Bewegungsfähigkeit des betreffenden Gliedes, während oberflächliche häufig durch äußere Einflüsse zum Aufbruche kommen und eine lästige serös-eitrige Absonderung unterhalten.

Die Erkennung der Hygrome wird durch diese Merkmale des Verlaufes und Befundes und vor allem durch ihren Sitz gesichert.

Dieser letztere entspricht Körperstellen, an welchen entweder regel-

mäßig Schleimbeutel vorkommen oder über beständig gedrückten Knochenvorsprüngen sich zu bilden pflegen. Hygrome der verschiedenen Schleimbeutel an der Vorderseite des Kniegelenkes und der Bursa olecrani zählen zu den häufigsten, da diese Gegenden nicht nur Verletzungen, sondern auch bei bestimmten Berufen (erstere bei Hausmädchen, Scheuerfrauen u. a., letztere bei Bergarbeitern) fortwährenden mechanischen Schädigungen ausgesetzt sind. Es folgen die Erkrankungen der Bursae der Schulter- und der Hüftgelenkgegend sowie der Kniekehle, bei deren Entstehung Zerrungen, Distorsionen, an der Bursa acromialis auch der Druck von Lasten mitspielen. Von den neugebildeten Schleimbeuteln verändern sich die am Außenrande eines Klumpfußes entstehenden wohl zu den größten Hygromen; aus den übrigen entwickeln sich gewöhnlich nur kleinere Gebilde, z. B. an der Innenseite des ersten Metatarsusköpfchens bei Hallux valgus, ferner über schiefgeheilten Knochenbruchstücken.

Fig. 38.

Hygroma bursae praepatellaris.

In der Regel ist nur ein einziger Schleimbeutel, bei gleichen Ursachen auf beiden Seiten des Körpers erkrankt. Mehrfache Hygrome erwecken stets den Verdacht einer infektiösen Herkunft (Gonorrhöe, Tuberkulose, Syphilis). Die tiefliegenden Hygrome in der Kniekehle, an der Hüfte können Geschwülste oder Senkungsabszesse vortäuschen, weshalb hierbei die Probepunktion erforderlich ist.

Für die Behandlung ist der Nachweis von Wandverdickungen entscheidend. Sind sie in jungen Hygromen nicht zu fühlen, so kann durch Entleerung der Flüssigkeit mittels Punktion und nachfolgender Kompression, auch durch Einspritzungen von Jodtinktur oder Karbollösung eine Heilung erzielt werden. Schleimbeutelhygrome mit stark veränderten Wandungen trotzen jeder Behandlung, weshalb die vollkommene Ausschälung das einzige Mittel bildet. Sie ist auch vorzunehmen, wenn in der Wand der Hygrome durch äußere Schädlichkeiten Fisteln entstanden sind.

Literatur.

Graser, Ueber die sogenannte Bursitis proliferans. Zentralbl. f. Chir. 1902, S. 46. — Heinecke, Die Anatomie und Pathologie der Schleimbeutel und Sehnenscheiden. Erlangen 1868. — Langemak, Die Entstehung der Hygrome. Arch. f. klin. Chir. Bd. 70, 1903. — Schuchardt, Ueber die Entstehung der subkutanen Hygrome. Chir. Kongr.-Verhandl. 1890, II, S. 1. — Witzel, Ganglien an der Greifseite der Hand als Ursache von Neuralgien. Zentralbl. f. Chir. 1888, S. 137.

Kapitel 4.

Erkrankungen der Blut- und Lymphgefäße.

a) Arteriosklerose, Atherosklerose.

Die Arteriosklerose (chronisch deformierende Endarteriitis, Atherom der Arterien, Atherosklerose nach Marchand) kann die Ursache mancher chirurgisch wichtigen Veränderungen werden.

Der ganze chronisch verlaufende Prozeß, welcher an größeren Abschnitten oder im Gesamtgebiete des Arteriensystemes spielt und meist in älteren (um 40), seltener in jugendlichen Jahren beginnt, ist im wesentlichen degenerativer Natur (Marchand). Fettige Entartung und Wucherung der Intima gehen Hand in Hand und führen zu atheromatösen, mit Detritus gefüllten Herden und Geschwüren und zur fibrösen Verhärtung (Sklerose) und Verkalkung. Die fleckweise auftretende, zu kleinen harten plattenförmigen Verdickungen oder nach fettigem Zerfalle zu atheromatösen Geschwüren führende Form (Arteriosclerosis circumscripta s. nodosa) verbindet sich häufig mit der diffusen Intimawucherung (Arteriosclerosis diffusa), welche an den kleinsten Arterien leicht zur Obliteration führt (Endarteriitis obliterans). In späteren Stadien ist auch die Media durch fibröse Umwandlung und durch Kalkeinlagerung beteiligt, und zwar, oft mit Knochenbildung verbunden, besonders an den unteren Extremitäten. Die zellige Infiltration und Verdickung der Adventitia erreicht niemals die Stärke der syphilitischen Wucherung (s. Bd. I, S. 375).

Die befallenen Arterien sind hart, rauh, leicht geschlängelt, durch die Haut zu fühlen, zeigen auf dem Durchschnitte stark verengte Lumina, sind wegen ihrer Härte

Fig. 39.



Arteriosklerose im Röntgenbilde. 55jähr. Mann mit Nekrose des Nagelgliedes am Zeigefinger.

und Brüchigkeit schwer zu unterbinden und erscheinen frei präpariert als gelblichweiße, unregelmäßige, höckerige Stränge, im Röntgenbilde bei genügender Kalkablagerung als perlschnurartige schwache Schatten (Fig. 39).

Ueber die Entstehung der Arteriosklerose ist man verschiedener Ansicht. Es können ihr Ernährungsstörungen der Intima infolge von Schädigungen der Media und der elastischen Wandelemente (Marchand), primäre Entzündungen der Gefäßwand (Köster) oder eine Schwächung der Media mit kompensatorischer Intimawucherung (Thoma) zu Grunde liegen.

Als Hauptursache gilt die funktionelle Ueberanstrengung der Arterien, wie sie durch vermehrte Füllung und durch wechselnde oder

dauernde Drucksteigerung statthat (Marchand). Dazu kommen allgemeine und örtliche Schädlichkeiten wie: Erkrankungen des zentralen und peripheren Nervensystemes (Tabes, Syringomyelie, Neuritis), Giftwirkungen (Alkohol, Tabak, Sekale, Blei, Quecksilber, Phosphor), Infektionskrankheiten aller Art, von chronischen besonders Syphilis und Lepra, Diathesen (Gicht, Diabetes), starke körperliche Anstrengungen (mit akuter Dilatation des Gefäßsystemes), thermische Einflüsse (leichte Kältewirkungen) (Zoege v. Manteuffel).

Die Folgen der Arteriosklerose sind: 1. Störungen des allgemeinen Kreislaufes und der Funktion der einzelnen Organe infolge verminderter Dehnbarkeit und Verengerung der Gefäße, am stärksten bei gleichzeitiger sklerotischer Erkrankung des Venensystems; 2. Gefäßverschluß durch Obliteration und Thrombose oder durch Emboli, welche einer zentralwärts gelegenen atheromatösen Geschwürstelle entstammen. Bei schlechter Herzarbeit und erkrankten Kollateralen wird dadurch häufig die Nekrose der abhängigen Gebiete hervorgerufen (Altersbrand an Zehen und Fingern, embolische Nekrose größerer Gliedabschnitte); 3. Gefäßruptur, welche meist an Gehirnarterien auftretend zur Apoplexie führt; 4. Aneurysmen; 5. Thrombose.

Literatur.

Fr. Fischer, Die Erkrankungen der Lymphgefässe, Lymphdrüsen und Blutgefässe. Deutsche Chir. 1901. — Jores, Wesen und Entwicklung der Arteriosklerose. Wiesbaden 1903. — Marchand, Arterien. Eulenburgs Realenzyklopädie 1894. — Ders., Die Arteriosklerose (Atherosklerose). 21. Kongress f. innere Medizin. Leipzig 1904. Verhandl. S. 23, mit Lit. — Romberg, Ueber Arteriosklerose. Ebenda S. 60. — v. Schrötter, Erkrankungen der Gefässe. Nothnagels spez. Path. u. Ther. Bd. 15, 3. Teil. — Thoma, Die diffuse Arteriosklerose. Virchows Arch. Bd. 104. — Zoege v. Manteuffel, Arteriosklerose. Kochers Enzyklopädie 1901.

b) Aneurysma.

Aneurysmen sind Erweiterungen des Arterienrohres (ἀνευρύνειν erweitern). Sie treten in zwei Hauptformen als einfache oder arterielle und als arterio-venöse auf. Bei der ersteren handelt es sich um die Erweiterung der Arterienwand, bei der letzteren um eine offene Verbindung zwischen Arterie und Vene, wobei auch eine Ausbuchtung der Vene (Varix) vorkommt. Wegen der Aehnlichkeit klinischer Erscheinungen muß das pulsierende oder arterielle Hämatom zu den Aneurysmen gezählt werden, obgleich die Sackwand nicht von der Arterie, sondern von den ins Gewebe ergossenen und thrombosierten Blutmassen gebildet wird. Man stellt es als falsches Aneurysma (A. spurium) dem wahren Aneurysma (A. verum) gegenüber.

Der Gestalt nach unterscheidet man im allgemeinen das diffuse und das zirkumskripte, im besonderen bei Erweiterung einer Wandstelle das sackförmige (sacciforme) und bei Ausweitung des ganzen Umfanges das zylindrische (cylindricum), spindelförmige (fusiforme), rankenförmige (cirsoideum oder besser Angioma racemosum).

Das **Aneurysma arteriale** (verum) hat nach seiner Entstehungsart verschiedene Unterabteilungen:

A. congenitale. Es ist in seltenen Fällen an der Bauchaorta (Phaenomenow), am Ductus Botalli (Thoma) und multipel infolge kongenitaler Defekte der elastischen Elemente (Eppinger) an kleineren Arterien beobachtet worden.

A. spontaneum. Es entsteht als Dehnungsaneurysma (Thoma), wenn die krankhaft veränderte Arterienwand (bei Arteriosklerose, entzündlichen Vorgängen, Narbenbildungen nach Gewalteinwirkung) an der nachgiebigsten Stelle gedehnt und ausgebuchtet wird, und als Rupturaneurysma (Eppinger), wenn die elastischen Elemente der Media und mit ihnen einzelne Häute der gesunden oder erkrankten Arterienwand durch Zerrung oder unter dem Einflusse plötzlich erhöhten Blutdruckes bei körperlichen Anstrengungen oder bei psychischer Alteration eingerissen sind. Das erstere erscheint als diffuse Erweiterung mit vielfachen Ausbuchtungen (A. diffusum oder Arteriektasie) und als spindelförmige oder zylindrische Form (s. Fig. 40), das letztere in der Regel als sackartiges. Bevorzugt sind Stellen, an welchen die lockere Umgebung der Arterie einen genügenden Gegendruck zu leisten nicht im stande ist.

A. per arrosionem. Ist die Arterienwand innerhalb von tuberkulösen oder akuten Abszessen entzündlich infiltriert und teilweise nekrotisch geworden (s. Arteriitis purulenta), so kann sie an der angenagten Stelle erweitert werden, falls es nicht sofort zur Ruptur kommt. Wölbt sich dabei die Intima wie eine kleine Hernie durch das Loch der Außenhäute, so spricht man vom herniösen Aneurysma.

A. embolicum Es entsteht entweder nach der Verletzung der Intima durch harte scharfe Emboli, welche von arteriosklerotischen Kalkplatten abgebröckelt sind, namentlich an den Hirnarterien (Ponfick), oder nach Infektion der Intima infolge von Bakterien enthaltenden Embolis (mykotisches A.).

A. traumaticum verum. Die Ausbuchtung findet an derjenigen Stelle statt, an welcher die Arterienwand infolge von Gewalteinwirkung gequetscht oder teilweise zerrissen war.

A. dissecans. Seine Ursache ist das Einreißen der krankhaft veränderten Intima oder mit ihr der Media namentlich bei atheromatösen Geschwüren, am häufigsten an der Aorta ascendens und an den Gehirnarterien. Ergießt sich das Blut ringsherum auf weite Strecken zwischen die Häute (meist zwischen Media und Intima), so bildet sich ein diffuses, zylindrisches Aneurysma; geschieht dies an einer Stelle allein, so entsteht die Sackform. Das Blut gerinnt in der Wand oder durchbricht noch die Adventitia.

Das **Aneurysma arteriale traumaticum spurium** entsteht als sackförmiges aus dem pulsierenden oder arteriellen Hämatome, welches der Verletzung der Arterienwand (durch Stich, Hieb, Schuß, Quetschung oder Zerreißung) folgt. Während sich das durchsetzte Bindegewebe zur Sackwand verdichtet, wühlt sich der austretende Blutstrom in den entstandenen Gerinnseln eine Höhle. Die Arterienwand selbst ist dabei also nicht erweitert. Am Amputationsstumpfe kann ein derartiges Aneurysma endständig sein.

Die kleinen Geschosse der modernen Militärgewehre rufen häufiger als die früheren solche Aneurysmen hervor (s. Schußverletzungen).

Das einfache arterielle Aneurysma bevorzugt das männliche Geschlecht ums Doppelte und befällt es im besten Lebensalter (30—50).

Fig. 40.

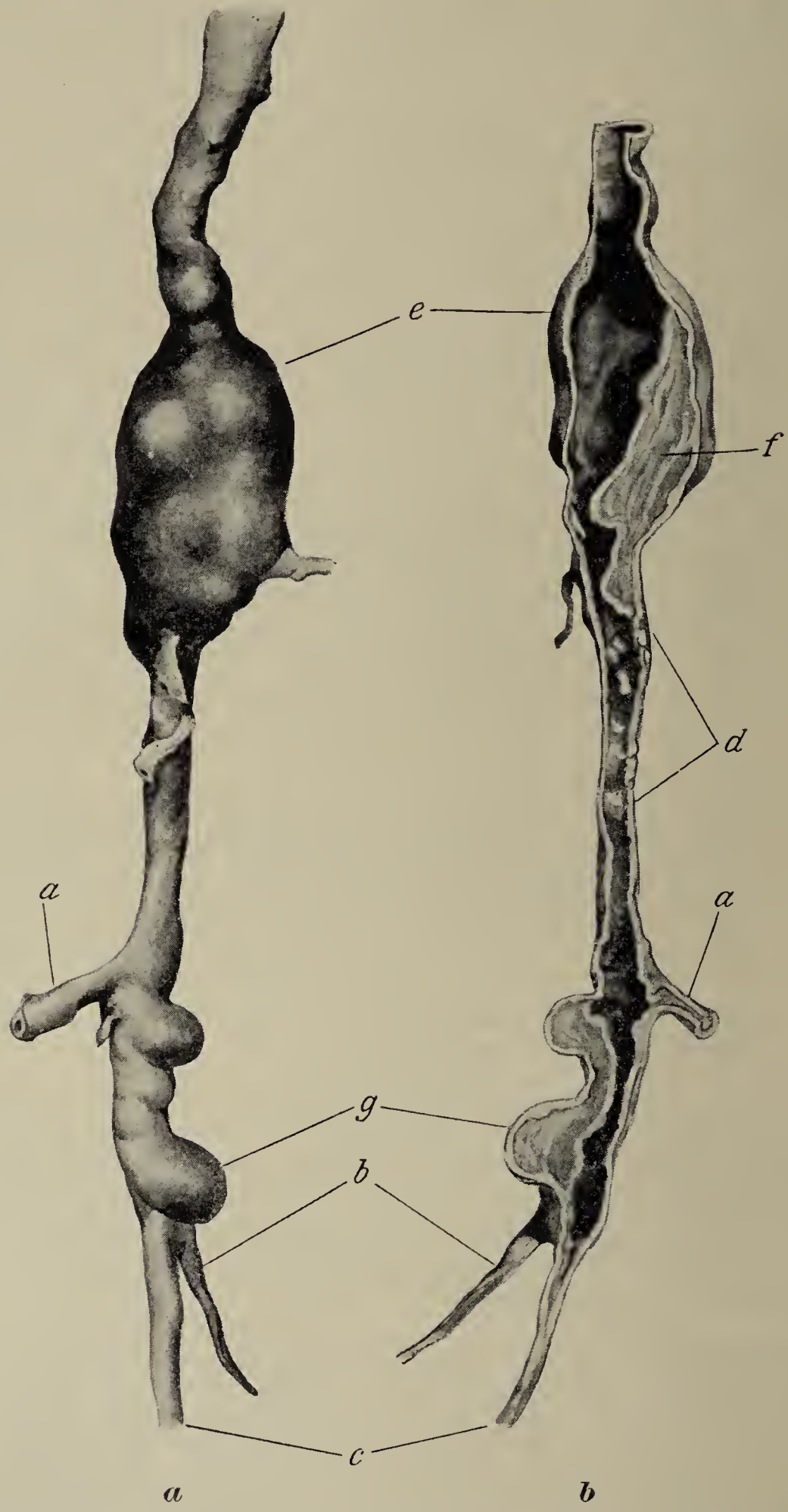

a) Aneurysma arteriale verum spontaneum fusiforme arteriae popliteae (*e*) bei ausgeprägter Arteriosklerose von einem 59jähr. Manne, der wegen Nekrose des Fußes oberhalb des Kniees amputiert worden ist. Die Arteria tib. postica zeigt kleine sackartige Ausbuchtungen (*g*).

b) Durchschnitt desselben Präparates. Dicke schalige Thromben (*f*) lagern im Popliteа-Aneurysma, setzen sich von hier in die Tibialis postica (*c*) bis zum Abgange der Art. peronea (*b*) fort, das Lumen stark verengernd. Von dort an ist die Tib. postica (*c*) ebenso wie die Tib. antica (*a*) durch Thromben verschlossen, während die Peronea (*b*) durch Endarteriitis obliteriert ist. *d* Kalkplatten.

Am häufigsten erkranken die Aorta thoracica, dann die Art. poplitea und femoralis, ihnen folgen in abnehmender Reihe die Aorta abdominalis, carotis, subclavia, anonyma, axillaris, iliaca, Organ- und Gehirnarterien, Art. pulmonalis (Crisp). Berücksichtigt man auch die kleinen Aneurysmen, so stehen die Lungen- und Hirnarterien obenan (Orth).

Die Aneurysmasäcke haben beim wahren Aneurysma eine stark verdünnte Wand, deren einzelne Häute durch die ursprüngliche Erkrankung oder Narbe verändert und beim Aneurysma dissecans durch die Blutmassen weit auseinandergedrängt sind, während der kleine Sack des A. herniosum nur aus Intima besteht. Durch entzündliche Wucherungen kann die Sackwand verdickt und etwas mit der Umgebung verwachsen sein.

Der Sackwand des falschen Aneurysma fehlt die Endothelauskleidung, sie besteht aus derbem Bindegewebe und ist fest mit der Umgebung verbunden. Große Aneurysmen enthalten zwiebelartig geschichtete, wandständige Thromben; sie verstärken und schützen die Wand eine Zeitlang vor dem Durchbruche, können aber auch die Aeste verengern und verschließen oder in ihnen Embolien veranlassen (s. Fig. 40).

Die Größe der Aneurysmen schwankt nach dem Kaliber der befallenen Arterie. Aortensäcke können Faustgröße erreichen.

Die Anfänge der Aneurysmenbildung sind stets unmerklich, auch bei der falschen Form sind sie lange Zeit unter den ins Gewebe ergossenen Blutmassen verdeckt; denn mit Ausnahme des mykotisch embolischen Aneurysma geschieht das Wachstum langsam und ist oft durch günstige Thrombenbildung und entzündliche Wandverdickungen aufgehalten und unterbrochen.

Deutliche Erscheinungen treten erst auf, wenn ein Tumor sichtbar und fühlbar wird und durch seinen Druck in die Umgebung Beschwerden auslöst. Die rundliche oder ovale, bei oberflächlicher Lage gut abzutastende, aber selten abzugrenzende Geschwulst läßt Pulsationen sehen und fühlen; denn der Pulsstoß hebt die bedeckende Haut und dringt gegen alle Seiten der Sackwand gleichmäßig an, was zur Unterscheidung von Tumoren, welche großen Arterien aufliegen, wichtig ist. Die aufgelegte Hand fühlt ein zartes, stoßweises Schwirren und Reiben; ihm entsprechen mit dem Stethoskop über dem Tumor zu hörende blasende, sausende Geräusche, welche mit dem Pulse zusammenfallend meist nur systolisch oder auch diastolisch sind und durch die Wirbel erzeugt werden, die das in den Sack ein- und ausströmende Blut hervorruft. Wie bei allen Blutgefäßgeschwülsten schwindet der Tumor ganz oder teilweise auf Kompression und füllt sich wieder mit ihrem Nachlassen. Die pulsatorischen Erscheinungen werden durch den Druck auf die zuführende Arterie sofort aufgehoben; der Druck auf die abführende macht den Tumor gespannter.

Alle diese Erscheinungen können undeutlich sein oder fehlen, wenn große schalige Gerinnsel der Sackwand anliegen.

An der kranken Seite ist der Puls schwächer und gegen den der gesunden leicht verspätet; in der sphygmographischen Kurve sind die Gipfel niedriger und gerundet.

Die Druckerscheinungen des Aneurysma gehen besonders

von den benachbarten Nerven aus. Unangenehme Empfindungen und Schmerzen steigern sich zu heftigen Neuralgien; dazu kommen Sensibilitätsstörungen und Lähmungen, welche natürlich auch durch gleichzeitige Verletzung der Nerven bedingt sein können. Der Druck auf die anliegende Vene äußert sich durch Stauung und zwar besonders durch starkes Hervortreten der subkutanen Venen und durch Oedeme. Die komprimierte Vene kann thrombosieren.

Mit dem Wachstume der Geschwulst nehmen diese Erscheinungen zu. Bei traumatischen Aneurysmen waren häufig ganz ähnliche Symptome (besonders Störungen der Sensibilität, Taubsein, Ameisenkriechen, Schmerzen) schon im unmittelbaren Anschlusse an die Arterienverletzung durch den Druck des Hämatomes vorhanden, vergingen jedoch mit der Heilung der Wunde und kehrten erst nach mehreren Wochen mit der Ausbildung und Zunahme des Aneurysmasackes wieder.

Der Ausgang des Aneurysma ist selten der in Heilung, welche durch Verlegung des ganzen Sackes bis auf die Lichtweite der Arterie oder auch der zu- und abführenden Arterien mit Hilfe von Thromben eintreten kann. In der Regel ist dem Aneurysma ein ständiges und, abgesehen von der mykotischen Form, ein langsames Wachsen eigen, bis es schließlich zur Ruptur kommt. Der stetig mit der Sackwand gegen den Knochen schlagende Pulsstoß höhlt ihn wie der Wassertropfen den Stein; er atrophiert und schwindet, so daß das Aneurysma durch Sternum und Rippen hindurch die Haut erreicht oder Wirbelkörper zernagt. Ebenso schwindet schließlich die bedeckende Haut, da sie immer mehr gewölbt und gespannt und daher nekrotisch wird, so daß der tödliche Durchbruch nach außen erfolgt. Treten vorher in der schlecht genährten Haut noch Entzündungen auf, so kann es zu subkutanen Phlegmonen kommen.

Die Ruptur der Sackwand erfolgt an Stellen, wo der Blutstrom stets am kräftigsten andrängte und so die Anlagerung von Thrombenschichten verhindern mußte. Blutungen ins Perikard, in die Brust- und Bauchhöhle sind ebenso wie die nach außen tödlich und verlaufen schnell unter dem Bilde der inneren Verblutung. Gehirnblutungen führen zu schweren Störungen oder zum Tode. Die Ruptur von tiefliegenden Aneurysmen an den Extremitäten äußert sich durch riesige Schwellungen, denen infolge des starken Gewebsdruckes schnell die Nekrose und bald der Durchbruch durch die Haut nachfolgt. Hämatome am Halse werden rasch durch Erstickung gefährlich. Der seltene Durchbruch eines Aneurysma in eine Vene erzeugt die sekundäre Form des arterio-venösen Aneurysma.

Komplikationen treten durch das Lösen von Thrombenbröckeln und durch embolischen Verschluß der peripheren Gefäße mit nachfolgender Nekrose auf (embolischer Brand). Sie folgt umso schneller, je mehr Kollateraläste durch Thromben verschlossen oder durch Arteriosklerose obliteriert sind (s. Fig. 40).

Das **arterio-venöse Aneurysma** (Hunters Aneurysma per anastomosin, 1784) hat drei Untergruppen (Fig. 41):

Das arterio-venöse A. mit venösem Sack, der sogenannte **Varix aneurysmaticus** (Scarpa) entsteht meistens durch gleichzeitige

Verletzung der Arterien- und der Venenwand an gegenüberliegenden Stellen. Nach Verklebung gegen die Umgebung tritt der arterielle Strom durch die entstandene Oeffnung in die Vene (art.-ven. Fistel) und verursacht durch Erweiterung ihrer gegenüberliegenden Wand die Bildung des Varix. Bei dem seltenen, spontan entstandenen Varix aneurysmaticus war die Perforation der Arterie in die Vene durch den Druck der verkalkten Arterienwand vorbereitet worden oder geschah durch Uebergreifen eines atheromatösen Geschwüres.

Der Varix ist sehr dünnwandig und meistens leicht aus der Umgebung herauszuschälen.

Das arterio-venöse A. mit falschem Sack, das sogenannte **Aneurysma varicosum** (Scarpa) folgt ebenfalls Verletzungen, welche die Arterie und Vene gleichzeitig an entsprechenden Stellen betreffen. Doch kommt es hier nicht zur unmittelbaren Kommunikation, da ein starkes Hämatom die Gefäße auseinanderdrängt. Mit dem falschen oder (nach seiner Lage) intermediären Sack, welcher sich aus ihm entwickelt, stehen beide in Verbindung. Da die Sackwand aus Resten des Blutergusses und aus verdicktem Bindegewebe besteht, so ist sie mit der Umgebung innig verwachsen und schwer von Nerven, Muskeln u. a. zu lösen. Als endständiges kann dieses Aneurysma am Amputationsstumpfe auftreten.

Das arterio-venöse A. mit arteriellem Sack wird vielfach zu dem Aneurysma varicosum gerechnet. Es ist selten und dadurch entstanden, daß ein wahres arterielles Aneurysma die Vene usuriert und in sie durchbricht (sekundäres art.-ven. A.).

Verschiedene Spielarten entwickeln sich noch dadurch, daß neben den sich entsprechenden Verletzungen der Vene und der Arterie das eine von beiden Gefäßen oder beide noch eine zweite Perforation tragen. Außer der unmittelbaren oder durch einen falschen Sack vermittelten Kommunikation kann dann die Vene an der gegenüberliegenden Stelle durch Dehnung ihrer Narbe oder Aushöhlung eines Hämatoms noch einen Varix, die Arterie ein falsches Aneurysma besitzen.

Die Hauptursache des arterio-venösen Aneurysma sind Stichverletzungen mit spitzen Instrumenten (Punktionsnadel), Waffen oder Gegenständen (z. B. Glassplittern); sie sind in v. Bramanns Zusammenstellung von 159 Fällen einschließlich der seltenen Schnitt- und Hiebverletzungen mit 108, die Schußverletzungen mit 29 Fällen vertreten.

Wesentliche Vorbedingungen sind kleine, sich gegenüberliegende Wunden der Gefäßwände, lange und enge Stich- oder Schußkanäle mit kleinen Ein- und Ausgangsöffnungen und reaktionsloser Heilung (v. Bergmann). In Schnitt- und Hiebwunden ist eine rasche Verklebung der Wundflächen erforderlich. Eine unvollkommene Durchtrennung der Gefäßwände führt erst nach Nekrose der betroffenen Stellen zur offenen Verbindung, ebenso wie sich das Aneurysma nach Kontusionen ohne Wunden (bei v. Bramann in 5 Fällen) entwickeln kann, wenn die gequetschten Stellen miteinander verkleben und durch Nekrose zur arterio-venösen Fistel führen.

Bezüglich der Häufigkeit der befallenen Arterien ergeben die Berichte von v. Bramann und von Delbet in absteigender Reihe: A. brachialis, femoralis, poplitea, carotis, die Kopfarterien (besonders A. temporalis), subclavia, axillaris. Außerdem kann die Brust-

Fig. 41.

Die 3 Hauptformen des arterio-venösen Aneurysma:

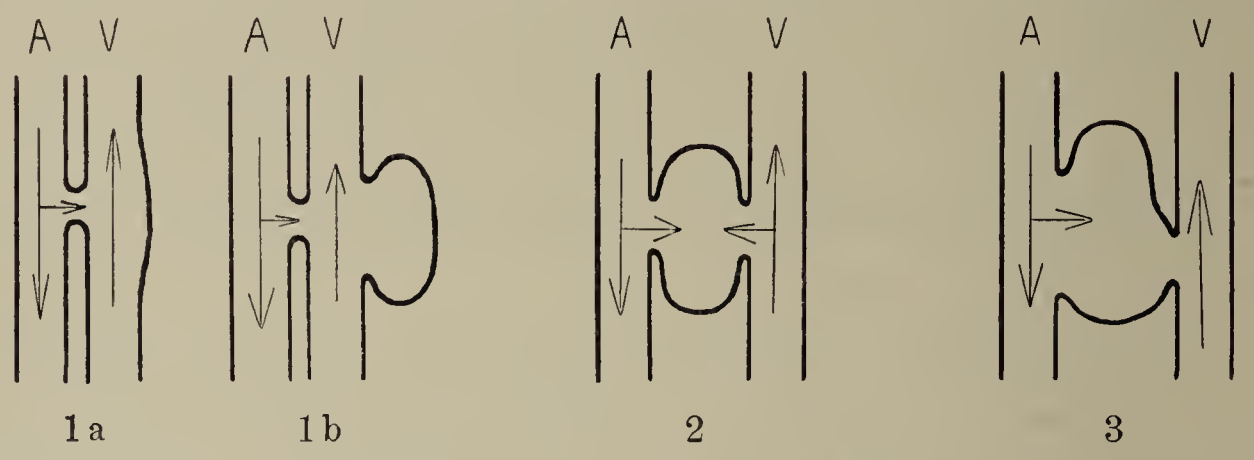

1. Arterio-venöse Fistel (a). Art. ven. An. mit venösem Sack, Varix aneurysmaticus (b).
2. Art. ven. An. mit falschem, intermediärem Sack, Aneurysma varicosum.
3. Art. ven. An. mit arteriellem Sack, sekundäres art. ven. An.

Spielarten.

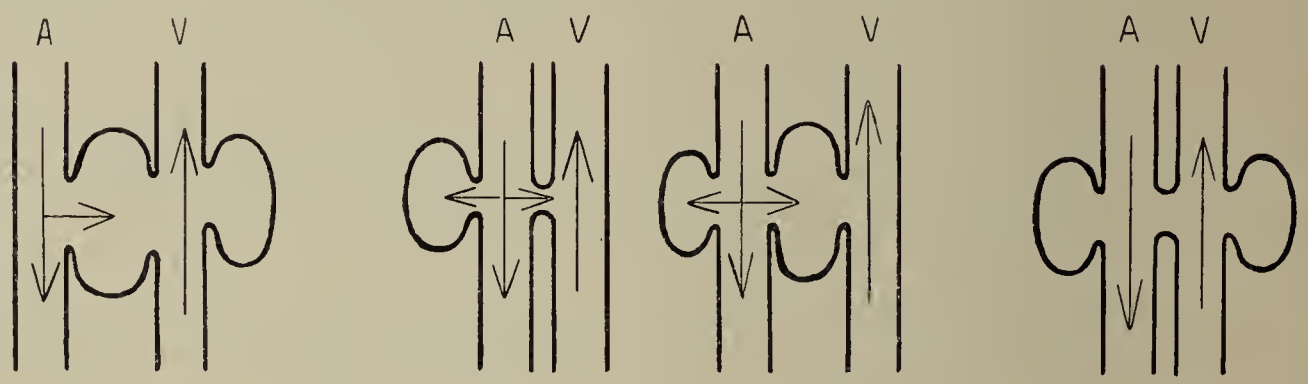

1. Art. ven. A. mit falschem Sack und Varix an der Außenseite der Vene. (Die Art. war einfach, die Vene doppelt verletzt worden.)
2. Art. ven. A. mit unmittelbarer Kommunikation (bei a) oder mit einem falschen intermediären Sack (bei b) und mit einem falschen arteriellen A. (Die Vene war einfach, die Art. doppelt verletzt worden.)
3. Art. ven. Fistel mit gegenüberliegenden Säcken (nach doppelter Verletzung beider Gefäße).

und Bauchaorta Sitz eines spontan entstandencn, die Carotis interna am Sinus cavernosus Sitz eines durch Verletzung veranlaßten arterio-venösen Aneurysma sein.

Die Größe der Säcke ist sehr verschieden und hängt mit der Schnelligkeit ihres Wachstumes wesentlich von der Weite der Verbindung ab. Es kommen erbsen- bis hühnereigroße Aneurysmen vor, welche sich in wenigen Tagen, aber auch in vielen Wochen und Monaten entwickeln. Der venöse Sack oder Varix gibt sich durch seine dünne und wenig verwachsene Wandung, außerdem durch starke Venenerweiterung zu erkennen, der falsche Sack durch feste Verbindung mit der Umgebung.

Die Erscheinungen des arterio-venösen Aneurysma weichen von denen des einfachen ab, da sich ja das arterielle Blut zum Teil in die Vene ergießt. Dadurch kommt es in dieser zu Wirbelbewegungen, zur Pulsation und zur Stauung mit Venenerweiterung. Nur die Erscheinungen des Tumors (Komprimierbarkeit, Pulsation) sind die gleichen wie beim arteriellen Aneurysma.

Die Wirbelbewegungen verraten an dem fühlbaren, pulsierenden Aneurysmatumor, oft auch schon unmittelbar nach der Ver-

letzung, die Verbindung zwischen Arterie und Vene; denn sie rufen ein lautes sausendes Geräusch hervor, das man über der Kommunikation am deutlichsten hört und nach der Peripherie und dem Zentrum eine Strecke weit verfolgen kann. Es unterscheidet sich von dem mit der Pulswelle unterbrochenen Geräusche des arteriellen Aneurysma dadurch, daß es beständig und nur in der Systole verschärft ist, da das arterielle Blut wegen seines Ueberdruckes fortwährend und in der Systole verstärkt in die Vene eintritt, weiterhin dadurch, daß es sich zentripetal fortleitet, während seine zentrifugale Fortsetzung weniger wichtig ist, da sie gelegentlich auch beim einfachen Aneurysma vorkommt. Neben dem Geräusche erzeugen die Wirbelbewegungen noch Erschütterungen der Gefäßwand und ihrer Umgebung, welche man mit der aufgelegten Hand am deutlichsten über der Verbindungsstelle bezw. dem Aneurysma, schwächer nach beiden Seiten hin, als zitternde Bewegungen oder als Schwirren fühlen kann (v. Bramann, Franz).

Die Pulsation erstreckt sich nicht nur auf den Sack, sondern pflanzt sich peripher- und zentralwärts in die Vene fort, die sich gleichzeitig erweitert, und ist wegen der unmittelbaren Verbindung zwischen den beiden Gefäßen beim Varix aneurysmaticus bedeutender als bei der durch einen intermediären Sack vermittelten Kommunikation des Aneurysma varicosum. Die subkutanen Venen zeigen nur da, wo sie breite Verbindungen mit den tiefen haben, wie am Arme, Pulsation. Eine Unterbrechung erfährt das Pulsieren, Rauschen und Schwirren durch den Druck auf die zuführende Arterie. Gelingt es, die Sackwand so gegen den Knochen zu pressen, daß nur die Verbindungsstelle komprimiert wird, so wird durch die stärkere Füllung des Arteriensystemes der vorher verkleinerte und verspätete Puls der kranken Seite wieder kräftiger (v. Bramann).

Stauung zeigt sich in dem abhängigen Venensysteme, da der venöse Rückfluß gestört ist; es kommt anfangs nur zur ödematösen Schwellung und zu starker Füllung der subkutanen Venen, später zu blauroter Hautfarbe, fester Infiltration und elephantiastischer Wucherung des subkutanen Gewebes. Die Folgen sind Ernährungsstörungen, welche sich durch Taubsein, Kribbeln, Neigung zu ausgedehntem Ekzem und Geschwürsbildung, Atrophie der Muskeln, vollkommene Aufhebung der Funktion kenntlich machen, jedoch sehr selten bis zur Nekrose steigern. Schwerere Erscheinungen von seiten der Nerven können ebenso wie beim Aneurysma arteriale durch den Druck des Sackes oder durch gleichzeitige Nervenverletzungen bedingt sein. Alle diese Symptome sind nach ihrem Sitze verschieden, am Halse und an den Beinen am stärksten, an den Armen und am Kopfe am wenigsten ausgesprochen.

Die Folgen des arterio-venösen Aneurysma sind stets ernst zu beurteilen (v. Bramann); denn eine Aussicht auf Heilung besteht nicht, trotzdem viele Säcke jahrelang unverändert bleiben können. Außer den immer mehr hervortretenden Störungen der Funktion und der Ernährung, welch letztere auch die Gefahren der fortschreitenden eitrigen Entzündungen mit sich bringen, droht stets das plötzliche Wachstum, von selbst oder nach unbedeutenden äußeren Anlässen, und die Ruptur der Sackwand mit denselben Erscheinungen wie beim arteriellen Aneurysma.

Die Erkennung der arteriellen und arterio-venösen Aneurysmen, welche voneinander durch Beachtung ihrer Erscheinungen zu trennen sind, ist bei ausgesprochenen Symptomen nicht schwer, namentlich wenn sie im Gefolge und an der Stelle von Verletzungen auftreten. Zum Auseinanderhalten des Varix aneurysmaticus und des Aneurysma varicosum dient als Anhaltspunkt, daß bei dem ersteren wegen der unmittelbaren Kommunikation die Störungen im Venensysteme beträchtlicher sind als beim varikösen Aneurysma. Der fühlbare Varix ist außerdem weicher und leichter zu komprimieren als der falsche Sack des letzteren. Solange das Aneurysma der Brustaorta die Thoraxwand nicht durchbrochen hat, ist man wesentlich auf das Ergebnis der Auskultation und Perkussion angewiesen, später, wenn sich die Haut über dem andrängenden Sacke entzündet, sind Verwechslungen mit akuten und chronischen Abszessen möglich, ebenso wie bei Aneurysmen an anderen Orten, an denen eine akute Entzündung sich eingestellt hat.

Am leichtesten kann ein spontan entstandenes arterielles Aneurysma verborgen bleiben; denn die Druckerscheinungen können bei kleinen, die pulsatorischen Symptome bei den mit Thromben gefüllten Säcken fehlen.

Tumoren, Gewebsinfiltrate und Abszesse, welche über großen Arterien liegen (z. B. Magenkarzinom, Hufeisenniere, entzündliche Infiltrate, tuberkulöse Abszesse, Drüsen), sind bei aufmerksamer Palpation vom Aneurysma zu unterscheiden, da sie vom Pulsstoße nur gehoben oder verschoben werden und keine Geräusche bieten.

Unter den pulsierenden Tumoren lassen sich das Angioma cavernosum durch seine schlaffe Füllung und bläuliche Verfärbung der Haut, das Angioma racemosum durch seine weithin geschlängelten und erweiterten Arterien und seine nicht selten von der Peripherie her pulsierenden Venen unterscheiden. Weniger leicht gelingt dies manchmal bei pulsierenden Sarkomen.

Für die Behandlung der einfachen und der arterio-venösen Aneurysmen gilt heute der Grundsatz, wo es möglich ist, die vollkommene oder teilweise Entfernung des Sackes mit doppelter Ligatur der Arterie bezw. auch der Vene oberhalb und unterhalb des Aneurysma und Unterbindung seiner sämtlichen Seitenäste oder mit Wiederherstellung der normalen Gefäßverbindungen durch Gefäßnaht vorzunehmen.

Die vollständige Exstirpation des Aneurysma, ein Verfahren, das bei der arteriellen Form schon von Philagrius geübt worden ist, gelingt am leichtesten bei dieser, nachdem unter v. Esmarchscher Blutleere die Arterie oberhalb und unterhalb des Sackes aufgesucht, doppelt unterbunden und durchtrennt worden ist. Bei großen falschen Säcken muß man häufig wegen ihrer festen Verwachsung mit der Umgebung Teile der Sackwand an der Vene und an den Nerven zurücklassen, um sie nicht zu verletzen; man nimmt in solchen Fällen, sobald die Ausschälung des Aneurysma nicht gelingt, seine Spaltung vor und exstirpiert von ihm so viel, als die Verwachsungen erlauben. Auch beim arterio-venösen Aneurysma ist dieses Verfahren von dem besten Erfolge

begleitet gewesen (v. Bramann, v. Bergmann). Die Gefahr der Nekrose durch Zirkulationsstörung (nach Delbet in 5,66 %) wird durch locker angelegte Schienenverbände, lockere Tamponade, wo sie überhaupt nötig erscheint, und etwas erhöhte Lage der Extremität vermieden. Die vor der Operation angewandte Digitalkompression (s. unten) erleichtert die Ausbildung des Kollateralkreislaufes. Trotzdem erscheint es zweckmäßig, die Lumina der Gefäße durch Gefäßnaht (s. S. 63) wieder zu vereinigen, wenn sie nach Exstirpation kleiner Säcke nicht zu weit auseinander liegen. Bei kleinen sackförmigen Aneurysmen, beim Varix aneurysmaticus und bei der arterio-venösen Fistel ist es sogar möglich, das Gefäßrohr zu erhalten und nach Durchtrennung der Verbindungsstelle bezw. Abtragung der Säcke die seitlich liegenden Gefäßwunden durch seitliche Gefäßnaht unter Verwendung von Sackresten (Matas) zu verschließen.

Die Spaltung und Ausräumung des Sackes nach Unterbindung der Arterie bezw. Vene oberhalb und unterhalb, ein auf Antyllus zurückzuführendes Verfahren, tritt an Stelle der Exstirpation, wo diese bei großen Aneurysmen unmöglich erscheint. Nachdem vom Inneren des Sackes die Seitenäste aufgesucht und umstochen sind, wird die Höhle tamponiert.

Die zentrale Arterienunterbindung (dicht am Aneurysma nach Anel, in einiger Entfernung von ihm nach Hunter) kann beim arteriellen Aneurysma Schrumpfung des Sackes herbeiführen; aber die Kollateralen können nach ihrer Ausbildung den Sack von neuem füllen und, abgesehen von dem Herbeiführen eines Rezidives, die frischen Gerinnsel lösen und embolischen Brand erzeugen. Beim arterio-venösen Aneurysma ist das Verfahren zu verwerfen; denn es folgt ziemlich häufig Nekrose des Gliedes (in 31 Fällen 6mal nach v. Bramann) und zwar deshalb, weil nach Entwicklung der Kollateralen das arterielle Blut unterhalb der Ligatur der Arterie in die Vene übergeht und so der Peripherie nicht zu gute kommt.

Die zentrale und periphere Arterienunterbindung beim arteriellen Aneurysma (Vigier) und die entsprechende Ligatur und 4fache Durchschneidung der Arterie und Vene beim arterio-venösen Aneurysma hat bessere Erfolge, doch besteht die Möglichkeit des Rezidives, da die Seitenäste nicht unterbunden werden.

Die periphere Arterienligatur haben Brasdor und Wardrop bei Aneurysmen empfohlen, bei welchen wegen ihres Sitzes an der Aorta ascendens oder deren Aesten eine zentrale Unterbindung unmöglich ist. Durch Rückstauung des Blutes in dem Sacke kommt es zur Anlagerung von Thromben und durch deren Organisation zur Schrumpfung. Bei dem Aneurysma der Aorta ascendens und der A. anonyma hat man die rechte Subklavia und Carotis communis zu unterbinden. Nach H. Jacobs Zusammenstellung sind unter 69 Fällen 36 geheilt.

Um die Bildung eines traumatischen Aneurysma zu verhüten, ist die verletzte Stelle der Gefäße, sobald nach einer Verletzung die Erscheinungen des pulsierenden Hämatomes oder der arteriovenösen Fistel (besonders Geräusche) auftreten, freizulegen, worauf je nach den Verhältnissen die seitliche Arterien- und Venennaht oder -unterbindung folgt (s. S. 63).

Die Amputation kommt allemal in Frage, wenn große Aneurysmen an den Extremitäten mit schweren Ernährungsstörungen und Nekrose einhergehen oder zu embolischem Brand geführt haben.

Für die inoperablen Aneurysmen, sowohl für die unzugänglichen der Aorta, der Carotis interna u. a. als für die erreichbaren bei durch Alter und Krankheiten geschwächten Menschen, stehen eine Reihe von unblutigen Verfahren zur Verfügung, deren Ziel es ist, durch Beförderung der Thrombose im Aneurysma und durch Schrumpfung der Gerinnungsschichten seine Verkleinerung und eine dauernde Verdichtung der Sackwand herbeizuführen. Von der großen Menge alter und neuer Methoden stehen zwei an erster Stelle: die Kompressions- und die Gelatinebehandlung.

Die Kompression der zuführenden Arterie kann man dauernd oder in Zwischenpausen anwenden, dazu den Daumen oder Apparate benutzen; doch darf nur die Pulsation aufgehoben und nicht Stauung hervorgerufen werden, weshalb zirkuläre Umschnürungen zu verwerfen sind. Man hat bei kleinen einfachen Aneurysmen schon nach mehrstündiger Kompression deren Erscheinungen dauernd verschwinden und allmählich auch durch Schrumpfung den Tumor abnehmen sehen, in anderen Fällen waren Tage und Wochen notwendig. Durch die Gerinnsel hindurch erhält sich die Zirkulation (Billroth). Beim arteriell-venösen Aneurysma komprimiert man nach Vanzetti die Arterie dicht vor dem Aneurysma, so daß die Pulsation verschwindet, worauf die andere Hand die Vene an der Kommunikationsstelle gegen den Knochen drückt, um deren Verschluß herbeizuführen. Auch hierdurch hat man bei kleinen Säcken (besonders in der Ellenbeuge) Heilungen erzielt. Der Versuch einer Kompressionsbehandlung, welche natürlich mit Bettruhe und Ruhigstellung der betreffenden Extremität verbunden ist, soll auf kurze Zeit auch bei operablen Aneurysmen vorgenommen werden, damit, wenn auch keine Heilung eintritt, doch wenigstens der Kollateralkreislauf erweitert und so der Nekrose nach der Operation vorgebeugt wird. An verschiedenen Körperstellen (Ellen-Schenkelbeuge, Kniekehle) kann die Kompression mit Hilfe von feststellenden Verbänden in übermäßiger Flexion erreicht werden; doch eignen sich dazu nur kleine Aneurysmen, da große bersten können. Dieselbe Gefahr besteht auch bei der direkten Kompression des Aneurysma mit Hilfe der Hand oder von Apparaten.

Die Gelatinebehandlung mittels subkutaner Injektionen von 1—2%iger Gelatinelösung (1—2 g weiße Gelatine zu 100 ccm physiologischer Kochsalzlösung bei 120° sterilisiert und zum Gebrauche auf 37° erwärmt), von Lancereaux und Paulesco (1898) für sackförmige Aneurysmen empfohlen, beruht auf der Erfahrung von Dastre und Floresco, daß das Blut von Tieren nach derartigen subkutanen Einspritzungen eine erhöhte Gerinnbarkeit besitzt. Man injiziert etwa jede Woche 100 ccm der Lösung. Unter anderem hat Beck ein großes Aortenaneurysma in 2 Monaten durch diese Behandlung geheilt. Die Nachteile des sonst vielversprechenden Verfahrens liegen darin, daß die vermehrte Gerinnungsfähigkeit des Blutes mitunter bei schwacher Herzkraft auch in den großen Venen (Venae iliacae, femorales) Thrombose hervorruft und, daß bei ungenügender Sterilisation der Gelatine Tetanus auftreten kann.

Von anderen Verfahren sind die unmittelbaren Einspritzungen von chemischen Stoffen in den Sack, ferner die völlige Einwicklung des betroffenen Gliedes mit elastischen Binden (Reid) wegen der häufig folgenden Nekrose zu verwerfen, die Akupunktur nach Velpeau (Einstechen glühender

Nadeln) oder die Galvanopunktur (Einführen von Nadeln oder durch Trokarhülsen hindurch von Uhrfedern in Verbindung mit dem elektrischen Strome) wegen ihrer geringen Erfolge und ihrer Gefahren (Blutung, Entzündung, Losreißen von Thromben) kaum mehr üblich.

Die Allgemeinbehandlung nicht operierbarer Aneurysmen verlangt Bettruhe (Feststellung der erkrankten Extremität) und Fernhaltung aller den Blutdruck erhöhenden Einflüsse (Anstrengungen, Erregungen, Spirituosen), aber keine Hungerkuren und Aderlässe, wie dies nach Valsalvas Vorschrift in Gebrauch war. Zur Beruhigung der Herztätigkeit sind Digitalis und Tinct. Strophanti nicht zu entbehren; ein günstiger allgemeiner und örtlicher Einfluß wird der Verabreichung von Jodkali und Jodnatrium zugeschrieben.

Literatur.

***v. Bergmann**, Zur Kasuistik des arteriell-venösen traumatischen Aneurysma. Arch. f. klin. Chir. Bd. 69 u. Arbeiten aus v. Bergmanns Klinik 17, 1904. — **v. Bramann,** Das arteriell-venöse Aneurysma. Arbeit. aus v. Bergmanns Klinik 1 und Arch. f. klin. Chir. 1886, Bd. 33, S. 1. — **Delbet**, Maladies chir. des artères. Traité de chir. le Dentu et Delbet. Paris 1897. — **Eppinger**, Pathogenesis, Histogenesis und Aetiologie der Aneurysmen. Arch. f. klin. Chir. Bd. 35, Supplem. 1887. — **Fr. Fischer,** Krankheiten der Lymphgefässe, Lymphdrüsen und Blutgefässe. Deutsche Chir. 1901. — **Franz**, Klinische und experimentelle Beiträge betreffend das Aneurysma arteriovenosum. Arch. f. klin. Chir. Bd. 75, 1905, S. 572. — **Jacobsthal,** Beitr. zur Statistik der operativ behandelten Aneurysmen. I. Das Aneurysma der Art. anonyma. Deutsche Zeitschr. f. Chir. Bd. 63, 1902, S. 550. II. Das Aneurysma der Art. subclavia. Ebenda Bd. 68, 1903, S. 239. — **Malkoff,** Ueber die Bedeutung der traumatischen Verletzungen von Arterien (Quetschung, Dehnung) für die Entwicklung der wahren Aneurysmen und der Arteriosklerose. Zieglers Beiträge zur path. Anat. Bd. 25, 1901, S. 431. — **Matas**, An operation for the radical cure of aneurism. Transact. of the americ. surgical ass. Vol. 20, 1902. — **Orth,** Lehrbuch der speziellen pathol. Anatomie. I. — **v. Schrötter,** Die Erkrankungen der Gefässe. Nothnagels Handbuch d. spez. Path. u. Ther. Bd. 15, 3. Teil. Wien 1901. — **Sorgo,** Behandlung der Aneurysmen mit subkutanen Gelatineinjektionen. Zentralbl. f. Grenzgeb. 1899, S. 10. — **Thoma**, Untersuchungen über Aneurysmen. Virchows Arch. 111—113. — **Ders.,** Elastizität gesunder und kranker Arterien. Ebenda 116.*

c) Phlebektasien, Varizen.

Als Phlebektasien oder Varizen (auch Krampfadern, Kindsadern) bezeichnet man bleibende Ausdehnungen der großen und kleinen Venen. Versteht man unter ersteren mehr die spindelförmigen, zylindrischen und schlangenartig gewundenen (zirsoiden) Erweiterungen, so kann man den Namen Varizen auf die umschriebenen Aussackungen der Venenwand (Varix), welche breit oder mit schmalem Halse aufsitzen, beschränken (Kaufmann). Doch bringen es die vielfachen Uebergänge dieser Formen mit sich, daß man meistens beide Bezeichnungen mit der gleichen allgemeinen Bedeutung gebraucht.

Zu ihrer Entstehung trifft eine Reihe von Ursachen zusammen. Neben dem mechanischen Momente, welches auf irgend eine Weise die Entleerung der Vene erschwert und den Blutdruck in ihr steigert, ist es die verminderte Widerstandskraft der Venenwand und ihrer Klappen, welche ererbt oder durch entzündliche Vorgänge bedingt sein kann. In der Regel zieht das Auftreten einer Ursache andere nach sich, so daß sich die Wirkungen der einzelnen verstärken.

Sind z. B. die Klappen durch Schrumpfung insuffizient geworden, so lastet der ganze Blutdruck der Kava auf der Wand der Vene; ist umgekehrt die letztere durch anhaltende Stauung stark gedehnt, so sind auch normale

Klappen zu einem Verschlusse unfähig. Bei langdauernder Stauung wird die Venenwand unelastisch und nachgiebig, da sich die Erschwerung des Blutrückflusses vom Venenlumen in die Venen der Vasa vasorum fortsetzt und Ernährungsstörungen zur Folge hat; umgekehrt ruft das Fehlen von elastischem Gewebe in der Wand allmählich schon unter normalen Blutdruckverhältnissen eine Erweiterung hervor, welche weiterhin ein Versagen der Klappen und Drucksteigerung verschuldet. Gegen diese herrschende Anschauung ist von Ledderhose eingewendet worden, daß die Bedeutung der Venenklappen für die Aufrechterhaltung normaler Zirkulationsverhältnisse überschätzt wird.

Fig. 42.

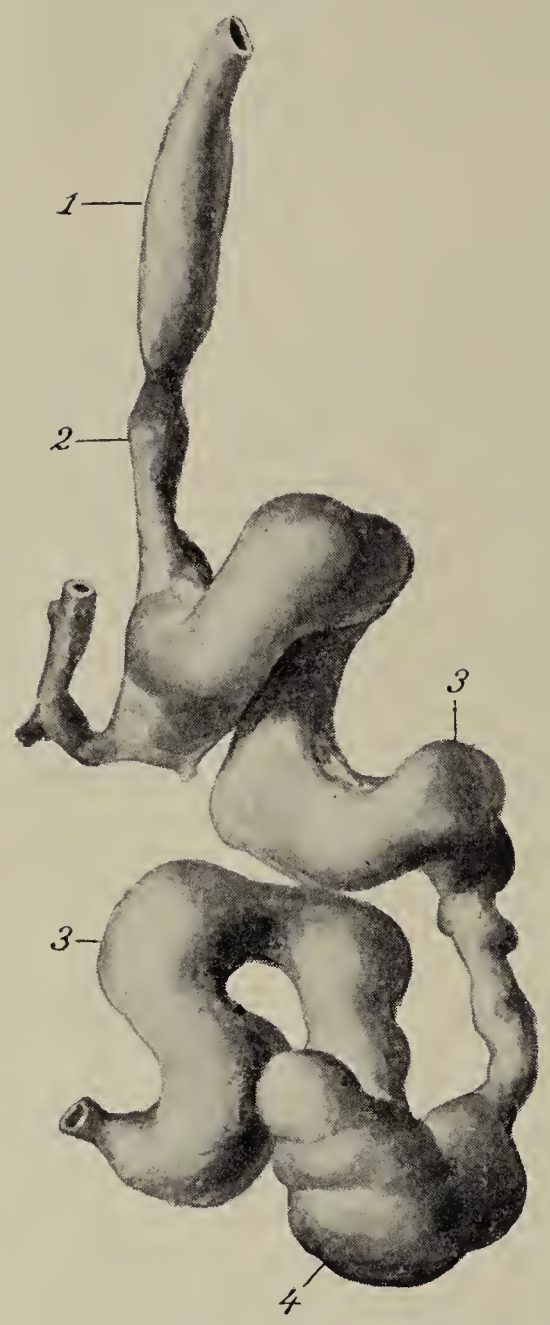

Reseziertes Stück der V. saphena mj. (mit Paraffin gefüllt). 1. Zylindrische, 2. spindelförmige, 3. geschlängelte Phlebektasie, 4. Varix.

Die Venenwand ist stellenweise normal, stellenweise unter Schwund ihrer muskulären und elastischen Elemente durch Bindegewebswucherung (fibröse Panphlebitis) stark verdickt oder durch Dehnung und Atrophie verdünnt; letzteres besonders an den sackförmigen Ausbuchtungen. Mit der Umgebung sind die Venen mehr oder minder fest verwachsen, teils infolge von Ernährungsstörung, teils infolge chronischer Entzündungen des perivaskulären Gewebes. Infolge der Intimawucherung und der Blutstromverlangsamung besteht, namentlich an den varikösen Stellen, Neigung zu Thrombose. Der verkalkte Thrombus bildet den Venenstein oder Phlebolithen. Der Varix, der allmählich zu Hühnereigröße heranwachsen kann, wird durch Abschnürung seines Halses zur Blutzyste. Große geschlängelte und variköse Venenkonvolute können vielfach miteinander in Verbindung stehen, da die Wände an Berührungsstellen miteinander verschmolzen und infolge Druckatrophie durchbrochen werden (anastomosierende Varizen).

Als die häufigsten Phlebektasien und Varizen gelten die Hämorrhoiden, die Erweiterungen der Hämorrhoidalvenen und ihres Plexus, welche am Anus normalerweise schon bei Kindern kleine Erweiterungen zeigen können (Annulus haemorrhoidalis) und leicht unter dem Einflusse von chronischer Obstipation (durch Stauung) und von Entzündung der Schleimhaut in Varizen sich verwandeln (Kaufmann). Verschiedene Autoren (Reinbach, Gunckel, Rotter, Ziegler) rechnen sie als echte Neubildungen zu den kavernösen Angiomen, doch wird ihre Geschwulstnatur von anderen (Borst, Kaufmann, Ribbert) bestritten.

Es folgen an Häufigkeit die Venen der unteren Extremitäten, sowohl der subkutanen als der tiefen. Meist erkranken Leute in mittleren Jahren, welche in ihrem Berufe viel zu stehen haben, da die den venösen Strom befördernden Muskelbewegungen fehlen; ferner Frauen, welche mehrmals geboren haben (Kindsadern), Kranke mit Beckentumoren, mitunter auch junge

Leute mit angeborener Schwäche der Venenwandungen. Bläuliche Knoten, Wülste und Stränge im Gebiete der V. saphena major und minor sind durch die von ihnen emporgehobene und verdünnte Haut zu sehen. Sie entleeren sich durch Druck und Emporheben des Beines, worauf tiefe Rinnen der verdünnten Haut ihren Verlauf wiedergeben, und füllen sich bei normaler Stellung und Aufhebung der Kompression sowohl von der Peripherie als rückläufig (wegen der Unwirksamkeit der Klappen) von oben. Die feinen Venen der Haut treten als rötlich injizierte Aederchen hervor. Die oberen Extremitäten werden selten, meist nur im Gefolge von Tumoren an der V. axillaris und subclavia und beim arterio-venösen Aneurysma und Angioma racemosum befallen.

Fig. 43.

Phlebektasien im Gebiete der Vena saph. mag

Die Erkrankung des Plexus pampiniformis am Samenstrange wird als Varikozele bezeichnet und kommt ebenfalls häufig und in jugendlichem Alter vor. Ferner bilden in späterem Alter die breiten Mutterbänder, die Blase und Prostata und die äußeren Geschlechtsteile bevorzugte Stellen (Plexus utero-vaginalis, vesicalis, pudendalis). Die Venen der Bauchdecken erweitern sich um den Nabel herum (Caput Medusae) bei Verschluß der Pfortader und ihrer Aeste (Thrombose und Leberzirrhose) zu starken Kollateralbahnen. Die subkutanen Venen der Brust zeigen Ektasie bei Tumoren des Mediastinum.

Die Folgen der Phlebektasien und Varizen sind Zirkulations- und Ernährungsstörungen, welche man am meisten ausgesprochen an den Unterschenkeln findet. Ihre Haut wird durch Atrophie verdünnt, leicht verletzlich und neigt zu Entzündungen aller Art und zu Nekrose (s. S. 19). Variköse Ulzera (Beingeschwüre), variköse Ekzeme und Thrombophlebitis stellen sich häufig ein. Daneben besteht infolge der Stauung verschieden starkes Oedem, aus welchem allmählich eine Verdickung des Haut- und Unterhautbindegewebes hervorgeht (Elephantiasis phlebectatica). Schwäche, Müdigkeit in den Beinen sind die gewöhnlichen, teils durch Zirkulationsstörung, teils durch fibröse Myositis und Degeneration bedingten subjektiven Erscheinungen, zu denen sich oft krampfartige Muskelkontraktionen (daher Krampfadern) und bei Erkrankung der tiefen Venen neuralgische Schmerzen gesellen. Letztere begleiten auch die Varikozele. Atrophie infolge Zirkulationsstörung zeigt sich

ferner bei submukösen Varizen an der Schleimhaut und bei Varikozele am Hoden.

Die Gefahren der Varizen beruhen auf Thrombophlebitis (s. Bd. I, S. 203) und Blutungen. Diese letzteren erfolgen durch Bersten der sackartigen Erweiterungen und ihrer verdünnten Haut- und Schleimhautdecken und können am Unterschenkel durch ungünstige Maßnahmen (Vermehrung des venösen Druckes durch schlechtes Umlegen einer v. Esmarchschen Binde, Tiefhalten des Beines) zum Tode führen, kommen am häufigsten bei Hämorrhoiden vor (daher ihr Name) und bilden gelegentlich in Körperhöhlen auftretend (am Oesophagus, im Gehirn) die Todesursache. Das Platzen von Muskelvarizen veranlaßt plötzliche, heftig schmerzende Anschwellungen.

Die Erkennung der Phlebektasien und Varizen ist an den oberflächlich gelegenen nur dann schwierig, wenn beschränkte und vollkommen umschriebene Venengebiete kavernöse Hämangiome vortäuschen. Tiefliegende Varizen machen keine besonders hervortretende Erscheinungen. Die starken pulsierenden Erweiterungen der Venen beim arteriell-venösen Aneurysma sind bei genauer Untersuchung richtig zu deuten. Der Varix vor dem Schenkelkanale und die Varikozele lassen sich von Hernien durch ihr leichtes Verschwinden auf Druck und beim Liegen und durch ihr Wiederauftreten beim Aufstehen unterscheiden.

Die Behandlung richtet sich nach der Ursache, dem Sitze und den Komplikationen.

Die Entfernung von Tumoren, welche durch Druck auf einen Venenstamm Phlebektasien verschuldet haben, genügt häufig zu ihrer Rückbildung. Ebenso wirkt die Unterbindung des Stammes der Vena saphena magna bei Varizen in ihrem Gebiete günstig, da sie die Drucklast der venösen Blutsäule aufhebt (Trendelenburg).

Phlebektasien und Varizen an den Extremitäten werden durch elastische Kompression (mit Verbänden verschiedener Art), vereint mit Hochlagerung, Erkrankungen am Samenstrange durch Suspensorien gut beeinflußt, da durch Verbesserung der Zirkulation die Schmerzen und Beschwerden schwinden.

Die Erweiterungen großer subkutaner Venen und des Plexus pampiniformis werden exstirpiert, nachdem sie freigelegt, und die nötigen Unterbindungen gemacht sind. An den unteren Extremitäten empfiehlt sich neben der Unterbindung oder Resektion des Stammes der Saphena magna (Trendelenburg), die erkrankten Aeste so ausgiebig als möglich auszuschälen (Madelung). Hämorrhoidalknoten werden durch Kauterisation oder Umstechung beseitigt.

Blutungen stehen meist schon auf Hochlagerung, gelinde Kompression mit Verbänden, Rücklagerung vorgefallener, eingeklemmter Hämorrhoidalknoten. Bei größeren geplatzten Varizen ist die Exstirpation ratsam. Die Behandlung der übrigen Komplikationen, wie Thrombophlebitis, Ulzera cruris ist in den betreffenden Kapiteln nachzusehen.

Literatur.

Fr. Fischer, Krankheiten der Lymphgefässe, Lymphdrüsen und Blutgefässe. Deutsche Chir. 1901, mit Lit. — F. Fraenkel, Ueber die Behandlung der Varizen der unteren Extremität durch Aus-

*schälung nach Madelung. Beitr. z. klin. Chir. Bd. 36, 1902, S. 547, mit Lit. — **Kashimura**, Die Entstehung der Varizen der Vena saphena in ihrer Abhängigkeit vom Gefässnervensystem. Virchows Arch. Bd. 179, 1905, S. 373. — **Ledderhose**, Die Bedeutung der Venenklappen und ihre Beziehungen zu den Varizen. Deutsche med. Wochenschr. 1904, Nr. 43. — **v. Schrötter**, Erkrankungen der Gefässe. Nothnagels Spez. Path. u. Ther. Wien 1901. — **Schwarz**, Maladies chir. des veines. Traité de chir. le Dentu et Delbet. T. IV, p. 349. Paris 1897.*

d) Thrombose und Embolie.

Die Blutgerinnung innerhalb des Gefäßsystemes während des Lebens wird als **Thrombose**, die entstandene feste Masse als Thrombus (θρόμβος, Gerinnsel) bezeichnet.

Seit Zahn den Vorgang der Thrombose unter dem Mikroskope am Mesenterium des lebenden Frosches beobachtet, unterscheidet man rote, weiße und gemischte Thromben je nach dem Gehalte der Gerinnsel an roten Blutzellen und der dadurch bedingten Farbe. Der rote Thrombus enthält neben körnigem und fädigem Fibrin die sämtlichen Bestandteile des Blutes, da er durch Gerinnung bewegungslos stehenden oder sehr langsam fließenden Blutes unter bestimmten Bedingungen zu stande kommt. Der weiße dagegen bildet sich bei strömendem Blute und verdankt seine Entstehung der Abscheidung gewisser Blutbestandteile an der Wand des Gefäßes oder Herzens mit nachfolgender Ablagerung von Fibrin; er besteht deshalb fast nur aus diesem mit in wechselnder Zahl vorhandenen weißen Blutkörperchen. Nach den Untersuchungen von Bizzozero, Eberth, Schimmelbusch u. a. werden diese Vorgänge dadurch eingeleitet, daß bei verlangsamtem Blutstrome an einer chemisch, mechanisch (oder krankhaft) geschädigten Stelle des Endothels Blutplättchen sich abscheiden und zusammenklebend den farblosen Plättchenthrombus (Eberths Konglutinations- oder Verklebungsthrombus) bilden, welchem sich sodann häufig, wahrscheinlich infolge eines dabei entstandenen Fibrinfermentes, die Fibringerinnung anschließt, so daß sich die Konglutination mit der Koagulation verbindet. Beschränkt sie sich auf die Plasmazone des Blutstromes und treiben hier keine roten Blutzellen, so bleibt der entstandene Thrombus farblos, anderenfalls wird er ein gemischter (Ziegler).

Die feineren Vorgänge der Thrombenbildung sind dunkel. Schon die Herkunft und die Bedeutung der von Bizzozero entdeckten Blutplättchen ist nicht klargestellt. Sie entstammen nach der herrschenden Anschauung aus zerfallenden roten Blutkörperchen, doch können sich auch farblose Zellen an ihrer Bildung beteiligen, so daß ihre Entstehung keine einheitliche ist (Grawitz). Der Gerinnungsvorgang selbst setzt die Anwesenheit von Fibrinferment oder Thrombin (Alex. Schmidt) voraus, welches wahrscheinlich beim Zerfalle von Zellen (weißen und roten Blutkörperchen, Endothelzellen) gebildet wird und auf das im Blutplasma vorhandene Fibrinogen, einen Eiweißstoff, einwirkt. Nach Arthus und Pagès sind zur Gerinnung drittens noch Kalksalze notwendig und zwar nach Pekelharing deshalb, weil das Wesen der Gerinnung darin besteht, daß durch das Thrombin Kalk auf das Fibrinogen übertragen wird. Dadurch wird das vorher lösliche Fibrinogen zu einer unlöslichen kalkhaltigen Eiweißverbindung, dem Fibrin (vergl. Ziegler).

Für das Zustandekommen der Thrombose bilden drei verschiedene Ursachen die Grundlage: die Verlangsamung des Blutstromes, die Veränderung der Gefäßwand und die des Blutes.

Die Blutstromverlangsamung spielt bei allgemeiner Störung des Kreislaufes durch Herzschwäche (im Gefolge vieler Krankheiten) die Hauptrolle für die sogenannte marantische Thrombose. Eine örtliche Erschwerung der Zirkulation ist gegeben bei Gefäßverengerungen durch Erkrankung der Wandung (Atherosklerose) oder Kompression infolge von Tumoren, von verlagerten Knochenbruchstücken, luxierten Knochen oder von schnürenden Verbänden, ferner durch Wirbelbildung in Aneurysmen und in varikösen Ausbuchtungen der Venen.

Als Veränderung der Gefäßwand kann schon eine sehr geringe traumatische Schädigung des Endothels (z. B. nach Unterbindung, Quetschung) genügen, umso eher folgt die Thrombose einer Gefäßverletzung. Sie verschließt selbst größere Arterien, an denen sich nach Quetschung und Zerreißung die inneren Häute einrollten, und kann die Spontanheilung von kleinen Wunden der Wandung einleiten (s. Gefäßverletzungen). Begünstigend wirken ferner alle Wandveränderungen, welche auf thermischen und chemischen Einwirkungen, auf Erkrankungen wie Atherosklerose und bakteriellen, eitrigen und tuberkulösen Entzündungen beruhen oder durch eingedrungene Fremdkörper (z. B. Nadeln) und durch die Gefäßwand hindurchgewucherte Geschwulstmassen hervorgerufen sind.

Die Veränderungen des Blutes äußern sich in erhöhter Gerinnbarkeit, deren Grund in der Vermehrung des Fibrinfermentes durch den Zerfall zahlreicher Zellen bei allgemeinen Infektionen der verschiedensten Art (pyogene Allgemeininfektionen, Typhus, Influenza u. a.), ferner bei Blutkrankheiten (Chlorose) und ausgedehnten Verbrennungen zu suchen ist.

Je mehr die eine Ursache ausgesprochen vorhanden ist, desto weniger bedarf sie der Beihilfe der anderen.

Der Thrombus erscheint als ein wandständiger oder als ein verschließender. Er bleibt entweder auf seinen Entstehungsort, an welchem er festhaftet, beschränkt oder er wächst, ohne überall mit der Wand in Verbindung zu treten, durch Anlagerung neuer Gerinnsel aus einem kleineren Gefäße in ein größeres hinein und verbreitet sich so auf weite Strecken z. B. von den Venen des Fußes bis in die Cava inf. Oft zeigt er auf Durchschnitten eine streifige oder unregelmäßige Zeichnung, indem hellere und dunklere Stellen abwechseln. Solche geschichtete Thromben kommen dadurch zu stande, daß die Vorgänge der Abscheidung und Gerinnung aufeinander folgen und abwechselnd eine farblose und rote Masse entstehen lassen. In aneurysmatischen Säcken ist der Thrombus häufig aus blätterartigen Lagen zusammengesetzt, wenn die Thrombosierung nicht fortdauernd, sondern in verschiedenen Zwischenpausen erfolgte, so daß die neue Schicht mit der inzwischen fest gewordenen älteren keine innige Verbindung eingeht.

Die Veränderungen, welche der Thrombus erleidet, beruhen bald nach seiner Entstehung in einem Festerwerden seines Gefüges, indem sich das Fibrinnetz unter Auspressen von Flüssigkeit zusammenzieht,

während die eingeschlossenen Blutzellen zu Grunde gehen. Durch diese Schrumpfung kann ein vollständig verschlossenes Gefäß wieder durchgängig werden. Größere Thromben erweichen gerne in ihrer Mitte zu einer grauroten breiigen, aus Zerfallsprodukten bestehenden Masse, welche sich nach dem Zerfalle der äußeren Schicht in den Blutstrom entleert und durch Fortschwemmung bröckeliger Teile Anlaß zu Embolien gibt. Diese einfache Erweichung steht der eitrigen oder jauchigen Einschmelzung gegenüber, welche bei Entzündungen der Gefäßwand durch die Invasion von Eiter- oder Fäulniserregern erfolgt und zur Quelle zahlreicher infektiöser Embolien wird. Die günstigste Veränderung des Thrombus ist die sogenannte Organisation. Indem von dem Endothel der Gefäßwand bezw. dem Endokard aus ein gefäßreiches Keimgewebe in die Gerinnselmasse hineinwächst, sie aufzehrt und ersetzt, verwandelt sie sich in festes Bindegewebe, welches entweder das Gefäß dauernd verschließt oder nur eine Verdickung der Wandung darstellt. Lagert sich Kalk in dem Thrombus oder in seiner Ersatzmasse ab, so entstehen die sogenannten Venen- oder Arteriensteine.

Die klinischen Erscheinungen der Thrombose machen sich nur nach vollständigem Verschlusse größerer Gefäße geltend und bestehen bei den Arterien in Ernährungsstörungen, welche sich bei dem gleichzeitigen Befallensein der kollateralen Bahnen bis zur Nekrose steigern können (s. S. 10), bei den Venen in den Merkmalen der Stauung. Im übrigen äußern sie sich häufig erst durch das Losreißen von Gerinnselteilen.

Die Arterienthrombose ist der Begleiter von Verletzungen, Aneurysmen, akut entzündlichen und chronischen Wanderkrankungen oder die Folge von steckengebliebenen Pfröpfen, welche von einem Thrombus des Herzens oder der großen Gefäßstämme losgerissen sind.

Die Venenthrombose tritt sehr häufig im Anschlusse an Phlebitis auf oder stellt sich bei langdauernden Krankheiten ein, bei welchen die Erschöpfung des Herzens oder die Resorption von toxischen Stoffen der Thrombenbildung günstig sind. Die Venen der unteren Extremitäten erkranken am häufigsten, da sie, namentlich bei vorliegender Ektasie, nicht nur eine schlechte Zirkulation besitzen, sondern auch sehr oft von Phlebitis befallen werden. Man findet im Verlaufe der subkutanen Venen harte, schmerzhafte, geschlängelte Stränge und mäßiges Oedem, bei Thrombose der Vena femoralis dagegen außer einem daumendicken harten Gebilde Cyanose und hochgradiges Oedem, welches häufig chronisch wird und zu elephantiastischen Verdickungen führt. Auch vom Plexus pampiniformis aus kann sich die Thrombose nach Entzündungen oder Operationen, welche ihn zerrten und verletzten, auf dem Wege der Vena hypogastrica bis in die V. femoralis erstrecken. Pralles Oedem des einen oder der beiden Beine führt zu einem ähnlichen Bilde, wie es nach entzündlicher Thrombose der Uterusvenen im Gefolge von Geburtsinfektionen unter dem Namen der Phlegmasia alba dolens bekannt ist. Mittelohreiterungen sind häufig die Ursache der Thrombose des Sinus transversus und ihrer Fortsetzung auf benachbarte Hirnsinus und die V. jugularis int. Die Thrombose der Mesenterialvenen, welche inneren Darmeinklemmungen oder in-

karzerierten Hernien folgen kann, nimmt ihre Ausbreitung in die Vena portarum, worauf die schwersten Stauungserscheinungen in ihrem Gebiete folgen. Die Hauptvenenstämme wie die Vena cava super. und infer. und die Vena subclavia thrombosieren, wenn nicht durch Fortsetzung aus ihren Aesten, durch den Druck großer Tumoren oder Aneurysmen. Sind die subkutanen Venen im stande, unter erheblicher Erweiterung Ersatz zu schaffen, so bilden sich die Stauungsödeme wenigstens zum Teil allmählich zurück. Zur Nekrose kommt es nur, wenn die sämtlichen Venen eines Gefäßabschnittes thrombosiert sind (s. S. 10).

Jede Thrombose birgt die große Gefahr der **Embolie** in sich. Das Abbröckeln von Gerinnseln kann durch ein Trauma oder eine heftige Bewegung ausgelöst werden oder von selbst bei einfacher und eitriger Erweichung erfolgen. Auch kann die Spitze eines Thrombus, welche aus einem Aste in eine große Vene oder Arterie hineinwächst, von dem Blutstrome losgetrennt und weggespült werden.

Der aus dem linken Herzen oder aus den größeren Arterien stammende Embolus wird in dem arteriellen Systeme weitergeschleppt, bis er entweder an der Teilungsstelle eines Gefäßes als reitender Embolus haften bleibt oder wegen der immer enger werdenden Lichtung nicht mehr weiter kann. Ist dadurch eine für die Ernährung sehr wichtige Arterie verstopft, so folgt häufig unter stürmischen Erscheinungen die Nekrose des abhängigen Gebietes, da die Kollateralen nicht rasch und ausgiebig genug eintreten können (s. S. 11). Der bakterienhaltige Embolus kann Arteriitis und das embolisch-mykotische Aneurysma hervorrufen.

Häufiger und im allgemeinen auch gefährlicher sind die aus dem Venensysteme kommenden Pfröpfe, welche nicht nur großen thrombosierten Gefäßen, sondern auch kleinen Venen im Bereiche eines oft nur unerheblichen Verletzungs- oder Entzündungsherdes (z. B. Fibulafraktur, Furunkel) entstammen. Sie geraten vom rechten Herzen aus in die Lungenarterien, deren Verstopfung entweder rasch unter dyspnoischen Erscheinungen durch Versagen des übermäßig angestrengten Herzens zum Tode führt oder, falls nur ein unbedeutendes Aestchen — vorwiegend im rechten Unterlappen — verschlossen ist, die Erscheinungen des hämorrhagischen Infarktes hervorruft.

In seltenen Fällen gerät der Embolus durch das offene Foramen ovale hindurch in den großen Kreislauf (paradoxe Embolie), oder er wird im Venensysteme aus einem großen Gefäße allmählich in einen der Aeste, also rückläufig, transportiert, was bei starker Ueberfüllung des rechten Herzens und des ganzen venösen Kreislaufes durch die Fortpflanzung der Pulswelle in dem angestauten Blute möglich ist (Ribbert).

Durch infizierte Emboli entsteht der metastatische Lungenabszeß. Stammen sie aus entzündlichen Lungenherden (meist bei Tuberkulose), so kommt es häufig zu infarktförmigen Erkrankungsherden im Gebiete des großen Kreislaufes.

Die Erkennung der Thrombose ist nur möglich, wenn große Gefäße befallen sind. Chronische Oedeme sind leicht mit ähnlichen Zuständen anderer Genese zu verwechseln.

Die Behandlung erfordert ruhige Lage und Feststellung des betroffenen Körperabschnittes mit Hochlagerung für mehrere, mindestens 3 Wochen, bis sich unter gleichzeitiger Festigung des Thrombus die Zirkulation durch Ausbildung des Kollateralkreislaufes hinreichend hergestellt hat. Die zurückbleibenden Oedeme können durch leichte Bindenkompression bekämpft werden. Massage ist als schwerer Kunstfehler zu betrachten. Auch vor warmen Bädern sei gewarnt.

Bei Embolien, besonders den gefürchteten Lungenembolien, ist ebenfalls vollkommene Ruhe das beste Mittel, um das Auftreten weiterer Anfälle zu verhüten, welche stets von schlimmster Bedeutung sind. Große Morphiumgaben sind dabei zur Beruhigung des Kranken nicht zu entbehren, dagegen soll man Herzmittel nur bei wirklicher Herzschwäche anwenden, da ja der kräftiger werdende Pulsstoß leicht neue Gerinnsel abbröckeln läßt.

Im Verlaufe akut entzündlicher Erkrankungen der venenreichen Unterbauch- und Beckengegend (besonders bei Blinddarmentzündungen, Adnexeiterungen) und nach den dabei notwendigen operativen Eingriffen ist der plötzliche Tod durch Lungenembolie das ständige Gespenst, das selbst noch an der Schwelle der völligen Genesung droht. Zu seiner Verhütung bleibt die Hebung des allgemeinen Zustandes und der Herzkraft neben völlig ruhiger Lage das einzige Mittel.

Literatur.

Grawitz, Klinische Pathologie des Blutes. Berlin 1902. Die Blutplättchen, S. 128, mit Lit. — *v. Schrötter*, Erkrankungen der Gefässe. Wien 1901. — *Ziegler*, Thrombose. Eulenburgs Realenzyklopädie 3. Aufl., mit Lit.

e) Lymphangiektasien

kommen am Ductus thoracicus und an den größeren Stämmen besonders infolge des Druckes von Tumoren vor, haben aber nur durch das Auftreten von chylösen Ergüssen im Brust- und Bauchraume (Chylothorax, chylöser Aszites) nach dem Bersten der erweiterten Stellen eine Bedeutung.

An den Lymphgefäßen der Kutis und des subkutanen Gewebes treten Varizen auf, wenn häufige oder fortgesetzte Entzündungen ausgedehnte Thrombosierungen und Verödungen der Lymphbahnen verschulden (bei habituellem Erysipel, nach häufiger Lymphangitis, bei Invasion der Lymphgefäße durch Filaria sanguinis), außerdem noch gelegentlich nach der Exstirpation vereiterter Leistendrüsen und nach weitreichenden Quetschungen und Phlegmonen. Nicht selten vergesellschaftet sich die aus Entzündungen entstehende Lymphangiektasie mit Pachydermie.

Sind die Lymphgefäße der Kutis von der Erweichung betroffen, so ist die Haut in verschieden großer Ausdehnung ohne scharfe Grenze geschwollen und mit einer Unmenge von kleinen, höchstens erbsengroßen, dichtstehenden Bläschen mit klarem oder milchigem Inhalte besetzt. Durch Druck mit dem Finger läßt sich die Flüssigkeit wie beim Oedeme in die Umgebung pressen, so daß eine langsam verschwindende Telle zurückbleibt.

Sind die größeren Stämme der Subkutis erweitert, so erscheinen regenwurmartig gewundene Stränge, welche von normaler oder mit kleinen Bläschen ausgestatteter Haut bedeckt sind und eine weiche, komprimierbare Schwellung bieten.

Das Wachstum der lymphangiektatischen Anschwellung geschieht sehr langsam oder nach akuten Entzündungen schubweise.

Wenig ausgedehnte Ektasien sind kaum von Lymphangiomen zu unterscheiden, zu denen wohl auch alle angeborenen Erweiterungen zu rechnen sind. Phlebektasien sind kaum zu verwechseln, da bei ihnen der bläuliche Schimmer der Haut den Blutgehalt verrät.

Die lymphangiektatische Haut neigt zu Entzündungen und zur Lymphorrhöe. Die leiseste Reibung, der geringste Stoß vermag die Bläschen zum Platzen zu bringen, was einen oft sehr reichlichen Ausfluß von Lymphe zur Folge hat. Mehrere Tage und Wochen kann er, oft unter Störung des allgemeinen Befindens, anhalten und durch Mazeration der ständig benetzten Haut Eingangspforten für schwere Phlegmonen, Erysipel und Lymphangitis schaffen.

Die Behandlung wenig ausgedehnter in der Haut und Subkutis liegender Ektasien ist die gleiche wie die der Lymphangiome. Sie sind am besten auszuschneiden. Weitgreifende Schwellungen weichen allmählich der Kompression im Verbande und Hochlagerung des erkrankten Gliedes. Bei Lymphorrhöe sind außerdem Salbenverbände zum Schutze der Haut am Platze. Zum Verschlusse der Fistelstellen genügen häufig mehrfache Aetzungen mit Lapis, nur in hartnäckigen Fällen wird man zur Inzision und festen Tamponade der Wunde mit Jodoformgaze genötigt.

Literatur.

Fr. Fischer, Krankheiten der Lymphgefässe, Lymphdrüsen und Blutgefässe. Deutsche Chir. 1901.

Kapitel 5.

Erkrankungen der peripheren Nerven.

a) Neuralgie.

Unter Neuralgie versteht man eine auf rein klinischen Erscheinungen beruhende Nervenkrankheit, welche selbständig (echte Neuralgie) oder im Verlaufe von allgemeinen oder den Nerven örtlich beeinflussenden Störungen (symptomatische oder sekundäre Neuralgie) auftritt und im ersteren Falle jeder nachweisbaren pathologischen Veränderung entbehrt. Ihr wichtigstes Merkmal ist der anfallsweise und sehr heftig auftretende Schmerz, welcher im Verlaufe eines Nervenastes, -stammes oder Plexus ausstrahlt, nach verschieden langer Zeit (nach wenigen Minuten oder Stunden) vollständig oder unvollständig abklingt, um bei oft nur geringen äußeren Anlässen, wie auf Druck oder durch eine Bewegung, die den kranken Nerven zerrt, wieder aufzutreten.

Der Beginn der Erscheinungen, welcher in der Regel in die mitt-

leren Jahrzehnte des Lebens fällt, setzt entweder plötzlich und heftig oder mit allmählicher Steigerung ein. Der einzelne Schmerzanfall kommt unvermutet zu stande oder wird durch Vorboten wie leichte ziehende Schmerzen und Kribbeln eingeleitet. Oft liegen Tage oder nur wenige Stunden zwischen den Anfällen. Auf ihrer Höhe beschränkt sich der Schmerz häufig nicht mehr auf das betroffene Nervengebiet, sondern pflanzt sich in benachbarte Bezirke fort (Irradiation).

Der Verlauf erstreckt sich auf einige Tage, Wochen, Monate und Jahre; das Verschwinden der Erscheinungen ist ebensogut möglich wie ihr Weitergreifen auf andere Aeste desselben Nervenstammes oder Plexus oder das dauernde Bestehen des qualvollen Leidens bis zum Tode, welcher nicht selten, besonders bei Trigeminusneuralgie, durch eigene Hand erfolgt.

Die Mannigfaltigkeit der Nervenfunktionen hat eine Reihe von Störungen zur Folge. Sie beziehen sich vor allem auf die Sensibilität, da in dem erkrankten Gebiete sehr oft Hyperästhesie, seltener Anästhesie vorliegt; die Drüsensekretion ist vermehrt (Tränenträufeln, Speichelfluß, Schweiß), ferner besteht im Anfalle durch das Verhalten der Gefäße Blässe oder Röte der Haut, während motorische Einflüsse in reflektorisch ausgelösten Zuckungen im Verlaufe des Anfalles (z. B. der Gesichtsmuskeln bei Trigeminusneuralgie), trophische Störungen in Atrophie der Haut, im Ausfallen und Erkranken der Haare, in Neigung zu Ekzem und im Auftreten von Herpes (Herpes zoster bei Interkostalneuralgie) sich äußern.

Das Allgemeinbefinden wird mit der Zeit sehr stark in Mitleidenschaft gezogen, da vor allem der Schlaf und bei Trigeminusneuralgie auch die Nahrungsaufnahme durch die schmerzhaften Anfälle beeinträchtigt wird, und der psychische Zustand schwere Störungen erleidet (Reizbarkeit, Melancholie).

Die Ursachen der Neuralgien sind allgemeine und örtliche. Abgesehen von verschiedenen begünstigenden Momenten wie neuropathischer Anlage, aufreibender körperlicher und geistiger Arbeit, verbunden mit heftigen Gemütsbewegungen und sexuellen Ausschreitungen, geringer Widerstandskraft, allgemeiner Schwäche, chronischer Obstipation (bei Trigeminusneuralgie, Gussenbauer) — spielen von den allgemeinen Ursachen Infektionskrankheiten (Malaria, Typhus, Pocken, Influenza) und giftig wirkende Stoffe wie Blei, Kupfer, Quecksilber, Alkohol, Nikotin eine sehr wichtige Rolle. Auch bei Diabetes mellitus kommt es zu Neuralgien, welche wohl auf Stoffwechselstörungen zurückzuführen sind. Von den örtlichen Einflüssen sind es Erkältungen (Nässe, Zugluft), Nervenquetschung und -zerrung, eingedrungene Fremdkörper, der Zug und Druck von Narben, welche den Nerven umhüllen und am Knochen befestigen, Knochenbruchstücke, Aneurysmen, Varizen, Gummata, Tumoren (auch Amputationsneurome) und schließlich Entzündungen im Bereiche der Nervenendigungen oder -stämme, wie eitrige Periostitis am Kiefer, Eiterung in den Nebenhöhlen der Nase, kariöse Zähne, Schleimhautgeschwüre, Tuberkulose der Wirbel, des Kreuzbeines, der Rippen.

Außerdem treten bei Tumoren und Erkrankungen der Zentralorgane (Geschwülste der Hirnbasis und des Rückenmarkes, Tabes dorsalis, syphilitische Meningitis, multiple Sklerose, Oppenheim) neuralgieähnliche Schmerzen auf.

Von den einzelnen Formen sind die Neuralgien des N. trigeminus die häufigsten, ihnen schließen sich die Erkrankungen des N. ischiadicus, der Interkostal- und Occipitalnerven, des Plexus lumbalis, pudendo-haemorrhoidalis und coccygeus und verschiedener Extremitätennerven an. Die Besonderheiten ihrer Entstehung, Erscheinungen und ihres Verlaufes gehören in das Gebiet der speziellen Chirurgie und der Nervenkrankheiten.

Für die Erkennung der Neuralgien ist es von großer Wichtigkeit, daß die Schmerzanfälle sich auf den anatomischen Ausbreitungsbezirk eines Nerven erstrecken und nur auf der Höhe des Anfalles darüber hinausgehen, und daß der Druck auf bestimmte Stellen, die sogenannten Schmerzpunkte, sehr schmerzhaft empfunden wird und oft Anfälle auslöst. Solche Schmerzpunkte finden sich dort, wo ein Nervenstamm oder -zweig aus einem Knochenkanale heraustritt oder leicht gegen den Knochen oder ein derbes Band zu pressen ist, z. B. bei Ischiadikusneuralgie am Rande des M. glut. max., in der Mitte der Kniekehle und unterhalb des Fibulaköpfchens; bei Neuralgie des N. supraorbitalis an der Incisura supraorbitalis und des N. infraorbitalis am entsprechenden Foramen.

Stets ist nach der örtlichen oder allgemeinen Ursache der Neuralgie zu forschen, da die Behandlung sich an erster Stelle nach ihr richtet. Gute Beispiele hierfür sind die Malarianeuralgien, welche dem Gebrauche von Chinin weichen, oder die Ischiadikusneuralgie, welche einen bösartigen, vielleicht noch operablen Becken- oder Mastdarmtumor entdecken hilft. Doppelseitige Neuralgien entsprechender Nerven lassen stets an eine zentrale Ursache (z. B. Tumoren der Schädel- und Hirnbasis bei Trigeminusneuralgie, Rückenmarkstumoren, Spondylitis tuberculosa bei Interkostalneuralgie) denken, Erkrankungen, welche jedoch auch bei einseitigen Erscheinungen vorliegen können und schwer zu erkennen sind, wenn sie keine anderweitigen Symptome machen (vgl. das im 6. Abschnitt II. E. abgebildete Psammom der Dura, welches wegen Trigeminusneuralgie zur Exstirpation des Ganglion geführt hatte). Verwechslungen mit den bei Hysterie nicht seltenen falschen Neuralgien, welche wesentlich durch psychische Einflüsse bedingt sind, und mit entzündlichen Erkrankungen der Nerven (s. Neuritis) kommen bei ungenauer Untersuchung häufig vor.

Die Behandlung der Neuralgie hat am meisten Aussicht auf Erfolg, wenn bei bekannter Ursache diese beseitigt werden kann. Dies ist bei örtlichen und peripheren Gründen leichter als bei allgemeinen und zentralen. Indem man erreichbare Narbenmassen, Tumoren, Knochenfragmente, Fremdkörper u. a. entfernt und die auslösenden Entzündungen zur Heilung bringt, verschwinden in der Regel rasch die neuralgischen Beschwerden. Die allgemeine Behandlung richtet sich nach den vorliegenden Grundkrankheiten und hat außerdem schädliche Einflüsse der Lebensweise zu beseitigen, den Kräftezustand zu heben und für Regelung der Stuhlentleerung zu sorgen.

Bleibt die allgemeine oder örtliche Bekämpfung der Neuralgieursache ohne Nutzen oder ist ein angreifbarer Grund des Leidens überhaupt nicht festzustellen, so kommt das Heer von Mitteln und Verfahren zur Verwendung, über welches mit mehr oder weniger Erfolg die innere Medizin gebietet (s. Edinger). Hier sei nur das Wichtigste angedeutet. Von inneren Mitteln wird die Verabreichung von Chinin (und zwar nicht nur bei Malarianeuralgien), von Arsenik in Gestalt der Solut. arsenic. Fowleri, von Bromkalium, Akonitin, Aspirin, Pyramidon besonders empfohlen. Dazu kommen: die örtliche Anwendung von Wärme (warme Umschläge, Kataplasmen), die elektrische Behandlung, welche mit konstanten und faradischen Strömen geübt wird, die örtlichen Einspritzungen in die Gegend des erkrankten Nervenstammes mit Kokain, Eukain, Schleichscher Lösung zur vorübergehenden Betäubung des Nerven oder mit 1%iger Osmiumsäure, um seine Fasern zum Zerfall zu bringen. Daneben ist in allen schweren Fällen Morphium niemals zu entbehren; doch soll man sich vor Angewöhnung an große Dosen zu operativen Maßnahmen entschließen.

Sind die verschiedensten Mittel erschöpft, oder verschlechtert sich der Allgemeinzustand früh unter den heftigen Anfällen während der fruchtlosen Behandlung, so tritt der chirurgische Eingriff, welcher den Nerven selbst betrifft, in seine Rechte. Er kann jedoch nur dann einen Erfolg versprechen, wenn keine zentrale Ursache der Neuralgie vorliegt; denn in diesem Falle bleiben trotz Fortnahme des Nerven peripher lokalisierte Schmerzen bestehen.

An sensiblen Nerven oder gemischten, deren Ausfall eine wesentliche Störung nicht nach sich zieht wie der des dritten (zum Teil motorischen) Trigeminusastes, steht die Durchschneidung (Neurotomie), die Resektion (Neurektomie) und die Ausdrehung (Extraktion) des Nerven zur Verfügung, im übrigen für gemischte Nerven die Nervendehnung.

Da die (zuerst von Schlichting 1748 ausgeführte) **Neurotomie** wegen des raschen Zusammenwachsens der sensiblen Nerven nur vorübergehende Erfolge hatte, ist die **Neurektomie** (nach dem Vorgange von Abernethy 1793) sehr bald an ihre Stelle getreten. Auch bei dieser Operation liegt die Gefahr der Wiedervereinigung vor, wenn nicht sehr große Stücke aus dem Nerven ausgeschnitten werden. Eine größere Sicherheit gewährt die von Thiersch 1889 angegebene **Nervenextraktion**, welche man heute besonders am Trigeminus der Resektion vorzuziehen pflegt. Sie ist im stande, den Nerven mit einem Stück seines Stammes und seinen sämtlichen peripheren Aesten zu entfernen. Zur Vornahme dieser Operation wird der erstere an einer kleinen Stelle bloßgelegt — und zwar, da die zentral davon entspringenden Zweige bei der Ausdrehung nicht mitfolgen, möglichst nahe am Zentralorgane —, darauf mit einer Zange (Nervenzange nach Thiersch) gefaßt und auf ihr durch sehr langsame Umdrehungen aufgewickelt, bis alle Verbindungen allmählich gerissen sind. Präparate von 10—20 cm Länge mit den feinsten Endverzweigungen sind bei geduldiger Ausführung leicht zu gewinnen.

Da aber selbst dieses gründliche Verfahren namentlich an den sehr regenerationskräftigen Trigeminuszweigen nicht selten Rezidive nach sich zieht, welche einer Neubildung von Nerven oder dem Befallenwerden nicht erreichter, zentralwärts entspringender Aeste ihre Entstehung verdanken, so ist man noch weiter gegangen und hat nach dem Vorgange von Hartley und F. Krause (1892) das Ganglion Gasseri entfernt (Literatur bei Lexer und Türk), nachdem kurz zuvor Horsley die Durchschneidung des Trigeminusstammes hinter dem Ganglion ausgeführt hatte.

Wie man sich in den schwersten Fällen von Trigeminusneuralgie bis ans Hirn herangewagt hat, ist man auch bei sehr hartnäckigen Neuralgien der gemischten Nerven des Rumpfes und der Extremitäten in den Rückenmarkskanal vorgedrungen, um nach Spaltung der Dura die hinteren sensiblen Wurzeln, die zu dem erkrankten Nervenbezirke gehören, zu resezieren (Chipault u. a.). In Fällen mit gleichzeitigen Muskelkrämpfen braucht die Dura nicht geöffnet zu werden, da hier die Resektion die beiden, zum Rückenmarksnerv zusammengeflossenen Wurzeln treffen muß (vergl. Schede).

Die **Nervendehnung** ist zuerst von Billroth 1869, dann von Nußbaum 1872 ausgeführt und besonders von dem letzteren empfohlen worden.

Bei den ersten Fällen handelte es sich um Krampfanfälle nach Nervenquetschung; wegen Neuralgie (im Plexus brachialis) führte zuerst Gärtner (1872) die Operation aus (Schede), bald darauf ist sie mit großer Begeisterung bei den verschiedensten Erkrankungen an allen möglichen Nerven unternommen worden, z. B. am Ischiadikus bei Tabes (Langenbuch), am Fazialis bei Gesichtskrampf, am Trigeminus, bei krampfhaften Zuckungen der Nackenmuskeln am Accessorius, schließlich selbst bei Tetanus (Vogt) u. a.; aber als sich die zuweit gesteckten Hoffnungen nicht erfüllten, wurde sie fast völlig verlassen.

Trotzdem ist die Nervendehnung nach Schede nicht nur bei hartnäckigen Neuralgien gemischter Nerven und mit Schmerzen verbundenen Muskelkrämpfen, sondern auch bei den Nervenveränderungen im Gefolge von Neuritis als ein Mittel zu empfehlen, das zwar keine völlige und sichere Heilung, aber doch erhebliche Besserung verspricht. Dagegen ist das Verfahren an sensiblen Nerven längst durch die Ausdrehung verdrängt und bei spinalen Krankheiten ohne Einfluß auf den Gang des Leidens (Schede).

Man nimmt die Nervendehnung in der Weise vor, daß man den an einer Stelle freigelegten und ringsum gelösten Nerven mit dem Finger oder mit einem kräftigen stumpfen Instrumente emporhebt und nach beiden Seiten seines Verlaufes langsam und kräftig zieht.

Die Wirkung der Dehnung beruht auf der Herabsetzung der Leitungsfähigkeit, den eintretenden de- und regenerativen Veränderungen und der Lösung des Nerven aus narbiger Nachbarschaft.

Die meisten Erfolge hat das Verfahren bei Ischiadikusneuralgie, wobei man auch auf unblutigem Wege eine Dehnung versuchen kann, indem man an dem narkotisierten Kranken das im Knie- und Fußgelenke gestreckt gehaltene Bein langsam in der Hüfte beugt, bis der Unterschenkel das Gesicht berührt, und in dieser Stellung 5 Minuten lang festhält.

b) Neuritis.

Die Neuritis oder Nervenentzündung beruht auf einer akuten oder chronischen, serösen oder serös-eitrigen Entzündung des Perineurium und des interstitiellen Gewebes, welche von einem Zerfalle der Nervenfasern gefolgt ist und im weiteren Verlaufe zur Wucherung des Nervenbindegewebes führt. Der betroffene Nerv ist, oft auf weite Strecken, wegen der entzündlichen Infiltration und Hyperämie spindelförmig angeschwollen und gerötet oder nach Neubildung und Verdichtung seines Bindegewebes hart und unregelmäßig knotig verdickt und mit der Umgebung vielfach verwachsen.

Die Ursachen der Neuritis sind wesentlich mechanische und toxische Schädigungen der Nerven. Zu den ersteren zählen Kontusionen und Zerrungen, der wiederholte Druck und Stoß von Handwerkszeugen bei schwerer Arbeit (Beschäftigungsneuritis) oder beim Gebrauche von Krücken, ferner der Druck von Knochenbruchstücken, Kallusmassen, luxierten Gelenkteilen, Fremdkörpern (wie Glassplittern, Messerspitzen, Kugeln), Tumoren, Halsrippen u. a. Neben der mechanischen spielt bei offenen Nervenverletzungen auch die bakteriell-toxische Ursache mit, welche auch beim Uebergreifen einer pyogenen oder tuberkulösen Erkrankung meist der Knochen oder Gelenke oder von gummösen Bildungen auf die Nerven in Betracht zu ziehen ist. Allgemein toxische Schädlichkeiten bilden die Veranlassung bei einer Reihe von Infektionskrankheiten (pyogenen Allgemeininfektionen besonders puerperalen Ursprunges, Typhus, Diphtherie , Tuberkulose, Syphilis u. a.) und von chronischen Vergiftungen (mit Blei, Arsen, Alkohol, Nikotin). Außerdem kommen Erkältungen, Rheumatismus, Gicht, Diabetes mellitus, Leukämie und Atherosklerose (Oppenheim) in Frage.

Der örtlichen Ursache folgt die Entzündung des beschädigten Nerven, welche mehr oder minder weit peripher- oder meist zentralwärts fortschreitet (de- und aszendierende Neuritis); bei allgemein wirkenden Einflüssen sind nicht selten mehrere Nerven (Polyneuritis) erkrankt, z. B. bei chronischem Alkoholismus, bei Blei- und Arsenikvergiftung, wobei meist Lähmungen der Strecker an Händen und Füßen, seltener der Beuger auftreten, während bei Diphtherie (s. Bd. I, S. 292) alle möglichen Nerven befallen werden.

Der akute Verlauf kann mit Schüttelfrost und Fieber beginnen. Schmerzen, welche bohrend und reißend in der ganzen Bahn des Nerven bestehen und sich auf Druck oder bei Bewegungen steigern, bilden die wichtigsten Merkmale. Ihnen schließen sich Reizerscheinungen im Bereiche der sensiblen und motorischen Funktionen (Parästhesie, Hyperästhesie, Muskelkontrakturen) an, denen die Symptome der Leitungsstörung folgen (Schwund der Sehnenreflexe, Anästhesie, trophische Störungen, motorische Schwäche, später schlaffe Lähmung mit Muskelatrophie und Entartungsreaktion).

Die chronischen Fälle haben einen schleichenden Beginn, wenn sie nicht aus akuten hervorgingen. Sie zeichnen sich durch weniger heftige Schmerzen aus und können auf- oder absteigend im Verlaufe der Nerven knotige Verdickungen hervorbringen (Neuritis nodosa).

Die Regeneration der erkrankten Nerven kann in akuten Fällen schon nach wenigen Wochen zur Rückbildung der Erscheinungen und vollständigen Heilung führen, während die chronische Neuritis häufiger hartnäckige und dauernde Funktionsstörungen im Gefolge hat.

Die Unterscheidung der Neuritis von Neuralgie ist nicht immer mit Sicherheit möglich. Wichtig ist das Verhalten des Schmerzes, welcher bei Neuritis ständig, nur zeitweise verstärkt, bei Neuralgie dagegen nur während der Anfälle vorhanden ist. Außerdem beschränkt sich die Druckempfindlichkeit bei der letzteren auf gewisse Stellen (Schmerzpunkte S. 182), während sie bei der Neuritis im ganzen Verlaufe des Nerven, der sich oft auch verdickt anfühlt, besteht. Schließlich fehlen bei Neuralgie die schweren sensiblen, motorischen und trophischen Störungen, die sich bei Neuritis oft sehr rasch entwickeln. Von multiplen Fibromen der Nervenstämme läßt sich die Knotenform der Neuritis trennen, da die dort vorhandenen Veränderungen der Haut in Gestalt weicher Fibrome und Pigmentflecken und das Fehlen von Leitungsstörungen wichtige Merkmale sind.

Die Behandlung der Neuritis besteht bei örtlichen, mechanischen und entzündlichen Ursachen neben ihrer operativen Entfernung in Ruhigstellung des betreffenden Körperabschnittes. Von inneren Mitteln werden außer Morphium oder anderen Narkotizis salizylsaures Natron, Salol, Aspirin empfohlen. Im chronischen Zustande sucht man die regenerativen Heilungsvorgänge durch Massage und elektrisch-galvanische Behandlung, durch Bäder und Badekuren zu fördern. Außerdem sind die Muskelkontrakturen und -lähmungen durch geeignete Behandlung zu beseitigen.

Wo man zur Entfernung der örtlichen Ursache, z. B. eines Fremdkörpers, einer Narbe, den Nerven freilegen mußte, ist es gut, ihn noch eine Strecke weit nach beiden Seiten zu verfolgen und Verwachsungen des Perineurium scharf oder durch Dehnung des Nerven zu trennen. Das letztere Verfahren hat bei chronischer Neuritis oft eine gute Wirkung, welche nicht nur auf der Lösung des Nerven, sondern auch auf der Anregung zur Regeneration seiner Fasern beruht (s. S. 184).

Literatur.

Chipault et Demoulin, La résection intradurale des racines médullaires post. Gaz. des hôpitaux 1895, Nr. 95. — Edinger, Behandlung der Neuralgie. Handb. der Therapie von Penzoldt u. Stintzing Bd. 5, 2. Teil, S. 553. — Th. Kölliker, Die Verletzungen und chir. Erkrankungen der periph. Nerven. Deutsche Chir. 1890. — Fedor Krause, Die Neuralgie des Trigeminus. Leipzig 1896. — Lexer, Zur Operation des Ganglion Gasseri nach Erfahrungen an 15 Fällen nebst Zusammenstellung der ausgeführten Ganglionexstirpationen von W. Türk. Arch f. klin. Chir. Bd. 65, 1902 und Arbeiten aus v. Bergmanns Klinik 16. — Oppenheim, Lehrbuch der Nervenkrankheiten. Berlin 1904. — Schede, Chirurgie der peripheren Nerven und des Rückenmarkes. Handb. d. Therap. von Penzoldt u. Stintzing Bd. 5, 2. Teil, S. 738, mit Lit. — Thiersch, Ueber Extraktion von Nerven. Chir. Kongr.-Verhandl. 1889, I, S. 44.

Kapitel 6.

Erkrankungen der Gelenke.

a) Luxationen und Subluxationen

kommen angeboren und erworben vor.

Angeborene Verrenkungen betreffen zumeist das Hüftgelenk, an welchem sie sich häufiger ein- als doppelseitig und vorwiegend beim weiblichen Geschlechte vorfinden und mit einer mangelhaften Entwicklung der Gelenkpfanne einhergehen. Viel seltener sieht man angeborene Verrenkungen des Schulter-, Knie- oder Ellbogengelenkes (meist des Radiusköpfchens), des Malleolus ext., des Handgelenkes, der Finger, der Patella und Klavikula.

Ueber die Ursache der angeborenen, häufig auch vererbten Verrenkung ist man nicht im klaren. Namentlich über die kongenitale Hüftgelenkluxation bestehen eine große Anzahl von Theorien, von welchen die der intrauterinen Belastung (Schanz) am meisten für sich hat. Ist im Beginne der Schwangerschaft Fruchtwassermangel vorhanden, so legt sich die Uteruswand zu enge an den Fötus an, die Oberschenkel werden stark gebeugt und adduziert, weshalb der Schenkelkopf an der Pfanne vorbeiwächst (Hoffa). An anderen Gelenken mögen auch amniotische Stränge das Hindernis bilden, welches ihre Entwicklung störend beeinflußt.

Die Erscheinungen der angeborenen Verrenkungen treten bald mehr, bald weniger schon an der äußeren Form der Gelenkgegend hervor, können aber auch lange verborgen bleiben, wie an der Hüfte, wo sie in der Regel erst bemerkt werden, wenn die Kinder zu laufen anfangen.

Für die Erkennung liegen außer der freien und schmerzlosen Beweglichkeit ähnliche Merkmale vor wie bei traumatischen Luxationen. Ist es bei kleinen dicken Kindern und bei Subluxationen schwer, die fehlerhafte Knochenstellung zu ertasten, so bildet das Röntgenverfahren das sicherste Hilfsmittel der Diagnose.

Bei der Behandlung macht die Reposition meist nur in veralteten Fällen mit verkürzten Weichteilen und sekundären, der Arthritis deformans entsprechenden Gelenkveränderungen Schwierigkeit; stets dagegen die Retention, welche langdauernde Feststellung im Verbande erfordert. Gelingt das Einrenkungsverfahren, das nach Dehnung der Muskeln ähnlich wie bei traumatischen Luxationen ausgeführt wird, nicht, so muß die blutige Reposition, d. h. die Einrenkung nach der Freilegung des Gelenkes und der Beseitigung der Hindernisse vorgenommen werden.

Die funktionellen Erfolge sind im allgemeinen bei dem unblutigen Verfahren günstiger als bei dem operativen; denn das letztere wird nur bei schweren Fällen angewendet und läßt Versteifungen befürchten.

Die durch krankhafte Zustände erworbenen Luxationen werden zum Unterschiede von den traumatischen als pathologische (oder spontane) bezeichnet.

Sie entstehen erstens bei entzündlichen Gelenkerkrankungen als

Distensionsluxationen durch Dehnung der Kapsel infolge von großen Ergüssen und als Destruktionsluxationen durch Zerstörung der Gelenkenden und der Kapsel (Bd. I, S. 232 und 351). Zweitens durch Dehnung der Kapsel infolge abnormer Belastung am Vorderarme oder Unterschenkel bei Defekt oder Verkürzung des Nachbarknochens (z. B. Luxation der Ulna nach außen am Handgelenke nach Resektion der unteren Radiusepiphyse oder nach pathologischer Verkürzung des Radius, Luxation des Fibulaköpfchens nach außen und oben bei eitriger Nekrose der Tibia). Die dritte Form bildet die paralytische Luxation. Sind sämtliche Muskeln eines Gelenkapparates gelähmt, so gibt die nicht mehr in Spannung gehaltene Kapsel der Schwere des Gliedes nach und gestattet schlauchartig gedehnt den Gelenkenden, weit auseinanderzuweichen, ein Zustand, der auch als paralytisches Schlottergelenk bezeichnet wird. Er läßt sich zwar leicht durch Aneinanderbringen der Knochen beseitigen, tritt aber sofort wieder ein. Die Skelettveränderung ist in der Regel schon durch die atrophischen Weichteile hindurch sichtbar. Ist nur ein Teil der Muskeln in der Umgebung des Gelenkes gelähmt, so geht die paralytische Luxation aus der zunächst entstandenen paralytischen Kontraktur (s. u.) hervor; denn die nicht gelähmten Antagonisten drücken allmählich den Gelenkkopf nach Ausweitung der Kapsel aus der Pfanne heraus, wobei oft eine geringfügige Bewegung die Luxation vollendet. So entsteht z. B. an der Hüfte bei Lähmung der Abduktoren und Rotatoren des Oberschenkels infolge der Wirkung der Adduktoren dessen Verrenkung auf das Darmbein oder bei umgekehrten Verhältnissen nach vorne.

Die Erscheinungen, Beschwerden und Funktionsstörungen der pathologischen Luxationen sind je nach dem vorliegenden Grundleiden ganz verschieden.

Ihre Erkennung ergibt sich neben den Merkmalen des letzteren aus der anatomischen Lage der Gelenkenden.

Die Behandlung fällt, abgesehen von der Reposition, welche bei entzündlichen Erkrankungen besser allmählich mit Streckverbänden als mit dem gewaltsamen Einrenkungsverfahren besorgt und in veralteten Fällen blutig ausgeführt wird, mit der Therapie der verschiedenen ursächlichen Gelenk- und Knochenentzündungen und der paralytischen Kontrakturen zusammen. Bei Ankylose der luxierten Gelenke und bei Destruktionsluxationen sind Resektionen der verwachsenen oder erkrankten Gelenkenden, bei paralytischen Luxationen nach der Reposition Sehnenverkürzungen und orthopädische Stützapparate am Platze.

b) Kontrakturen und Ankylose.

Kontraktur bezeichnet eigentlich die Folge der Muskelkontraktion, nämlich die Annäherung zweier benachbarter Körperteile. Nach eingebürgertem Sprachgebrauche werden jedoch darunter nicht nur die durch aktiven Muskelzug bedingten (aktiv myogenen Kontrakturen), sondern alle Gelenkstellungen mit verminderter oder aufgehobener Bewegungsfähigkeit verstanden, welche, durch Zusammenziehung irgend-

welcher Weichteile hervorgebracht, der dauernden Wirkung einer Muskelgruppe entsprechen.

Je nach der Richtung der zu Grunde liegenden Bewegung unterscheidet man Kontrakturen in Flexions-, Extensions-, Adduktions-, Abduktions-, Rotations-, Pro- und Supinationsstellung. Hochgradige Kontrakturen (zumeist bei Beugung) ergeben einen spitzen Winkel zwischen den beiden einander genäherten Abschnitten, geringe Grade einen stumpfen.

Die Gelenkflächen können in anatomisch richtiger Beziehung zueinander stehen, fibrös oder knöchern miteinander verwachsen sein (Ankylose) oder in dem Zustande der Luxation oder Subluxation sich befinden.

Die angeborenen Kontrakturen beruhen zum Teil auf Bildungsfehlern, wenn sie mit Knochendefekten verbunden sind, zum Teil handelt es sich um intrauterine Belastungsdeformitäten, welche dem Drucke der Uteruswand bei Fruchtwassermangel oder der Umschlingung mit der Nabelschnur bezw. mit einem amniotischen Strange ihre Entstehung verdanken.

Sie kommen als Flexionskontrakturen gelegentlich am Hüft-, Knie- und Handgelenk, nicht selten dagegen am kleinen Finger vor. Am häufigsten finden sich Kontrakturen am Fuße und zwar als angeborener Klumpfuß in Supinationsstellung, während der Plattfuß (durch Pronation), der Haken- und Spitzfuß (durch Extension und Flexion) seltener sind. Auch die spastischen Kontrakturen sind teilweise als angeborene zu betrachten, wenn sie durch kongenitale Defekte oder während der Geburt entstandene Verletzungen des Großhirns begründet sind.

Bei allen angeborenen Kontrakturen stellt sich mit der Zeit eine die fehlerhafte Stellung noch vermehrende Schrumpfung der Muskeln, Faszien und Gelenkbänder ein, wodurch auch die Bewegungsfähigkeit vermindert wird.

Die erworbenen Kontrakturen sind ihrer Ursache entsprechend dermatogene, desmogene, myogene, neurogene und arthrogene (Hoffa).

Dermatogene Kontrakturen werden durch Narben der Haut hervorgerufen und durch deren Exzision mit darauffolgender Naht oder Transplantation beseitigt.

Desmogene Kontrakturen haben tiefliegende Narben (z. B. nach Verbrennung, Sehnen- oder Fasziennekrose durch Eiterung oder Verletzung) oder an der Hand die Schrumpfung der gewucherten Palmaraponeurose zur Ursache, wodurch die Finger, zuerst und am stärksten meist der fünfte und vierte, seltener der Daumen, langsam in starke Flexion geraten (Dupuytrens Fingerkontraktur).

Die Exzision des Narbengewebes bezw. der Hohlhandfaszie ist auch hier das wirksamste Mittel. Die Haut muß dabei überall mit entfernt werden, soweit sie narbig verändert oder mit der Palmarfaszie verwachsen ist. Nach Beseitigung der Kontrakturstellung wird sodann der vorhandene Defekt durch ungestielte oder gestielte Kutislappen gedeckt. Am schwersten sind die Narbenkontrakturen nach Sehnenscheidenphlegmonen (tendogene

Kontrakturen) zu beseitigen (s. Fig. 101, Bd. I, S. 238). Das gewaltsame Strecken und Feststellen in Verbänden und Apparaten, selbst das Ausschneiden der Narbe und Transplantieren, das Lösen der Sehne und, wo es möglich ist, ihre Verlängerung haben wegen der wieder eintretenden Verwachsung nur vorübergehenden Erfolg und sind für die Funktion völlig aussichtslos, wo die Sehne zu Grunde gegangen ist.

Myogene Kontrakturen entstehen durch Verkürzung der Muskeln und zwar erstens durch nutritive Verkürzung, zweitens durch krankhafte Vorgänge. Die erstere tritt ein, wenn ein Glied andauernd in einer bestimmten Stellung gehalten wird, so daß sich der Muskel, dessen Ursprung dem Ansatze nahe gerückt ist, den veränderten Verhältnissen anpaßt. Dies geschieht einmal durch Gewohnheit bei der Arbeit (Gewohnheitskontrakturen mit Beugestellung der Finger bei Kutschern und Handarbeitern, mit Adduktion und Flexion der Oberschenkel nach langem Krankenlager), ferner infolge absichtlicher Dauerstellung eines Gliedabschnittes, wenn z. B. der Fuß des verkürzten Beines ständig in Spitzfußstellung gebraucht wird, und schließlich bei langdauernder Befestigung einer Extremität im Verbande in einer bestimmten Stellung (Pro- und Supination, Beugung des Vorderarmes, Flexion des Fußes, Flexion des Oberschenkels bei Hochlagerung nach Amputation) oder bei fortwährender Belastung der Fußspitze Schwerkranker durch die Bettdecke, wobei auch die Schwere des Fußes mitwirkt.

Die zweite Form hat Muskelerkrankungen zur Ursache. Im Beginne wird der Muskel, da seine Dehnung Schmerzen verursacht, verkürzt und unbeweglich gehalten. Dieser Zustand, der vor allem bei akutem Muskelrheumatismus der Nacken- und Halsmuskeln als rheumatischer Schiefhals bekannt ist, geht rasch oft nach einmaliger Massage vorüber. Bei Muskeleiterung jedoch, Muskeltuberkulose und -syphilis, bei Myositis fibrosa, ischämischer Entzündung, Muskelquetschung und -zerreißung macht sich bald eine starke bindegewebige Schrumpfung geltend, für welche die Fingerkontrakturen nach Vorderarmphlegmonen der Beugeseite, die Flexionskontrakturen des Oberschenkels bei Spondylitis tuberculosa infolge Schrumpfung des zerfallenen Iliopsoas, die Klauenstellung der Hand und der Finger nach ischämischer Lähmung der Vorderarmmuskeln (Fig. 35), das Caput obstipum infolge der Zerreißung des Kopfnickers bei der Geburt oder durch fibröse Myositis beredte Beispiele bieten.

Für die leichteren Formen genügen Massage, fleißige passive Bewegungen, namentlich unter Anwendung von medikomechanischen Apparaten. Führen in schweren Fällen auch gewaltsame Streckungen (in Narkose) nicht mehr zum Ziele, so ist oft die Verlängerung der Sehnen, ihre Durchschneidung und die Ueberpflanzung wirksamer Sehnen, mitunter auch die Resektion des Knochens von Vorteil. Bei Muskelentzündungen beugt man der Kontraktur durch Streck- oder Gipsverbände in geeigneten Stellungen vor.

Die **neurogenen Kontrakturen** gehen ebenfalls mit Muskelverkürzungen einher, doch sind dieselben hier durch Erkrankungen des Nerven-

systemes verschuldet. Man unterscheidet reflektorische, spastische und paralytische Formen.

Die reflektorischen Kontrakturen werden durch Reizung sensibler Nervenfasern ausgelöst und begleiten alle möglichen schmerzhaften Leiden, deren erste Merkmale sie häufig darstellen. Bei Gelenkentzündungen nimmt das Glied die am wenigsten schmerzhafte Stellung ein und wird in ihr durch reflektorische Spannung festgehalten (Bd. I, S. 348). Aus demselben Grunde findet man schon im Beginne einer akuten Peritonitis die Bauchdecken bretthart gespannt und die Bauchatmung aufgehoben, den Kopf in krampfhaft schiefer Stellung, wenn akute Eiterungen an der Seite des Halses die Weichteile durchsetzen, und die entzündliche Kieferklemme bei Phlegmonen im Bereiche der Kaumuskeln. Auch der reflektorisch fixierte, schmerzhafte Plattfuß gehört hierher. Mitunter geben auch Fremdkörper, welche in einem Nerven sitzen, oder Narben, welche ihn zerren, unter Auslösung neuritischer Veränderungen Anlaß zu Kontrakturen.

Die Beseitigung ihrer Ursache läßt diese Kontrakturen zurückgehen; ihre langdauernde Wirkung erzeugt nutritive Muskelverkürzung und -schrumpfung, welche sodann ebenso wie eine myogene Kontraktur zu behandeln ist. Reine reflektorische Formen ohne Verkürzung lassen sich in Narkose ohne weiteres beseitigen und durch feststellende Verbände fernerhin verhüten.

Die spastischen Formen beruhen auf einer abnormen Innervation oder auf einer pathologischen Reizung motorischer Nervenfasern (Hoffa). Sie kommen ein- und doppelseitig vor und sind fast stets zentralen Ursprunges, indem ihnen mannigfache Erkrankungen des Gehirns und Rückenmarks (Hirntumoren, -blutungen, multiple Hirnsklerose, Hydrozephalus, Kompressionsmyelitis, Rückenmarksklerose, chronische Meningitis, Hysterie u. a.) oder bei der angeborenen spastischen Gliederstarre Defekte und Geburtsverletzungen des Großhirns zu Grunde liegen. (Die spastische Fingerkontraktur, welche als Schreibkrampf nach Ueberanstrengung beim Schreiben auftritt, gilt als Neurose.) Die Muskeln befinden sich in pathologischer Spannung und in dem Zustande motorischer Schwäche, weshalb man auch von spastischen Lähmungen im Gegensatze zu den schlaffen spricht. Sie fühlen sich derb an, lassen sich passiv nur schwer dehnen und federn sofort wieder in den Kontraktionszustand zurück. Die Sehnenreflexe sind gesteigert. Bei der angeborenen Gliederstarre sind oft nur die Beine und an diesen vor allem die Flexoren und Adduktoren betroffen. Das Gehen wird infolge der Spitzfußstellung, der Beugung im Knie- und Hüftgelenke und der Adduktion der Oberschenkel unbeholfen und durch ungeordnete, stoßende Bewegungen sehr charakteristisch, da bei jeder willkürlichen Kontraktion zahlreiche andere Muskeln mit in Bewegung geraten (spastischer Gang). In schweren Fällen ist das Gehen unmöglich.

Die mechanische Behandlung (Massage, Dehnung der Muskeln durch passive Bewegungen und Streckverbände) wird in ihren Erfolgen von Sehnendurchtrennungen der am meisten betroffenen Muskeln mit nachfolgender Feststellung im Verbande wesentlich

unterstützt. Auch die Resektion ihrer motorischen Nerven ist empfohlen worden.

Die paralytische Kontraktur wird am häufigsten durch die spinale Kinderlähmung (Poliomyelitis anterior) und durch Verletzungen peripherer Nerven, ferner durch Neuritis und durch verschiedene pathologische Zustände des Hirnes und Rückenmarkes hervorgerufen. Sie beruht einerseits auf der schlaffen Lähmung einzelner Muskeln oder Muskelgruppen, anderseits auf der elastischen Verkürzung und der später (bei Nichtgebrauch) folgenden Schrumpfung der nicht gelähmten Antagonisten (Seeligmüllers antagonistisch-mechanische Theorie) oder auf dem Einflusse der Schwere des Gliedes und der Belastung seiner Gelenke, wodurch die Wirkung der erhaltenen Muskeln bald verstärkt, bald bekämpft wird. So entsteht z. B. der paralytische Spitzfuß bei Lähmung der Extensoren durch das Zusammenwirken der kontrahierten Wadenmuskeln und der Schwere des Fußes; dagegen kann die letztere bei Lähmung der Beuger hinreichen, um die Ausbildung eines Hakenfußes infolge der Verkürzung der Strecker zu verhindern.

Bei der in ihrer Aetiologie noch völlig unklaren spinalen Kinderlähmung (Poliomyelitis anterior), welche plötzlich mit oder ohne Fieber oder Konvulsionen auftritt, kommt es meist an einer oder an allen Extremitäten, seltener am Rumpfe zu Lähmungen, welche sich allmählich in vielen Muskeln zurückbilden, in einzelnen jedoch bestehen bleiben. Störungen der Sensibilität, der Blasen- und Mastdarmfunktion fehlen; die Sehnenreflexe sind aufgehoben oder abgeschwächt. Die Veränderungen des Rückenmarks betreffen vorzugsweise die Lenden- und Halsanschwellung und bestehen gewöhnlich in Schrumpfung des einen Vorderhornes, von wo sich eine Degeneration der zugehörigen vorderen Wurzeln, der motorischen Nerven und ihrer Muskeln weiter verbreitet.

Die Lähmungen erstrecken sich am häufigsten auf eine untere Extremität, weniger häufig auf die beiden Beine oder Arme, seltener auf die Glieder derselben Seite oder auf gekreuzte Gliedmaßen. Unterschenkel- und Vorderarmmuskeln sind vorwiegend befallen und geben das Bild des Pes equino-varus, valgus und calcaneo-valgus, während an der Hand und den Fingern meist Flexionskontrakturen auftreten (Näheres s. bei Oppenheim).

Für die Behandlung paralytischer Kontrakturen ist lange fortgesetztes Massieren und Galvanisieren neben fleißigen aktiven und passiven Bewegungen, warmen Bädern und Einreibungen wichtig. Durch Schienenhülsenapparate werden die Glieder in richtiger Stellung gehalten, durch elastische Zügel die fehlenden Muskeln ersetzt und durch beides die verkürzten gedehnt.

Einzelne gelähmte Muskeln lassen sich durch Sehnenverpflanzungen ersetzen und geschrumpfte Muskeln durch Tenotomie ihrer Wirkung berauben. Bei ausgedehnten Lähmungen an den Beinen müssen entweder Stützapparate dauernd getragen oder die Gelenke durch Anfrischung ihrer Flächen (Arthrodese) zur knöchernen Ankylose gebracht werden; der Erfolg dieser Operation ist jedoch wegen ungenügender Kallusbildung häufig zweifelhaft. Auch durch Verkürzung der unwirksamen Sehnen kann dem Gelenke ein gewisser Halt in guter Stellung verliehen werden.

Arthrogene Kontrakturen entstehen durch Schrumpfung der von Entzündungen oder Verletzungen befallenen Weichteile des Gelenkapparates (der Synovialis, der Kapsel und ihrer Bänder und des periartikulären Gewebes). Bei Entzündungen ist die Kontraktur anfangs eine reflektorische und myogene, erst später durch Kapselschrumpfung eine arthrogene. Nach Gelenkverletzungen wird sie durch langdauernde Feststellung in Verbänden gefördert.

Stets kommt es zu Gelenkversteifung oder **Ankylose** und zwar auf verschiedene Weise. Erstens kann schon die Kapselschrumpfung allein zur Unbeweglichkeit führen (Kapselankylose), zweitens treten — wie bei allen Kontrakturformen — in dem nicht mehr bewegten Gelenke bindegewebige Wucherungen auf, welche die Knorpel oder, wo sie zerstört sind, die freiliegenden Knochenflächen fest mit einander verlöten. Aus dieser fibrösen, intrakapsulären Versteifung (Ankylosis fibrosa intercartilaginea bezw. interossea) geht später die knöcherne (Ankylosis ossea, s. Fig. 100, Bd. I, S. 234) hervor, welche auch unmittelbar nach ausgedehntem Knorpelzerfalle oder durch Ueberbrückung des Gelenkes mit Kallusmassen entstehen kann.

Die Behandlung der arthrogenen Kontrakturen hängt von dem Grade der Gelenkversteifung ab. Bei fibrösen und kapsulären Ankylosen genügt oft der Zug schwerer Gewichte im Extensionsverbande, um allmählich, unterstützt von passiven Bewegungen, eine Verbesserung der Stellung zu erzielen. Ist das Aufflackern alter Entzündungsvorgänge nicht zu fürchten, handelt es sich also um traumatische Ankylosen, so ist die Kontraktur in Narkose gewaltsam zu beseitigen. Durch Nachbehandlung mit medikomechanischen Apparaten (von Zander oder Krukenberg) läßt sich sodann eine hinreichende Beweglichkeit erzielen.

Unnachgiebige fibröse oder knöcherne Ankylosen erfordern die Wegnahme des einen Gelenkendes z. B. am Schulter- und Hüftgelenke oder die keilförmige Resektion des ganzen Gelenkgebietes z. B. am Ellbogen-, Knie- und Fußgelenke entsprechend der fehlerhaften Stellung. An beiden letzteren erstrebt man danach mit Gipsverbänden die knöcherne Vereinigung, an den übrigen durch frühe Uebungen Beweglichkeit. Sind die Gelenkabschnitte namentlich bei pathologischer Luxation breit miteinander verwachsen (z. B. am Hüftgelenke), so zieht man die Osteotomie unterhalb des ehemaligen Gelenkes der Resektion vor. Bei schräger Durchmeißelung (König, Hoffa) läßt sich dadurch nicht nur die Stellung des Gliedes verändern, sondern auch seine Verkürzung unter Anwendung von Streckverbänden während der Frakturheilung ausgleichen.

Ankylosen ohne Kontrakturen werden, wo die Beweglichkeit der Funktion große Vorteile bringt (besonders am Arme) durch mechanische Behandlung oder durch Gelenkresektionen beseitigt.

Von den Operationen, welche bei Kontrakturen häufig am Muskelapparate ausgeführt werden müssen, sind die Tenotomie, die Sehnenverlängerung, -verkürzung und -verlagerung die wichtigsten.

Die **Tenotomie** oder Sehnendurchschneidung an verkürzten Muskeln kann subkutan oder offen ausgeführt werden. Zur subkutanen

Operation stößt man ein schmales Messerchen oder das sichelförmig gekrümmte Dieffenbachsche Tenotom (Fig. 44) am Rande der in Spannung gehaltenen Sehne ein, bis seine Schneide hinter sie gelangt. Während man in kurzen Zügen von innen nach außen gegen die Sehne schneidet, drückt man sie mit dem Daumen gegen das Messer, wobei man jede weitere Verletzung der Haut zu vermeiden hat. Ein kräftiger Ruck zeigt die völlige Durchtrennung der Sehne an. Die kleine Stichwunde verklebt rasch, weshalb die ganze Verletzung einer subkutanen gleicht. Zu Dieffenbachs Zeiten war diese von Stromeyer angegebene Operation sehr beliebt. Heute wird sie fast nur noch an der Achillessehne (Achillotomie), an den Sehnen der Kniekehle und als Myotenotomie (da auch Muskelgewebe durchtrennt wird) an den Adduktoren geübt.

Fig. 44.

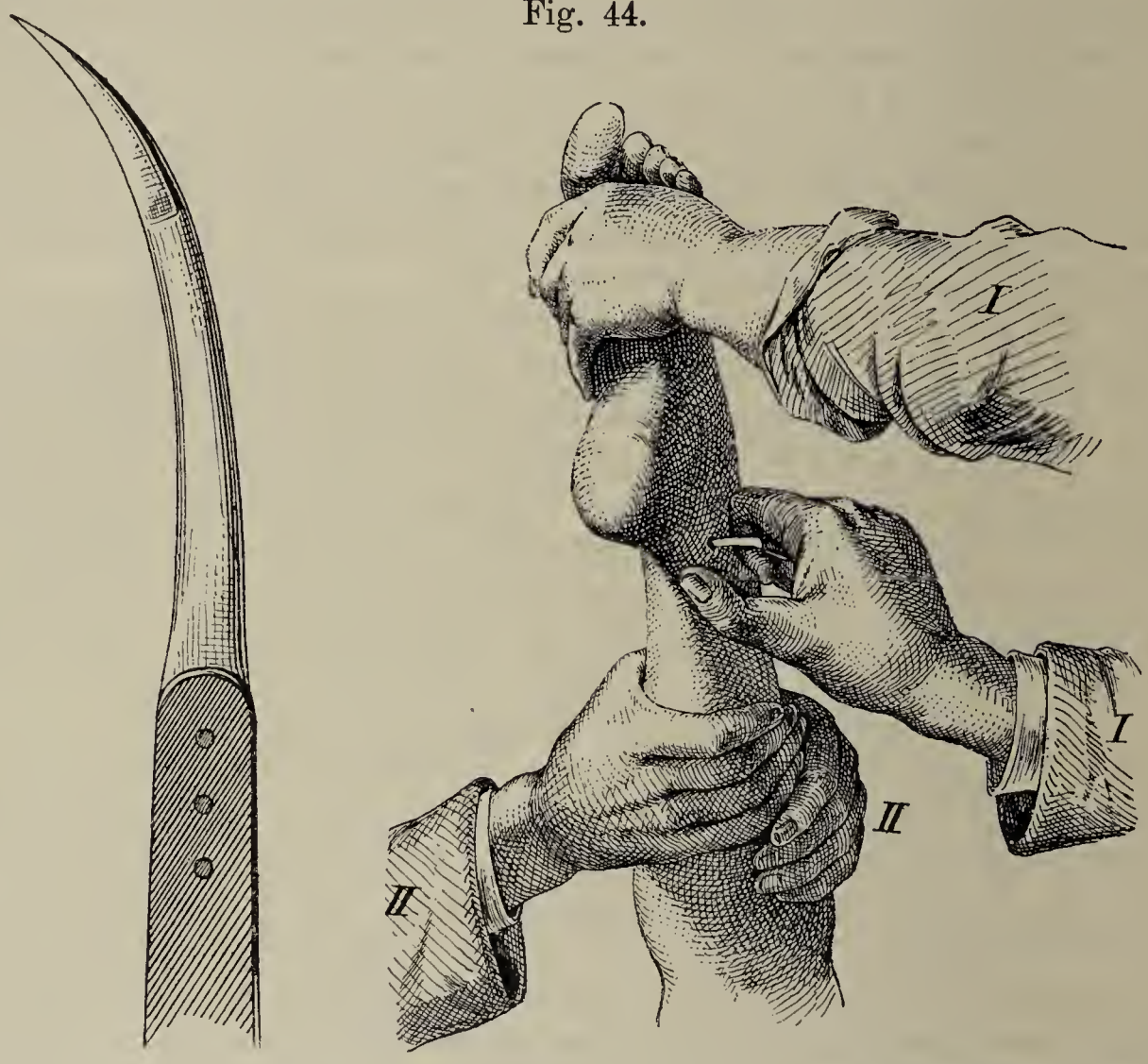

Dieffenbachs Tenotom und subkutane Tenotomie der Achillessehne (aus Hoffa).

Die offene Tenotomie, bei welcher die Sehne erst nach ihrer Freilegung und zwar schichtweise von außen nach innen durchtrennt wird, hat den Vorteil der sichtbaren Wundverhältnisse, welche gestatten, Gefäßverletzungen zu vermeiden und außer der Sehne auch geschrumpfte Faszienstränge zu durchschneiden. Beides ist z. B. bei der Tenotomie des Kopfnickers wegen Caput obstipum von großem Werte.

Die Sehnendurchschneidung setzt den Muskel nur kurze Zeit außer Funktion, bis der durch den Ausgleich der Kontrakturstellung entstandene Defekt unter Resorption des ergossenen Blutes mit Bindegewebe ausgefüllt ist, welches an allen nicht eingescheideten und daher nach der Durchtrennung wenig auseinanderweichenden Sehnen dem Knochenkallus gleich die Verbindung wiederherstellt. Man beginnt schon nach einer Woche mit passiven Bewegungen, um die Sehne möglichst in diesem verlängerten Zustande zu erhalten und dadurch neuen

Verkürzungen und Kontrakturen vorzubeugen, wie sie mitunter bei schlechter Nachbehandlung eintreten.

Die **Sehnenverlängerung** erreicht man an großen Gebilden (Triceps surae, Quadriceps femoris) durch mehrfache seitliche Einkerbungen der freigelegten Sehne und nachfolgende gewaltsame Dehnung (Fig. 45 b). Nach Bayer läßt sich die Verlängerung der Achillessehne auch durch zwei mit dem

Fig. 45.

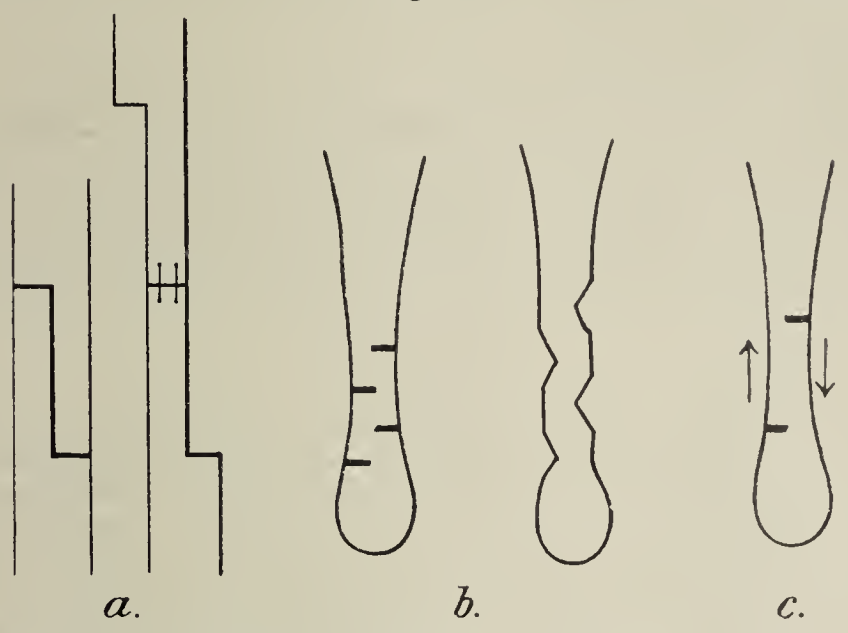

Sehnenverlängerung. *a*) Z-förmige Spaltung und Naht (Bayer). *b*) Mehrfache seitliche Einkerbung der Achillessehne. *c*) Subkutane Einkerbung der Achillessehne nach Bayer.

Tenotom ausgeführte, seitliche Einschnitte erzielen, von denen der eine dicht an der Ferse, der gegenüberliegende höher oben angelegt wird (Fig. 45 c). Durch Anspannung der Sehne verschieben sich ohne Trennung des Zusammenhanges die beiden Längshälften in ähnlicher Weise wie bei der selbst für die feineren Fingersehnen verwendbaren, ebenfalls von Bayer stammenden Sehnennaht nach Z-förmiger Spaltung (Fig. 45 a). Man führt die Verlängerung der Sehne bei starken Schrumpfungen an Stelle der Tenotomie und an den mit Scheiden versehenen Fingersehnen aus, an denen die Durchschneidung wegen der ausbleibenden Vereinigung verboten ist.

Fig. 46.

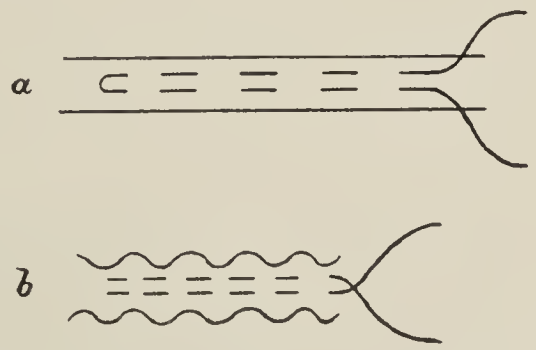

Faltung der Sehne nach Lange.

Die **Sehnenverkürzung** kommt bei paralytischen Kontrakturen an den vollständig und unvollständig gelähmten Muskeln in Frage, um das Gelenk durch die Spannung der Sehnen in der richtigen Stellung zu halten. Man durchschneidet die Stümpfe und näht sie mit verschobenen Enden wieder zusammen oder verwendet ohne Durchtrennung die von Lange angegebene Faltung, welche mit einem starken Seidenfaden auszuführen ist (Fig. 46). Auch bei paralytischen Schlottergelenken ist die Verkürzung mehrerer Sehnen mit Vorteil zu verwenden (tendinöse Fixation).

Die **Sehnenverlagerung** oder **-überpflanzung** findet nach denselben Regeln wie bei traumatischen Sehnendefekten (s. S. 46) auch bei paralytischen Kontrakturen ihre Anwendung und läßt sich mannigfach mit Sehnenverlängerungen und -verkürzungen verbinden. Einfache Beispiele für die gebräuchlichsten Verfahren sind folgende: Bei dem paralytischen Klump-

fuße durchtrennt man die gelähmten Peronei und vereinigt ihre peripheren Enden mit einem Längslappen der funktionskräftigen Achillessehne (s. S. 47); bei dem paralytischen Plattfuße ist das periphere Ende der durchschnittenen gelähmten Tibialis anticus-Sehne an die des nicht gelähmten Extensor hallucis longus zu nähen; bei Quadricepslähmung hat F. Krause die Sehnen der Beuger an ihren Ansätzen am Unterschenkel abgetrennt und an die Patella befestigt; bei Radialislähmung verfuhr Hoffa ganz ähnlich, indem er die Ansatzstellen des Flexor carpi radialis und ulnaris loslöste und am Dorsum auf die Extensoren pflanzte.

In allen Fällen müssen die Sehnen unter so starker Spannung befestigt werden, daß sie das Glied in übermäßig korrigierter Stellung halten. Sichert man die Anheilung in dieser Lage 6—8 Wochen lang durch Gipsverbände, so sind die Erfolge sehr gute, indem die verlagerten oder nunmehr mit doppeltem Ansatze versehenen kraftspendenden Muskeln auch die Funktion der gelähmten übernehmen.

Literatur.

Bardenheuer, Ischämische Kontraktur. Festschrift zur Eröffnung der Akademie Köln 1904, S. 34. — Bayer, Eine Vereinfachung der plastischen Achillotomie. Zentralblatt für Chirurgie 1901, S. 37. — Drobnik, Ueber die Behandlung der Kinderlähmung mit Funktionsteilung und Funktionsübertragung der Muskeln. Deutsche Zeitschr. f. Chir. Bd. 43, 1896, S. 473. — Gerlach, Klinisch-statistischer Beitrag zur Frage der Sehnenplastik und Sehnentransplantation. I.-D. Rostock 1904. — Hoffa, Die Orthopädie im Dienste der Nervenheilkunde. Jena 1900. — Ders., Lehrbuch der orthopädischen Chirurgie. Stuttgart 1902. — Ders., Ueber Enderfolge der Sehnenplastik. Chir. Kongr.-Verhandl. Berlin 1904, I, 24. — Fedor Krause, Ersatz des gelähmten Quadriceps femoris durch die Flexoren des Unterschenkels. Deutsche med. Wochenschr. 1902, Nr. 7 u. 8. — Nicoladoni, Nachtrag zum Pes calcaneus und zur Transplantation der Peronealsehne. Arch. f. klin. Chir. Bd. 27, 1882, S. 660. — Oppenheim, Lehrbuch der Nervenkrankheiten. Berlin. — Rosenkranz, Ueber kongenitale Kontrakturen der oberen Extremitäten. Zeitschr. f. orthop. Chir. Bd. 14, 1905, S. 52. — Vulpius, Ueber die Heilung von Lähmungen und Lähmungsdeformitäten mittels Sehnenüberpflanzung. v. Volkmanns Samml. klin. Vortr. N. F. Nr. 197, 1897.

c) Besondere Gelenkerkrankungen.

α) Synovitis chronica serosa, Gelenkwassersucht, Hydrops articularis chronicus, Hydarthros.

Der chronische Reizzustand der Synovialis, welcher zu einer serösen Exsudation und Verdickung der Kapsel samt Wucherungen ihrer Zotten führt, äußert sich klinisch unter dem Bilde der Gelenkwassersucht. Es ist diese Synovitis chronica serosa weniger ein selbständiges Leiden als die Folge und Begleiterscheinung verschiedener krankhafter Vorgänge im Gelenke. Sie entwickelt sich entweder aus einem bestehenden Gelenkleiden (nach akuter seröser Synovitis infolge von Infektionen [Bd. I, S. 228] oder Blutergüssen, bei chronischem Gelenkrheumatismus, bei freien Gelenkkörpern und Arthritis deformans) oder tritt in anscheinend gesunden Gelenken als erste Erscheinung bestimmter Gelenkerkrankungen auf (wie Tuberkulose, Syphilis, Arthritis deformans, Arthritis neuropathica).

Es stellt sich meist in einem Gelenke, und zwar am häufigsten im Knie-, ferner im Ellbogen-, Fuß- und Handgelenke, seltener in mehreren (z. B. bei chronischem Gelenkrheumatismus, Gelenksyphilis) eine gut gekennzeichnete Veränderung der Gelenkform ein, da die Kapsel an allen nachgiebigen Abschnitten durch ein oft sehr reichliches seröses Exsudat gespannt und vorgetrieben

wird. Dieses wächst langsam, steigert sich oft beim Gebrauche des Gliedes, kann lange Zeit auf demselben Grade verharren und sich mitunter von selbst zurückbilden. Treten allmählich die Wucherungen der Kapsel in den Vordergrund, so ergeben sich Uebergänge zu dem Bilde des chronischen Gelenkrheumatismus. Es verschwinden dann die scharfen Konturen des straff gefüllten Gelenkes, während deutlich fühlbare Verdickungen und Knoten der Kapsel eine mehr in die Umgebung verschwimmende Gelenkschwellung hervorrufen.

Die Beschwerden sind in der ersten Zeit gering, so daß die Anfänge nicht bemerkt werden, falls nicht ein Hämarthros oder eine schmerzhafte akute Entzündung vorausgegangen ist. Das Gefühl der Spannung, Schwere und leichten Ermüdung ist oft die einzige Klage. Später, wenn in verschleppten Fällen durch Dehnung der Bänder der natürliche Halt des Gelenkes verloren geht, entwickeln sich Schlottergelenke, abnorme Gelenkstellungen (wie Genu valgum, varum, recurvatum) und Subluxationen, während schmerzhafte Versteifungen auftreten, wenn sich die Kapsel verdickt und mit zottigen Wucherungen versieht.

Die Erkennung der Gelenkwassersucht ist an sich nicht schwierig. Denn der chronische, fast schmerzlose Verlauf und die Veränderung der Gelenkgegend mit der Zeichnung der gefüllten Kapsel und der Befund von Fluktuation sind sichere Merkmale. Zotten und Kapselwülste treten am deutlichsten nach Entleerung des Ergusses hervor und geben der aufgelegten Hand bei Bewegungen das Gefühl leichten Reibens und Knarrens.

Schwierig dagegen ist häufig die Bestimmung des Grundübels, wenn die chronische Synovitis nicht die Folge, sondern der Beginn eines Gelenkleidens ist. Hier kann nur der weitere Verlauf Sicherheit bringen.

Die Behandlung geringer Ergüsse besteht in Kompression durch elastische Binden und in Massage und fleißigen Bewegungen. Größere Mengen werden am besten durch Punktion entfernt, welcher die Auswaschung des Gelenkes mit 3%iger Karbollösung und die Ruhigstellung im Verbande für mehrere Tage folgt. Darauf wird durch Massage und Anwendung von heißer Luft die Aufsaugung des Exsudates gefördert und durch Bewegungen des Gelenkes einer Versteifung vorgebeugt. Schmerzhafte Wucherungen der Synovialis werden operativ entfernt.

β) Der chronische Gelenkrheumatismus.

Seinem Wesen nach bezeichnet der chronische Gelenkrheumatismus eine sehr langwierige, mit Schmerzen einhergehende Entzündung der Gelenkkapsel und des periartikulären Gewebes. Die Wucherung der Synovialhaut und die Schrumpfung des Kapselbindegewebes verursachen an den erkrankten Gelenken Anschwellung und Bewegungsbeschränkung, der häufig erfolgende Schwund und bindegewebige Ersatz des Gelenkknorpels die allmähliche Verödung der Gelenke und Ankylose, während durch die begleitende Muskelatrophie zusammen mit der Kapselschrumpfung Kontrakturstellungen sich ausbilden. Die trockene Form der entzündlichen Veränderungen (Arthritis sicca)

mit Abnahme der Synovia überwiegt das Auftreten seröser, zum Hydarthros führender Ergüsse.

Der Begriff der Erkrankung ist nicht scharf umschrieben. Uebergänge vom chronischen Hydarthros zum Gelenkrheumatismus und von diesem zur Arthritis deformans sind mannigfach und Verwechslungen mit Arthritis urica, deformans und gonorrhoica chronica, ja sogar mit Gelenktuberkulose häufig. Außerdem ist zu vermuten, daß unter dem Namen des chronischen Gelenkrheumatismus verschiedene, klinisch und ätiologisch nicht gleichwertige Leiden zusammengefaßt werden, für welche es an Unterscheidungsmerkmalen fehlt.

Ueber die Aetiologie ist nichts Sicheres bekannt. Ob die von Schüller nachgewiesenen kurzen Stäbchen als Erreger aufzufassen sind, ist fraglich geblieben. Doch ist es kaum zu bezweifeln, daß ein Teil der Fälle auf bakteriellen Infektionen beruht. Dafür sprechen nicht nur das nicht seltene Hervorgehen des chronischen Gelenkrheumatismus aus dem akuten und die Aehnlichkeit des klinischen Bildes mit den durch Gonokokken verursachten chronischen Gelenkentzündungen, sondern auch die akuten und subakuten entzündlichen Schübe, welche den chronischen Verlauf zu unterbrechen pflegen. Daß häufig durchgemachte Durchnässungen und Abkühlungen des Körpers oder einzelner Gliedabschnitte die Erkrankung auslösen, und der dauernde Aufenthalt in feuchten Wohnungen und Gegenden neben mangelhafter Ernährung ihrem Auftreten besonders förderlich ist, hat die klinische Erfahrung längst festgestellt.

Das mittlere Lebensalter ist am meisten betroffen, das weibliche Geschlecht häufiger als das männliche. Bei jungen Mädchen scheint die Chlorose, bei alten Leuten die Arteriosklerose eine Rolle zu spielen.

In der Regel erkranken mehrere, seltener vereinzelte, in schweren Fällen auch alle Gelenke des Körpers. Das Knie und die Schulter sind ebenso wie die Finger- und Zehengelenke ganz besonders bevorzugt.

Der Beginn des Leidens ist zum Teil unmerklich und schleichend, zum Teil entwickelt es sich aus den Nachwehen des akuten Gelenkrheumatismus.

Nach dem Verlaufe und den wachgerufenen Veränderungen lassen sich nach Schüller drei Formen unterscheiden, die einfache, die schwere und die ankylosierende, welche für viele Fälle gleichzeitig die ineinander übergehenden Grade darstellen.

Die einfache Form geht mit geringen Schmerzen einher, welche sich bei Bewegungen und auf Druck — namentlich nach längerer Ruhe der Gelenke, daher am Morgen oder nach mehrstündigem Sitzen — in den befallenen und allmählich durch Kapselverdickungen angeschwollenen Gelenken geltend machen. Sie gehen und kommen, vermehren sich zeitweise unter leichten Ergüssen und machen die Beweglichkeit immer beschwerlicher, während die Gelenkschwellungen infolge zunehmender Muskelatrophie deutlicher hervortreten, und die steifer werdenden Glieder abnorme Stellungen annehmen. Das letztere zeigt sich besonders an den Händen, an welchen die Metakarpophalangealgelenke an dem abgemagerten Handrücken stark hervorspringen und die in der Grundphalanx

gestreckten, im übrigen meist gebeugten Finger nach der Ulnarseite (der Schwere nach) verschoben stehen (Fig. 47). Auch Subluxationen der ersten Phalanx und seitliche Verschiebungen der Endglieder mit Streckstellung kommen häufig vor. An den zugänglichen Kapselabschnitten großer Gelenke lassen sich die zottigen Wucherungen der Synovialis als kleine Knoten durchfühlen; bei Bewegungen verursachen sie ein leichtes Knirschen.

Das Leiden kann in wechselnden Graden auf diese Form beschränkt bleiben oder in die nächste übergehen.

Die schwere Form zeichnet sich neben ähnlichen, aber stärkeren Erscheinungen durch erhebliche Zottenbildungen aus, welche als einfache kolbenförmige oder mehrfach verzweigte, sehr blutreiche Gebilde zunächst aus den normalen Gelenkzotten hervorgehen, mit der Zeit aber die ganze Innenfläche der Synovialis einnehmen, den Gelenkraum füllen und die Kapsel dehnen. Die ziehenden und stechenden Schmerzen werden in unregelmäßigen Pausen durch akut entzündliche Schübe vermehrt, welche mit Oedem und leichter Rötung der Haut und geringer Temperaturerhöhung einhergehen. Die Bewegungen werden immer schmerzhafter und beschränkter, da die verdickte Kapsel schrumpft und allmählich mit ihrer Umgebung verschmilzt, und der Gelenkknorpel am Rande bindegewebige Veränderungen eingeht. Die Gelenke sind beträchtlich, ohne eine scharfe Grenze zu zeigen, geschwollen, was wegen der hochgradigen Muskelatrophie und der Kontrakturstellungen umso auffälliger ist; daher gleichen sie oft dem Tumor albus der Gelenktuberkulose (v. Volkmann). Durch die Weichteile hindurch fühlt man die harten Knoten und Zotten der Kapsel. Bei passiven Bewegungsversuchen hört und fühlt man ein lautes Krachen. Bei Veränderung fast sämtlicher Gelenke liegen die Kranken schließlich völlig bewegungslos und hilflos zu Bett und gehen allmählich nach jahrelangem Leiden an Erschöpfung zu Grunde.

Fig. 47.

Arthritis chronica der Fingergelenke (55jähr. Frau).

Bei der dritten Form, der Arthritis chronica rheumatica ankylo-poetica, welche zugleich den höchsten Grad darstellt, aber auch von vornherein ohne Zwischenstufe sich entwickeln kann, schrumpft die gewucherte und verdickte Kapsel, während der Gelenkknorpel unter dem Einflusse des aus ihr andringenden gefäßhaltigen Bindegewebes zerfasert, welches weiterhin die Verödung und Verwachsung der Gelenkflächen besorgt. Dieser bindegewebigen Ankylose, welche von Subluxationen und starken Kontrakturstellungen begleitet ist, kann die knöcherne folgen.

Als besondere Formen sind von Strümpell und P. Marie chronische, von unten nach oben fortschreitende Versteifungen der ganzen Wirbelsäule

beschrieben worden (chronische ankylosierende Spondylitis), welche meist mit Ankylosierung der großen Extremitätengelenke einhergehen. Auch die von Bechterew beobachtete, mit Schmerzen und Erscheinungen von seiten der komprimierten Rückenmarkswurzeln (Neuralgien, atrophischen Lähmungen der Extremitätenmuskeln) verlaufende Versteifung der Wirbelsäule gehört hierher, obgleich sie im klinischen Bilde manche Abweichungen von den Strümpell-schen und Marie schen Formen zeigt.

Denn die anatomischen Untersuchungen von E. Fränkel haben erwiesen, daß alle diese Erkrankungen die gleiche Grundlage besitzen, nämlich eine zur Ankylose führende Arthritis der kleinen Wirbelgelenke. Da die oft vorzufindenden periostalen Wucherungen als sekundäre, infolge der veränderten Statik entstandene Bildungen aufzufassen sind, so gehören diese Wirbelerkrankungen in das Gebiet der Arthritis chronica ankylopoetica, nicht dagegen zur Arthritis deformans.

Eine Heilung des chronischen Gelenkrheumatismus ist nicht zu erwarten. Selbst die leichtesten Formen ziehen sich durch das ganze Leben hin. Durch sachgemäße Behandlung lassen sich aber sogar schwerere Grade ohne erhebliche Beschwerden ertragen, wenn die Erkrankung nicht die sämtlichen Körpergelenke befällt und versteift.

Die Erkennung macht gegenüber der chronischen gonorrhoischen Gelenkentzündung, der Gelenkgicht und Arthritis deformans sehr häufig so große Schwierigkeiten, daß eine scharfe Unterscheidung unmöglich ist. Auch Gelenktuberkulose kann oft zweifelhaft bleiben.

Die Behandlung des chronischen Gelenkrheumatismus fällt zum großen Teil ins Gebiet der inneren Medizin. Der Gebrauch von Salizylpräparaten, die Hydrotherapie (besonders mit Dampf- und Moorbädern, Prießnitzschen Umschlägen, Fangobehandlung), Massage, gymnastische Uebungen und die Anwendung der Thermen von Teplitz, Wildbad, Gastein, Wiesbaden, Baden-Baden u. a. unterstützen sich in der Bekämpfung des Leidens.

Zur Verminderung der Schmerzen und zur Lösung der bindegewebigen Verwachsungen ist die Biersche Stauungshyperämie ein gutes Mittel, namentlich bei abwechselnder Anwendung von Heißluftapparaten (s. Bd. I, S. 134). Die ödematöse Durchtränkung und die verbesserte Zirkulation sind im stande, die Schrumpfungen aufzuhalten und die Gelenke beweglicher zu machen. Auch die Injektion von sterilisiertem Vaselin (1—4 ccm) soll nach Büdinger von Nutzen sein.

Zur Beseitigung der Kontrakturen dient der Streckverband oder das gewaltsame Geradestellen der Glieder in Narkose. Bei sehr schmerzhaften Gelenken sucht man durch Gipsverbände die Ankylosierung in guter Stellung zu erreichen, im übrigen erstrebt man Beweglichkeit. Bei Ankylosen in Kontrakturstellung kommt die Resektion in Frage. Starke Kapselwucherungen und Zottenbildungen erfordern ihre operative Entfernung.

γ) Arthritis, Osteoarthritis chronica deformans.

Die chronisch deformierende Gelenkentzündung setzt sich aus Vorgängen zusammen, welche von denen des

chronischen Gelenkrheumatismus wesentliche, aber anfangs im klinischen Bilde oft nicht bemerkbare Abweichungen zeigen. Zwar handelt es sich auch hier um Verdickung und Wucherung der Gelenkkapsel mit Zottenbildung, doch stehen erstens die Veränderungen am Knorpel und Knochen im Vordergrunde, an denen Schwund und Neubildung nebeneinander laufen, zweitens fehlen die Verwachsungen der Gelenkflächen.

Während der Gelenkknorpel hauptsächlich an Stellen, welche dem stärksten Drucke ausgesetzt sind, erweicht, zerfasert und zerklüftet, so daß der Knochen zu Tage tritt und durch die Gelenkbewegungen glatt geschliffen wird, entstehen am Rande der Gelenke knollige hyperplastische Knorpelwucherungen (Ekchondrosen), die sich weiterhin in osteoides und knöchernes Gewebe verwandeln und beim fortschreitenden Wachstume von ihren dünner werdenden Stielen lösen, so daß freie Gelenkkörper entstehen. Der Knochen selbst schwindet durch Resorption, während sein Mark durch Fettverlust eine gallertige und durch Verflüssigung eine zystische Beschaffenheit annimmt (Ziegler). Dadurch wird die unter dem Gelenkknorpel liegende Spongiosa nachgiebiger und läßt an belasteten Stellen Abflachungen entstehen. Gleichzeitig treten aber auch am Periost in der Nähe des Gelenkknorpels Wucherungen auf, welche sich mit denen des letzteren zu großen knolligen Randwülsten vereinigen. Zu all diesen Veränderungen gesellen sich noch die der Kapsel. Sie verdickt sich, schrumpft und läßt zuweilen durch Verknöcherung Knochenplatten und -spangen entstehen, während ihre Innenfläche mit reichen Zottenbildungen ausgestattet wird. Diese sind zum Teil bindegewebig oder lipomatös, zum Teil enthalten sie Knorpelherde. Auch sie liefern freie Körper.

Durch diese Vorgänge wird das ganze Gelenk gewaltig verändert. Der Gelenkkopf wird breit und abgeplattet und mit hohen höckerigen Randwülsten versehen, die Pfanne erleidet eine entsprechende Erweiterung mit wallartig verdickten Rändern. Gruben, Vertiefungen, Rinnen und Schlifffläche wechseln an den beiden verunstalteten Gelenkenden mit knolligen Erhebungen und Wülsten. Dazwischen liegen größere und kleinere, oft unzählige freie oder noch gestielte Gelenkkörper (s. S. 203).

Bis die Erkrankung solche Grade erreicht hat, vergehen viele Jahre und Jahrzehnte; denn sie ist durch einen sehr langsamen, aber stetig fortschreitenden Verlauf ausgezeichnet, der wohl oft einen vorübergehenden Stillstand, aber nur äußerst selten, höchstens im Beginne, einen Rückgang aufzuweisen hat.

Hüft- und Kniegelenke werden am häufigsten, ferner in abnehmender Folge die Gelenke des Ellbogens, der Hand, der Schulter, des Fußes, der Wirbelsäule und der Finger befallen. Das Leiden tritt in einem einzigen (namentlich großen) Gelenke oder in mehreren zugleich auf und bevorzugt das männliche Geschlecht. Die Anfänge fallen gewöhnlich in das mittlere Lebensalter, können aber auch schon in der Jugend einsetzen.

Die Ursachen der Arthritis deformans sind dunkel. Man weiß nur, daß Gelenkverletzungen und ähnliche Einflüsse wie beim chronischen Gelenkrheumatismus eine Rolle spielen.

Das als Malum senile bekannte chronische Gelenkleiden alter Leute, welches besonders gerne das Hüftgelenk, ferner die Schulter und den

Ellbogen befällt, unterscheidet sich von der Arthritis deformans durch das Fehlen der Knochen- und Knorpelwucherung. Der Schwund der Gelenkenden geschieht wesentlich durch senile Ernährungsstörung unter dem Bilde der Arthritis chronica ulcerosa sicca (Ziegler); die Kapselbänder sind dabei verdickt, die Gelenkzotten vergrößert. Aehnliche Veränderungen zieht besonders im höheren Alter der langdauernde Nichtgebrauch von Gelenken nach sich, welche durch Verbände festgestellt worden sind.

Die Anfänge der Arthritis deformans sind schleichend. Lange Zeit bestehen nur unbedeutende Schmerzen, Knarren und Reiben bei Bewegungen und das Gefühl von Gelenksteifigkeit, welches sich besonders nach langdauernder ruhiger Haltung einstellt, aber rasch während des Gebrauches wieder verschwindet. Von Zeit zu Zeit stellen sich seröse Ergüsse ein, welche oft erst die Aufmerksamkeit auf die Erkrankung lenken und vor allem bei der Anwesenheit von freien Gelenkkörpern sich wiederholen, da die Synovialis durch sie gereizt wird. Allmählich verändert sich die Form der Gelenkgegend. Sie schwillt infolge der Verdickung der Kapsel und der Knochenenden an, wodurch unregelmäßige Vorsprünge entstehen. Je mehr die Gelenkflächen, oft unter starker Zunahme der Schmerzen, sich verwandeln, desto mehr treten ferner Beschränkungen der Beweglichkeit durch die knöchernen Randwülste oder abnorme, dem betreffenden Gelenke für gewöhnlich nicht zukommende Bewegungen hervor, denen sich fehlerhafte Gelenkstellungen (z. B. Genu valgum, varum) anschließen. Dadurch werden die Gelenke trotz Schrumpfung der Kapsel, welche nur bei geringer Knochendeformierung zur Kapselankylose führt, wackelig und schlotternd und geraten schließlich in pathologische Subluxations- und Luxationsstellungen.

Trotz vielfacher Beschwerden und stetigen Fortschreitens bedingt das Leiden keine das Leben bedrohenden Gefahren.

Die Erkennung gründet sich, abgesehen von der Verdickung der Kapsel, von serösen Ergüssen und von knarrenden, krachenden Geräuschen bei Bewegungen, auf die fühlbaren Wucherungen des Knochens und Knorpels am Rande der Gelenkflächen und auf das Vorhandensein freier Körper. Im Beginne liegt große Aehnlichkeit mit dem Anfangsstadium des chronischen Gelenkrheumatismus vor, insbesondere wenn mehrere Gelenke betroffen sind. Neuropathische Gelenkerkrankungen unterscheiden sich durch ihr Grundleiden. Ankylotische und schwer bewegliche Gelenke sind leicht mit Gelenktuberkulose zu verwechseln.

Für die Behandlung kommen ähnliche Mittel und Verfahren in Frage wie bei dem chronischen Gelenkrheumatismus. Im übrigen lassen sich die nicht häufigen Kontrakturen bei Kapselankylose gewaltsam ausgleichen und, wenn nur einzelne große Gelenke mit sehr starken Beschwerden und Veränderungen der Knochenenden erkrankt sind, Gelenkresektionen ausführen. Man erzielt durch sie an der oberen Extremität und am Hüftgelenke eine größere Beweglichkeit in guter Stellung, am Knie- und Fußgelenke nach knöcherner Vereinigung eine bessere Gebrauchsfähigkeit, wie sie an der unteren Extremität sonst nur durch Stützapparate zu erreichen ist. Gelegentlich ist die Amputation bei älteren Leuten mit hochgradigen Zerstörungen des Fuß- oder Kniegelenkes am Platze.

Besondere klinische Erscheinungen entstehen durch das Vorhandensein von **Gelenkmäusen** oder **Gelenkkörpern** (Corpora libera). Es handelt sich um frei im Gelenk bewegliche Körper, welche ihre Entstehung dem Loslösen oder Abreißen von fibrösen (später verkalkenden) oder knorpeligen Zotten, Knorpel- und Knochenwucherungen der Kapsel oder dem Abbruche von Ekchondrosen verdanken. Bald liegen sie ruhig in Unebenheiten und Vertiefungen, bald schlüpfen sie bei Bewegungen rasch hin und her. Oft hängen sie noch mit der Gelenkfläche oder der Synovialis durch dünne bindegewebige Stiele zusammen. Sie sind häufige Begleiter der Arthritis deformans, doch können sie, wenn die Gelenkveränderungen dieser Erkrankung nur umschriebene Bezirke des Gelenkes betreffen, im Vordergrunde der Erscheinungen stehen. Ja es kommt sogar vor, daß Gelenkkörper sich finden, ohne daß man eine Spur von Arthritis deformans entdecken kann oder Anhaltspunkte für ihre traumatische Entstehung hat. Für diese Fälle hat König einen in seiner

Fig. 48.

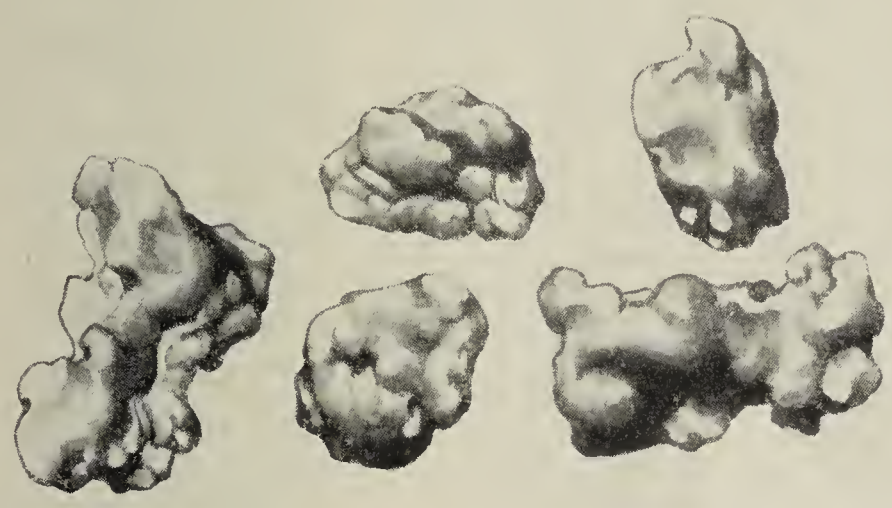

Gelenkmäuse aus dem an Arthritis deformans erkrankten Kniegelenke eines 30jähr. Mannes.

Natur und Ursache nicht klargestellten Vorgang angenommen, den er als Osteochondritis dissecans bezeichnet. Durch ihn wird ein Bezirk des Gelenkknorpels mit verschieden großem Anteile des Knochens (z. B. der ganze Schenkelkopf, König, Riedel) allmählich wie ein Sequester gelöst und ins Gelenk abgestoßen. Die zähe Lebensfähigkeit, ja sogar Wucherungsfähigkeit der Knorpelsubstanz erhält das gelöste Stück und versieht es mit knolligen Erhebungen. Es ist nicht ausgeschlossen, daß dieser Entstehung der Körper geringe Traumen vorangehen.

Diese im Gegensatze zu den traumatischen (s. S. 70) als pathologische oder arthritische Gelenkmäuse zusammengefaßten Bildungen unterscheiden sich von den ersteren durch ihre Gestalt, welche durch die Wucherungen des den Knochenkern umgebenden Knorpels ein maulbeerartiges Aussehen gewinnt. Sie enthalten hyalinen und faserigen Knorpel, verkalktes Bindegewebe und Knochen. Der letztere bildet häufig den Kern. Verrät die Struktur die Abkunft von der normalen Gelenkfläche, so ist die traumatische Entstehung sehr wahrscheinlich. Sie kommen einzeln und in sehr zahlreichen Gebilden von Erbsen- bis Walnußgröße vor.

Ihre Gegenwart erzeugt Schmerzen, welche oft plötzlich,

hauptsächlich im Kniegelenke, bei Bewegungen auftreten und nicht selten von serösen Ergüssen gefolgt sind. Als wichtigstes Merkmal für das Vorhandensein einer Gelenkmaus gilt die unvermutet einsetzende, schmerzhafte Bewegungshemmung des Gelenkes, welche durch Einklemmung des Körpers in den Gelenkspalt zu stande kommt (sogenanntes Maussymptom).

Fig. 49.

Arthritis neuropathica (tabica) im rechten Knie- und Fußgelenke.

Am häufigsten sind das Knie-, Ellbogen- und Hüftgelenk betroffen, und zwar vorzugsweise bei kräftigen Männern im mittleren Lebensalter.

Die Erkennung ist bei ausgesprochenen Erscheinungen leicht. Läßt sich der Körper nicht an zugänglichen Kapselabschnitten durchfühlen, so kann man ihn, falls er nicht lediglich aus unverkalktem Bindegewebe oder Knorpel besteht, im Röntgenbilde nachweisen. Dabei muß man jedoch die außerhalb der Gelenke, z. B. am Knie, gelegentlich vorkommenden, aber weniger bekannten Sesambeine berücksichtigen.

Die Behandlung besteht bei vorhandenen Beschwerden in der Entfernung der Gelenkkörper, wozu für gewöhnlich eine kleine Inzision der Kapsel, nur bei sehr zahlreichen Gebilden das Aufklappen der Gelenke notwendig ist. Verschwindet die Gelenkmaus während der Operation in die Tiefe, so führt man unter Kompression der Gelenkgegend Bewegungen aus, wodurch sie in der Regel in die Wunde getrieben wird.

Nach Naht der Kapselwunde und der Haut folgt die Feststellung des Gliedes für eine Woche.

Der Arthritis deformans stehen die Gelenkerkrankungen nahe, welche vor allem bei Tabes dorsalis und Syringomyelie, gelegentlich auch bei Kompression und Verletzung des Rückenmarkes, Entzündung und Durchtrennung peripherer Nerven vorkommen und als **neuropathische Arthritis** zusammengefaßt werden. Doch sind die Zerstörungen viel gewaltiger, Schwund und

Wucherung bedeutender und der Verlauf erheblich rascher, so daß sie gewissermaßen eine Karikatur der Arthritis deformans darstellen (Schuchardt).

Die klinischen Erscheinungen beginnen oft akut nach Anstrengungen und leichten Traumen mit serösen Ergüssen und weit reichenden periartikulären sehr prallen Oedemen und zeichnen sich von vornherein durch das Fehlen jeglicher Schmerzen aus. In den leichten, nach Charcot den gutartigen Fällen treten in der Folge nur geringe Veränderungen am Knorpel und Knochen ein. Durch die rasche Umwandlung des ganzen Gelenkapparates, welche bald mehr auf dem Schwunde der Knochenenden, bald mehr auf der Wucherung von dicken knolligen Randwülsten und von Knochenplatten in der

Fig. 50.

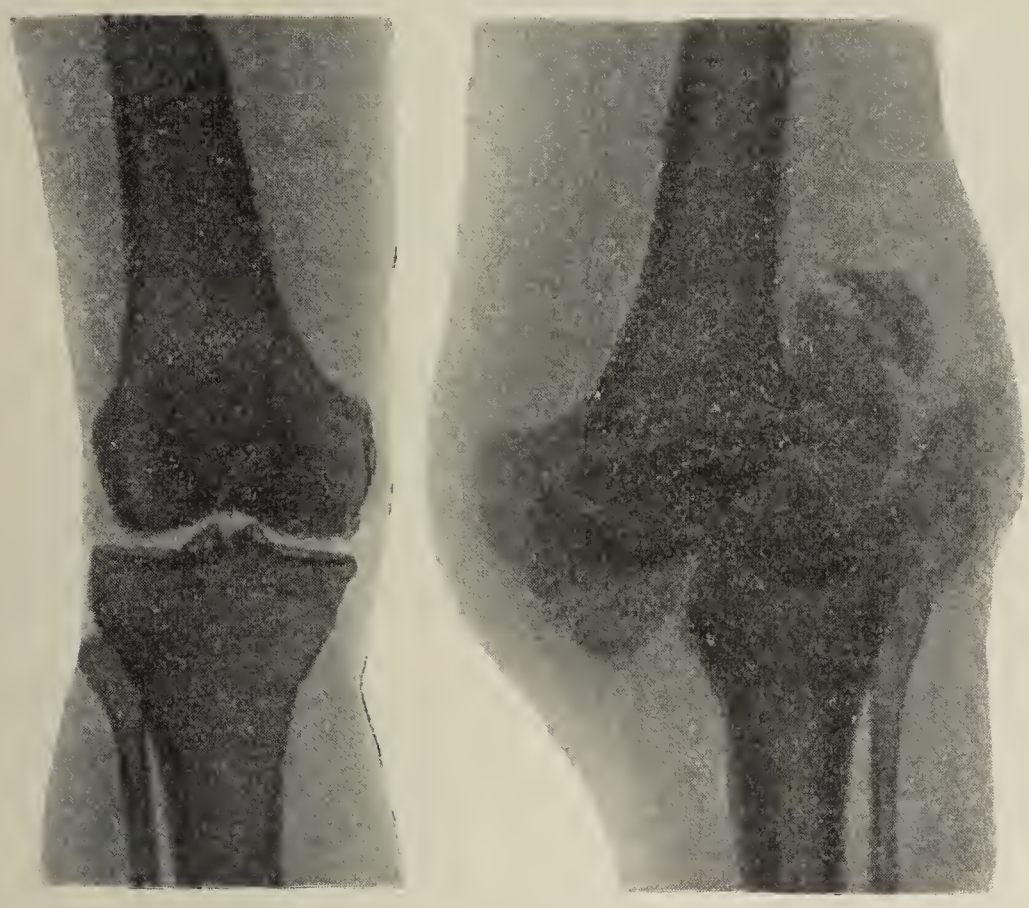

Röntgenaufnahme zu Fig. 49.

Kapsel und ihrer Umgebung beruht, werden die Gelenke in den schweren oder bösartigen Fällen schlotternd und abnormer Bewegungen und Stellungen fähig, während ihre Form durch die unregelmäßigen, oft sehr beträchtlichen Knochenauftreibungen ein eigenartiges Bild bietet (Fig. 49). Seröse Ergüsse und freie Gelenkkörper, Spontanfrakturen der brüchigen Knochenenden und pathologische Luxationen vervollständigen den Befund, welcher abgesehen von den Erscheinungen des Grundleidens nur durch die Großartigkeit der Veränderungen und durch die extrakapsulären Knochenbildungen von dem gewöhnlichen der Arthritis deformans abweicht (Fig. 50).

Am häufigsten findet sich die tabische Arthropathie im Knie- und Hüftgelenke, seltener an der oberen Extremität, die gliomatöse (bei Syringomyelie) entsprechend den meist befallenen oberen Rückenmarksabschnitten an den Gelenken der Arme. In der Regel ist nur ein einziges Gelenk oder die gleichen Gelenke auf beiden Seiten Sitz der Erkrankung.

Als Ursachen verbinden sich trophische Störungen, Anästhesie und Analgesie der Knochen und Gelenke, Knochenbrüchigkeit und mechanische Einflüsse.

Die letzteren sind bei dem ataktischen, stampfenden Gange der Tabeskranken recht erhebliche.

Die Behandlung ist ähnlich wie bei Arthritis deformans, nur haben Resektionen der Gelenke besonders an den unteren Gliedmaßen wegen der vorhandenen Knochenatrophie geringere Erfolge als gute Stützapparate. Bei sehr schweren Zerstörungen ist die Amputation zu empfehlen.

δ) Arthritis urica, Gelenkgicht.

Akute und chronische Gelenkerkrankungen stehen im klinischen Bilde der Gicht im Vordergrunde. Dieses Leiden ist eine häufig ererbte oder auf einer Veranlagung zu Stoffwechselanomalien überhaupt (Strümpell) beruhende konstitutionelle Krankheit, bei welcher es unter entzündlichen Erscheinungen zur Ausfällung und Ablagerung von Uraten im Gewebe und zwar besonders in den Gelenken und ihrer Umgebung kommt. Ihr Auftreten, das durch chronischen Alkoholismus, durch üppige Lebensweise und durch chronische Bleivergiftung sehr gefördert wird, fällt vorzugsweise bei Männern in das mittlere und höhere Lebensalter.

Neben den Gelenkerkrankungen, welche in der Regel die ersten und wichtigsten Erscheinungen darstellen, treten auch in den inneren Organen Veränderungen auf, von welchen die chronische Nierenschrumpfung die bedeutendste ist. Auch Blasen- und Nierensteine (Uratsteine) kommen häufig vor, während Fettleibigkeit, Atherosklerose, Diabetes mellitus nicht selten die weiteren Begleiter bilden.

Bleiben die inneren Organe frei, so können die Gichtkranken ein hohes Alter erreichen, dagegen führt die chronische Nephritis mit allen ihren unausbleiblichen Folgen früh zum Tode.

Die Arthritis urica ist in den meisten Fällen anfangs akut, um später chronisch zu werden, seltener von vornherein chronisch.

Die akute Gelenkgicht setzt ganz plötzlich, mitunter auch nach leichten Vorboten ein, welche in Muskelschmerzen, Müdigkeit, Frösteln und dyspeptischen Beschwerden bestehen. Begleitet von geringem Fieber befällt sie unter sehr heftigen Schmerzen bei Bewegung und Berührung gewöhnlich nur ein Gelenk und zwar mit bekannter Vorliebe das Metatarsophalangealgelenk der einen großen Zehe, das wegen seiner peripheren Lage und häufigen Erkrankung an Arthritis deformans einen guten Boden bildet (Zipperlein, Podagra). Ohne scharfe Grenzen schwillt die Gelenkgegend weithin beträchtlich an und bietet mit der gerötеten Haut ein ähnliches Bild wie eine akute Gelenkeiterung oder gonorrhoische Entzündung. Schmerzen und Fieber klingen schon gegen Morgen unter Schweißausbruch ab, wiederholen sich aber in den folgenden Nächten, ohne daß dabei das Allgemeinbefinden besonders gestört wäre. Nach 1—2 Wochen läßt dann die Heftigkeit der nächtlichen Anfälle nach, die Gelenkschwellung bildet sich vollkommen zurück, ohne merkbare Störungen zu hinterlassen.

Haben sich jedoch derartige Anfälle in verschieden langen Zwischenpausen, die sich auf einige Wochen, Monate und Jahre erstrecken, öfters wiederholt, so bleiben immer stärkere Verdickungen der Gelenkgegend zurück, welchen schließlich, während nunmehr andere Gelenke das Opfer der Anfälle werden können, sehr schwere Veränderungen zu Grunde liegen.

Unter chronischem Verlaufe, welcher in seltenen Fällen auch ohne das akute Vorstadium einsetzt und mit gelinden entzündlichen Schüben einhergeht, kommen sie zu stande. An allen Stellen, wo Uratablagerungen stattgefunden, weist das Gewebe des Knorpels und später des Knochens, der Synovialis und der Kapselbänder Nekrosen auf, aber die gesunde Nachbarschaft der Herde läßt Granulationsgewebe entstehen, um die abgestorbenen Teile und die Fremdkörper zu beseitigen und abzukapseln. Diesem Vorgange ist die Verdickung der Kapsel und die Versteifung des Gelenkes zu danken, während sich durch die fortschreitende Usur des Knorpels und des angrenzenden Knochens abnorme Gelenkstellungen und Luxationen bilden. Immer stärker wird die Verdickung der Gelenkgegend , je massiger die Ablagerungen werden, die sich nach Zerstörung der Kapsel weit ins umgebende Gewebe bis dicht an die Haut fortsetzen oder abgeschlossene Anhäufungen an den Sehnen, in den Schleimbeuteln oder im subkutanen Gewebe bilden. Die Buckelform derselben, welche ganz besonders an den entfernt von den Gelenken entstandenen subkutanen Herden auffällt, rechtfertigt die Bezeichnung Gichtknoten oder Tophi

Fig. 51.

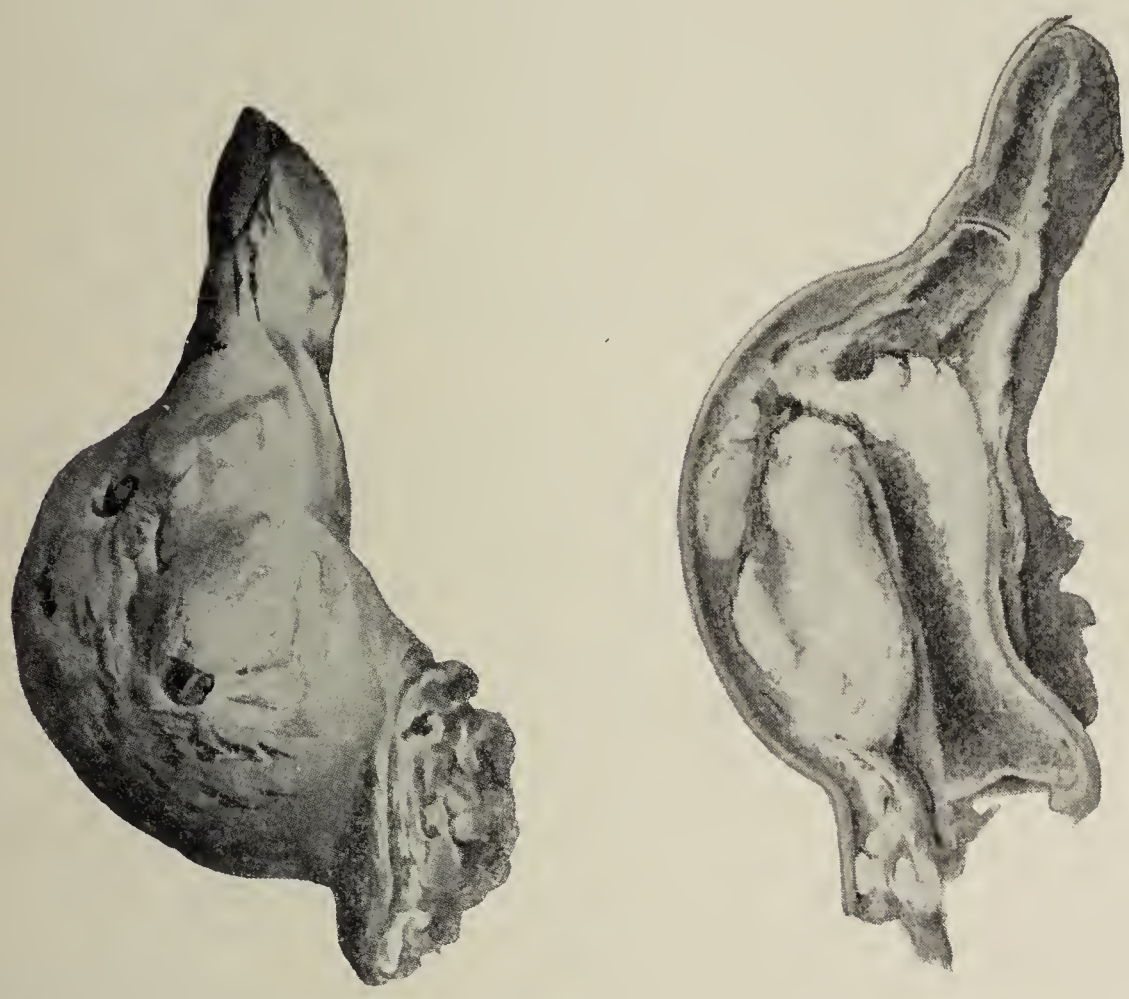

Arthritis urica im 1. Phalangealgelenke des 5. Fingers. Uratmassen in dem zerstörten Gelenke, an den Sehnen und unter der Haut.

(uratici). Leicht wird die über ihnen straff gespannte Haut von innen her durch Nekrose oder von außen durch Verletzungen durchbrochen, so daß sich unheilbare Fisteln bilden, welche die kreidigen Massen der Urate austreten lassen und Eiterungen oder Verjauchungen der Gelenke verschulden.

Für die Erkennung sind diese mehr oder weniger schmerzhaften Gichtknoten sehr wichtig. Rundlich, von gespannter und verdünnter, wenig verschieblicher Haut bedeckt, allmählich bis zu Walnuß- oder Hühnereigröße heranwachsend, gewöhnlich hart und auf der Unterlage je nach dem Ausgangspunkte beweglich oder fest, finden sich die Tophi vor allem in der Umgebung der Gelenke, am Hand- und Fußrücken oft von erheblicher Ausdehnung, ferner im subkutanen Gewebe der Kopfhaut, wo sie nur durch ihre Beweglichkeit von gummösen Periostknoten zu unterscheiden sind, und schließlich als kleine höchstens erbsengroße Gebilde an den Ohren, den Lidern und der Nase, deren dünne Haut den weißlichen Inhalt durchschimmern läßt.

Fehlen die Gichtknoten, so kann die Erkennung der Arthritis urica namentlich beim ersten akuten Anfalle oder auch bei primär chronischem Verlaufe Schwierigkeiten machen. Denn gonorrhoische Entzündungen gleichen den akuten Formen ebenso, wie der chronische Gelenkrheumatismus den chronischen. Das Fehlen von Lymphdrüsenschwellungen spricht stets gegen pyogene Erkrankungen.

Bei bestehenden Fisteln und starken Gelenkschwellungen denkt man oft an Tuberkulose, bis man die kreidige, milchige Beschaffenheit des Sekretes erkennt oder im mikroskopischen Bilde die zahlreichen feinen Nadeln der harnsauren Kristalle entdeckt.

Präparate gichtkranker Gelenke zeigen eigenartige Veränderungen. Da die Uratablagerungen an erster Stelle den Gelenkknorpel betreffen, so zeigen selbst wenig befallene Gelenke einen gips- oder kreideartigen Ueberzug ihrer Flächen. Die Einlagerungen finden in die Grundsubstanz statt und verursachen bald Knorpelusuren, welchen sich in vorgeschrittenen Fällen der Schwund des Knochens anschließt. Dabei sind die Gelenke vollgefüllt mit bröckeliger mörtelähnlicher Masse, welche auch die Synovialis und die Kapselbänder durchsetzt und herdförmig in der Umgebung zu finden ist. Sie besteht der Hauptsache nach aus saurem harnsauren Natron.

Die Vorgänge bei der Ablagerung und Ausfällung dieser Stoffe sind ebensowenig klar wie ihre Ursache. Bennecke hält nach seinen Untersuchungen sehr frischer Knoten die von Ebstein vertretene, von anderen bekämpfte Ansicht für sehr wahrscheinlich. Nach dieser wird das Gewebe durch die gelöste Harnsäure, welche sich an Stellen mit schlechter Zirkulation, daher besonders im Knorpel der Gelenke, ansammelt, zur Nekrose gebracht, worauf ein Auskristallisieren und Niederschlagen der Urate stattfindet.

Dem entzündlichen Reize, welchen diese Gewebsschädigung auslöst, folgt die chronische Wucherung des Bindegewebes, die zur Abkapselung der Herde führt.

Die Behandlung der Gicht fällt vorzugsweise ins Gebiet der inneren Medizin, welche besonders durch diätetische Vorschriften, körperliche Bewegung, Bad- und Trinkkuren (alkalische Wässer) der überschüssigen Bildung der Harnsäure entgegenarbeitet.

Bei akuter Arthritis ist das betroffene Glied nach ausreichender Wattierung im Schienenverbande ruhigzustellen und hochzulagern, während Morphium, salizylsaures Natron und andere Mittel zur Schmerzlinderung verabreicht werden.

Feuchte Umschläge haben ebenfalls einen günstigen Einfluß auf die Schmerzen, sind aber bei subkutanen Gichtknoten wegen der Mazeration der Haut und der folgenden Fistelbildung zu verwerfen.

Von operativen Eingriffen kommen nur in Frage: die Exzision eines sehr großen lästigen Tophus der Weichteile und die Amputation schwer zerstörter Finger und Zehen, besonders nach eingetretener Vereiterung. Das Auskratzen der Uratmassen hat selten Erfolg, da das Gewebe zu kräftiger Granulationsbildung und Vernarbung umsoweniger fähig ist, als sehr bald neue Ablagerungen erfolgen. Nicht selten erlebt man auch nach der vollkommenen Entfernung eines Uratdepots das akute Auftreten eines neuen. Trotzdem konnte Riedel eine jahrelang bis zum Tode (aus anderen Ursachen) anhaltende Heilung in 2 Fällen feststellen, in denen er die Uratablagerungen samt der Gelenkkapsel aus den Großzehengelenken entfernt hatte.

ε) Gelenkerkrankungen bei Hämophilie, das Blutergelenk.

Bei Hämophilie kommen häufig eigenartige Gelenkerkrankungen vor, welche auf der Neigung zu blutigen Ergüssen beruhen.

Sie treten schon im kindlichen Alter auf, befallen meist nach geringfügigen Traumen oder Anstrengungen ein einziges oder mehrere Gelenke. Das Kniegelenk ist besonders bevorzugt. Wenn die Kranken nicht an irgendwelchen Blutungen zu Grunde gehen, entwickeln sich allmählich schwere Veränderungen in den heimgesuchten Gelenken.

Der Verlauf läßt nach König drei Stadien unterscheiden, von denen das des Hämarthros die Erkrankung einleitet. Er bildet sich rasch unter heftigen Schmerzen oder gelinden Beschwerden, gelegentlich unter geringer Temperaturerhebung und zeigt die Erscheinung der mehr oder weniger mit Flüssigkeit gefüllten Kapsel, so daß er einem entzündlichen Hydrops gleicht. Erst nach einigen Tagen verrät die Verfärbung der Haut und das Auftreten von Ekchymosen die Natur des Ergusses. Wird das Glied geschont, so erfolgt die Aufsaugung rasch und vollständig; bei großen Ergüssen können dazu einige Wochen nötig sein. Störungen bleiben zunächst nicht zurück, ja es kann mitunter eine große Anzahl von Blutungen überstanden werden, ohne daß dem Gelenke daraus Folgen erwachsen. So sah Gocht volle Brauchbarkeit eines Kniegelenkes, welches 45mal einen Hämarthros durchgemacht hatte.

Bald früher, bald später gelangt die Erkrankung in das 2. Stadium, dem der allgemeinen chronischen Entzündung oder der Panarthritis (König). Die Gelenkschwellung bildet sich nach einer Blutung nicht mehr völlig zurück, Kapselverdickungen, Krepitieren bei Bewegungen, starke Schmerzen, Einschränkung der Beweglichkeit und

Kontrakturstellungen zeigen tiefere Veränderungen an. Diese gehen nach König von den Fibrinniederschlägen aus, welche das ganze Gelenk in einen chronisch entzündlichen Zustand versetzen und durch ihre Organisation (ähnlich wie bei Gelenktuberkulose) den Knorpel zernagen. Man findet (bei Sektionen) einen blutig serösen Erguß, die Kapsel verdickt und verhärtet, die Synovialzotten bräunlich verfärbt und gewuchert, in den Gelenkbuchten und am Rande der Knorpel flächenhafte, oft fingerdicke Gerinnsel und den Gelenkknorpel mit unregelmäßig landkartenartig begrenzten, verschieden großen und tiefen Defekten versehen. Das klinische Bild ist kaum von der granulierenden Form der Gelenktuberkulose oder den Uebergängen des tuberkulösen Hydrops zu ihr zu unterscheiden.

Das 3. Stadium der regressiven Vorgänge führt zum kontrakten Blutergelenk (König). Denn die organisierten Gerinnsel vereinigen bindegewebig die zernagten und verödeten Gelenkflächen, während die chronisch entzündete Kapsel samt dem periartikulären Gewebe schrumpft. Dadurch entstehen Kontrakturen und Ankylosen, welche nicht selten auch von Subluxationen begleitet sind. Die Verdickung der Gelenkgegend tritt bei der atrophischen Muskulatur umsomehr hervor, doch wird sie nicht, wie es den Anschein hat, durch Auftreibung der Gelenkenden, sondern durch Verdickung der Kapsel bedingt. Auch in diesem Stadium kommen leicht Verwechslungen mit Gelenktuberkulose vor.

Nicht bei jedem Kranken durchläuft die Gelenkveränderung diese drei Zustände; manche verlieren die Neigung zum Hämarthros, noch bevor sich Störungen entwickeln, manche dagegen leiden unaufhörlich an Gelenkblutungen, bis die schweren Veränderungen des 3. Stadiums eingetreten sind.

Für die schwierige Erkennung sind natürlich die anderweitigen Merkmale der Hämophilie, die sich oft aus der Vorgeschichte ergeben, von großer Bedeutung. In der Regel handelt es sich um sehr blaß aussehende Kinder und jugendliche Personen männlichen Geschlechts. Außer Gelenktuberkulose kommt noch der Hämarthros in Frage, welcher dem intraartikulären Durchbruche eines myelogenen Sarkomes folgt; daher sind auch Röntgenaufnahmen wichtig.

Die Behandlung beschränkt sich auf Ruhigstellung und Kompression der vom Hämarthros befallenen Glieder, auf Streckverbände und extendierende Hülsenapparate (Gocht) zur Beseitigung der Kontrakturen. Gewaltsame Streckungen sind ebenso verpönt wie blutige Eingriffe, welche den Verblutungstod nach sich ziehen können. Nur die Punktion zur Entleerung großer Ergüsse mit nachfolgender Ausspülung des Gelenkes durch 3 %ige Karbollösung (König) kann ohne Schaden vorgenommen werden.

Literatur.

Barth, *Die Entstehung und das Wachstum der freien Gelenkkörper. Arch. f. klin. Chir. 1898, Bd. 56, S. 507.* — ***Bennecke***, *Beitrag zur Anatomie der Gicht. Arch. f. klin. Chir. 1902, Bd. 66, mit Lit.* — ***Borchard***, *Die Knochen- und Gelenkerkrankungen bei der Syringomyelie. Deutsche Zeitschr. f. Chir. 1904, Bd. 72, S. 513.* — ***Börner***, *Klin. u. path.-anatom. Beiträge zur Lehre von den Gelenkmäusen. Deutsche Zeitschr. f. Chir. 1903, Bd. 70.* — ***Büdinger***, *Die Behandlung der chron. Arthritis mit Vaselininjektionen. Wien. klin. Wochenschr. 1904, Nr. 17.* — ***E. Fränkel***, *Ueber chron. ankylosierende Wirbelsäulenversteifung. Fortschr. a. d. Geb. d. Röntgenstrahlen 1904, Bd. 7.* — ***Gocht***, *Ueber Blutergelenke u. ihre Behandlung. Chir. Kongr.-Verhandl. 1899, II, S. 359.* — ***Graf***, *Ueber die Gelenkerkrankungen bei Syringo-*

*myelie. Beitr. z. klin. Chir. 1893, Bd. 10, S. 517. — **Heiligenthal**, Die chron. Steifigkeit der Wirbelsäule (Bechterew) u. die chron. ankylosierende Entzündung der Wirbelsäule (Strümpell), Spondylose rhizomélique (P. Marie). Zentralbl. f. d. Grenzgeb. 1900, S. 11. — **Janssen**, Zur Kenntnis d. Arthritis chronica ankylo-poëtica. Mitteil. aus d. Grenzgeb. 1903, Bd. 12. — **König**, Zur Geschichte der Gelenkkörper in den Gelenken. Chir. Kongr.-Verhandl. 1899, II, S. 1. — **Ders.**, Die Gelenkerkrankungen bei Blutern mit besonderer Berücksichtigung der Diagnose. v. Volkmanns Samml. klin. Vortr. N. F. 1892, Nr. 36. — **Kredel**, Die Arthropathien und Spontanfrakturen bei Tabes. v. Volkmanns Samml. klin. Vortr. 1888, Nr. 309. — **Linser**, Beitrag zur Kasuistik der Blutergelenke. Beitr. z. klin. Chir. 1896, Bd. 17, S. 105. — **Mermingas**, Beitrag zur Kenntnis der Blutergelenke. Arch. f. klin. Chir. 1902, Bd. 68, S. 188. — **Riedel**, Die Entfernung der Urate und der Gelenkkapsel aus dem an Podagra erkrankten Grosszehgelenke. Deutsche med. Wochenschr. 1904, Nr. 35. — **Rosenbach**, Zur pathol. Anatomie der Gicht. Virchows Arch. 1905, Bd. 179, S. 359. — **Rotter**, Die Arthropathien bei Tabiden. Arbeiten aus v. Bergmanns Klinik 2, und Arch. f. klin. Chir. 1887, Bd. 36, S. 1. — **Schmieden**, Ein Beitrag zur Lehre von den Gelenkmäusen. Arbeiten aus v. Bergmanns Klinik 15, 1901, mit Lit., und Arch. f. klin. Chir. Bd. 67. — **Schuchardt**, Die Krankheiten der Knochen und Gelenke. Deutsche Chir. 1899, mit Lit. — **Schüller**, Chirurg. Mitteil. über die chronisch rheumatischen Gelenkentzündungen. Chir. Kongr.-Verhandl. 1892, II, S. 404. — **Stempel**, Die Hämophilie. Sammelreferat. Zentralbl. f. d. Grenzgeb. 1900, S. 721. — v. **Volkmann**, Die Krankheiten der Bewegungsorgane. v. Pitha-Billroths Handb. der Chir. Bd. 2, 2. Abt., Erlangen 1872. — **Ziegler**, Subchondrale Veränderung der Knochen bei Arthritis deformans. Virchows Arch. Bd. 70, 1877.*

d) Ganglien.

Als Ganglien bezeichnet man häufig vorkommende zystische Bildungen, welche meist von dem Gewebe der Gelenkkapsel, selten von den Sehnenscheiden oder Sehnen (der Finger s. S. 155) ihren Ausgang nehmen.

Die Gelenkganglien finden sich vorzugsweise am Handgelenke und zwar meist am Dorsum, wo sie aus der Grube zwischen den Strecksehnen des Zeigefingers und der Sehne des Extensor carpi rad. brevis hervorwachsen, das Lig. carpi dorsale zum Teil vor sich herschiebend (Ganglion carpale dorsale), weniger häufig an der Beugeseite, an welcher sie unter der Arteria radialis neben der Sehne des Flexor carpi radialis zu sitzen pflegen. Ferner kommen sie am Fußrücken (Fig. 52) und gelegentlich in der Umgebung des Kniegelenkes vor.

Fig. 52.

Ganglion am Fußrücken.

Das sehnig glänzende oder stark verdünnte und durchscheinende Kapselbindegewebe bildet die Sackwand, gallertige glasige Flüssigkeit den Inhalt. Mit den benachbarten Sehnenscheiden steht die erstere meist nur nach vergeblichen Heilungsversuchen in fester narbiger Verbindung. An ihrem Ursprungsorte ist die Zyste breit oder mit einem kurzen Stiele befestigt, von dem Gelenkinnern für gewöhnlich, falls nicht ein Durchbruch stattgefunden hatte, durch eine zarte Membran, dem Reste der ergriffenen Kapselstelle getrennt. Während die älteren Zysten meist einen einkammerigen Bau aufweisen, sind die jüngeren multilokulär oder besitzen auf der Innenseite der Wandung leistenartige Vorsprünge. Doch kann man mikroskopisch auch in der Wand der unilokulären kleine Hohlräume nachweisen.

Die Entstehung der Ganglien führte man früher seit Gosselin (1852) auf die Abschnürung von Ausstülpungen der Gelenkmembran zurück. Auf Grund operativer Erfahrungen haben vor allem Falkson und Riedel als Entstehungsort der Zysten die Gelenkkapsel selbst bezeichnet, wie das schon Virchow und v. Volkmann vermutet hatten. Diese Deutung ist durch die histologischen Untersuchungen von Ledderhose, und nach ihm von Ritschl, Thorn und Payr bestätigt worden; denn sie stellen fest, daß es sich um gallertige Degenerationsvorgänge in der Kapsel und im paraartikulären (seltener im paratendinösen und tendinösen) Gewebe handelt, welche an den verschiedensten Punkten durch Ernährungsstörung infolge von wahrscheinlich traumatisch verursachter Endarteriitis obliterans eingeleitet kleine, ineinander fließende Hohlräume entstehen lassen.

Meist sind jüngere Leute, vorwiegend weiblichen Geschlechtes, während und nach der Pubertätszeit betroffen. Doch können sich auch noch in vorgeschritteneren Jahren Ganglien entwickeln.

Die ersten Erscheinungen sind lange verborgen; leichte Bewegungsstörungen, mitunter neuralgische Schmerzen erregen meist erst bei einer gewissen Größe die Aufmerksamkeit und erwecken oft den Glauben an eine vorangegangene geringfügige Verstauchung, welche in Wahrheit wohl seltener die Ursache bildet als vielfache Zerrungen und Dehnungen durch Ueberanstrengung (z. B. beim Klavierspielen, Rudern, Fechten). Das weitere Wachstum ist langsam, oft von Stillstand oder zeitweiligem Rückgange unterbrochen und geht nicht häufig über Walnußgröße hinaus. Eine vollkommene Rückbildung ohne jegliche Behandlung kann man an kleineren Ganglien nicht gerade selten beobachten.

Geringe Bewegungsbeschränkungen sind selbst bei großen Zysten die einzigen Beschwerden.

Die Merkmale sind gut gezeichnet. Die unveränderte Haut läßt sich von der glatten oder höckerigen Oberfläche des scharf begrenzten Tumors abheben, welcher entweder unbeweglich festsitzt oder bei vorhandenem Stiele geringe Beweglichkeit aufweist. Die harte Konsistenz, welche den Namen Ueberbein veranlaßt hat, ist vor allem den kleineren Gebilden eigen; größere bieten deutliche Fluktuation.

Für die Erkennung ist außer diesem Befunde noch der anatomische Sitz von Bedeutung, welcher gegenüber Sehnenscheiden- und Schleimbeutelhygromen wichtig ist.

Für die Behandlung ist zunächst der Versuch einer unblutigen Beseitigung angezeigt. Ich habe Karpalganglien mehrfach nach einmaligem Zerklopfen mit einem Holzhammer oder auch nach Kompression mit einem durch Binden befestigten Bleiknopf, der die Wand allmählich verdünnte und subkutan zur Perforation brachte, dauernd verschwinden sehen. Häufig kommen jedoch bei derartigen Verfahren Rezidive zu stande, welche von den kleinen Nebenzysten ausgehen. Man kann aber auch nach mehrmaligem Zerklopfen noch dauernde Heilungen erhalten (s. Anmerkung S. 213).

Ist die unblutige Behandlung vergeblich gewesen, so entschließt sich auch der Kranke leichter zu der Operation, welche stets mit der größten Vorsicht ausgeführt werden muß. Denn die notwendige vollkommene Entfernung der Zyste samt ihrem Ausgangspunkte führt

zur Eröffnung der Gelenke und Sehnenscheiden und selbst die leichtesten Infektionen zu schweren Eiterungen. Man operiert zur Klarlegung der anatomischen Verhältnisse stets unter Blutleere und vermeidet die Berührung der Wunde mit den Fingern.

Rezidive folgen der Exstirpation nur, wenn Reste des Stieles oder des Ursprungsortes an der Kapsel stehen geblieben sind[1]).

Die Verfahren der subkutanen Diszision mit dem Tenotom, der Punktion und Injektion von Karbol oder Alkohol oder der Inzision mit Tamponade sind unsicher.

Literatur.

Franz, Ueber Ganglien in der Hohlhand. Arch. f. klin. Chir. Bd. 70, S. 973 u. Arbeit. aus v. Bergmanns Klinik Bd. 17, 1904. — Ledderhose, Die Aetiologie der karpalen Ganglien. Deutsche Zeitschr. f. Chir. 1893, Bd. 37, S. 102. — Payr, Beiträge zum feineren Bau und der Entstehung der karpalen Ganglien. Deutsche Zeitschr. f. Chir. 1899, Bd. 49, S. 329. — Ritschl, Beitrag zur Pathogenese der Ganglien. Beitr. z. klin. Chir. 1895, Bd. 14, S. 557. — Thorn, Ueber die Entstehung der Ganglien. Arch. f. klin. Chir. Bd. 52, S. 593 und Arbeiten aus v. Bergmanns Klinik Bd. 11, 1897.

Kapitel 7.

Erkrankungen der Knochen.

a) Angeborene Fehler der Skelettentwicklung

finden sich bei einer Reihe von Mißbildungen vor. Sie bestehen erstens in Defekten, welche zum Teil durch Fehler der Anlage (Aplasie), zum Teil durch Hemmung der Entwicklung zu erklären sind, wie z. B. der vollständige oder unvollständige Mangel einzelner Extremitätenknochen, der Schlüsselbeine, des Sternums oder Defekte der Schädelknochen, der Wirbelbögen, Spaltbildungen im Oberkiefer. Zu den Entwicklungsstörungen gehören auch die sogenannten Enddefekte der Glieder, welche durch Spontanamputation infolge von Umschnürung mit amniotischen Strängen zu stande kommen. Den Defekten stehen zweitens überzählige Bildungen gegenüber, welche am häufigsten die Phalangen, die Metakarpal- und Metatarsalknochen bei Polydaktylie, ferner die Rippen (Halsrippen) und Wirbel (bei echter Schwanzbildung) betreffen. Ihnen schließen sich drittens Knochenverkrümmungen an, welche durch fötale Knochenkrankheiten und intrauterine Frakturen entstehen, und die verschiedensten hypoplastischen und hypertrophischen Zustände der Knochen, welche entweder schon bei der Geburt vorhanden sind oder sich bald darauf entwickeln.

Hypoplasie äußert sich durch mangelhaftes Wachstum des ganzen Skelettes bei allgemeinem Zwergwuchs (Mikrosomie) oder der Extremitäten (Mikromelie) und in angeborenen (intrauterin erworbenen) Skelettatrophien (so-

[1]) Die Fälle von Gelenkganglien an Hand und Fuß aus der königl. chir. Poliklinik zu Berlin habe ich von Georg Magnus zu einer Dissertation zusammenstellen lassen. Von den 720 in den letzten 10 Jahren behandelten Fällen stellten sich 102 zur Nachuntersuchung ein. Von 52 durch einmaliges Zerklopfen behandelten bekamen 23 Rezidive. Unter 31 exzidierten war kein Rezidiv aufgetreten. (Nur in einem Falle entstand ein neues Ganglion in einiger Entfernung vom alten Standorte). 8 Ganglien waren von selbst, 10 nach Druckverband verschwunden, ohne wiederzukehren.

genannter fötaler Rhachitis). Unter den letzteren steht die chondrale Dysplasie (fötale Chondrodystrophie Kaufmanns, fötaler Kretinismus Horsleys), welche auf dem Stillstande der endochondralen Ossifikation beruht und stark verkürzte, verkrümmte und durch die Tätigkeit des Periostes plumpe und harte Knochen erzeugt, der periostalen Dystrophie gegenüber (Schuchardt), bei welcher wesentlich wegen mangelhafter periostaler Knochenbildung bei normaler Ausbildung der Knorpelfugen verkrümmte, sehr weiche und brüchige Knochen entstehen.

Hypertrophie der Knochen verursacht den allgemeinen (Makrosomie) oder teilweisen Riesenwuchs. Der letztere bezieht sich auf einzelne Teile der Füße oder Hände.

Die Hemmung des Knochenwachstums bei **Kretinismus,** einer in Kropfgegenden endemisch vorkommenden und in früher Jugend auftretenden Erkrankung, beruht wie ihre übrigen Erscheinungen (Myxödem, Idiotie, mangelhafte Entwicklung der Genitalien) auf einer Störung der Funktion der Schilddrüse, welche entweder fehlt oder kropfig verändert ist. Dieser Zusammenhang konnte durch experimentelle Untersuchungen (v. Eiselsberg, Hofmeister) bewiesen werden. Die Knorpelfugen bleiben sehr lange erhalten, sind aber wegen Entartung nicht im stande, das normale Längenwachstum zu liefern. Die Knochenkerne in den Epiphysen treten sehr spät auf. Durch frühzeitige und lange Jahre hindurch fortgesetzte Schilddrüsenfütterung ist mit der Verbesserung der Erscheinungen auch eine Steigerung des Längenwachstums der Knochen zu erzielen (s. v. Eiselsberg).

Literatur.

v. Eiselsberg, *Die Krankheiten der Schilddrüse. Deutsche Chir. 1901, Kretinismus, S. 197. —* ***Nasse,*** *Die Krankheiten der unteren Extremitäten. Deutsche Chir. 1897, Riesenwuchs des Fusses, S. 1. —* ***Schuchardt,*** *Die Krankheiten der Knochen und Gelenke. Deutsche Chir. 1899, S. 58. —* ***P. Vogt,*** *Die Krankheiten der oberen Extremitäten. Deutsche Chir. 1881.*

b) Knochenatrophie.

Die Atrophie des Knochens geht unter dem Bilde der lakunären Resorption vor sich, doch ist nicht etwa der normale Resorptionsvorgang krankhaft gesteigert (Pommer), sondern nur deshalb wirksam, weil die Apposition, welche den Verlust an Knochensubstanz ersetzen sollte, vermindert ist (Schuchardt).

Bald wird der Knochen auf seiner ganzen Oberfläche, bald im Innern vom Schwunde betroffen. Im ersteren Falle, bei der konzentrischen Atrophie, wird er wesentlich von außen her verdünnt; im letzteren, bei der exzentrischen Atrophie, vergrößert sich die Markhöhle unter Anhäufung von Fettgewebe. Da sich nicht nur die Kortikalis stark verdünnt, sondern auch die Haversschen Kanäle und die Maschen der Spongiosa durch Schwund vieler Bälkchen vergrößern, wird der ganze Knochen porös und leicht (Osteoporose) und entweder morsch und brüchig (Osteopsathyrose) oder nach bedeutender Einbuße seines Kalkgehaltes biegsam (porotische Osteomalacie).

Das chirurgische Interesse wird größtenteils durch die Brüchigkeit der atrophischen Knochen in Anspruch genommen, da sie bei den geringsten Anlässen oder lediglich infolge der Belastung Frakturen erleiden, deren Heilung — abgesehen von den meisten Spontanfrakturen bei neuro-

tischer Atrophie — wegen der geringen Neigung zur Kallusbildung große Schwierigkeiten bereitet. Aus demselben Grunde ist nach Gelenkoperationen (Arthrodese) zum Zwecke der Gelenkversteifung (z. B. an gelähmten Gliedern) eine feste Vereinigung oft schwer zu erreichen.

Die Ursachen der Knochenatrophie sind verschieden. Sie liegen zum kleineren Teile in örtlichen, zum größeren in allgemeinen Einflüssen.

Die ersteren sind einmal in Aneurysmen, Tumoren und Echinokokken gegeben, welche entweder von außen her den Knochen erreichen und drücken oder in seinem Inneren entstanden, die Kortikalis auftreiben und durchbrechen (Druckatrophie). Ferner gehört die Atrophie durch langdauernden Nichtgebrauch hierher (Inaktivitätsatrophie). Sie befällt die Knochen von Gliedern, welche lange Zeit oder dauernd durch schwere Verletzungen, entzündliche Erkrankungen oder Lähmungen außer Funktion gesetzt sind, oder auch nach schlecht geheilten Frakturen die vorspringenden Bruchstücke, welche beim Gebrauche keine Belastung erfahren. Die zugespitzte Form, welche der Knochen im Amputationsstumpfe erlangt, kann seiner Belastung in der Prothese sehr hinderlich werden.

Von den allgemeinen Ursachen sind Ernährungsstörungen und trophische Einflüsse der Nerven von Bedeutung. Bei Altersschwäche kommt es an dem ganzen Skelett zu Osteoporose, welche sich durch Frakturen nach geringen Traumen, besonders am Schenkelhalse, und durch Verkrümmungen der Wirbelsäule äußert. Der Schwund des Knochens zeigt sich am auffälligsten an den Alveolarrändern, indem er den Ausfall der Zähne und die bekannte greisenhafte Verkürzung der unteren Gesichtshälfte bedingt. Oberflächliche und mitunter durchgehende Defekte des Schädeldaches sind ebenfalls die Folge dieser senilen Atrophie. Als marantische Knochenatrophie bezeichnet man ähnliche Veränderungen, welche schon bei jüngeren Leuten im Gefolge langwieriger, besonders infektiöser Krankheiten auftreten.

Ist die Ursache der Knochenatrophie in einer Erkrankung des peripheren oder zentralen Nervensystemes begründet, so nennt man sie eine neurotische, da der Ausfall der trophischen Nerveneinflüsse sie verschuldet oder wenigstens an ihrer Entstehung teil hat. Sie äußert sich an wachsenden Knochen durch Verkürzung, an fertigen durch Osteoporose, welche mitunter auch mit Osteomalazie vergesellschaftet ist. Da bei vorhandenen Lähmungen auch Inaktivität als Ursache mitspielt, so sind reine Formen der neurotischen Knochenatrophie nur zu finden, wo der Gebrauch der Glieder nicht aufgehoben ist, wie bei Tabes dorsalis, Syringomyelie, Dementia paralytica. Sie äußern sich vorzugsweise in dem Auftreten sehr zahlreicher, völlig schmerzloser Spontanfrakturen oder Infraktionen, deren Heilung oft auffällig rasch unter übermäßiger Kallusentwicklung — wohl infolge der mechanischen Reizung der schmerzlosen Knochen — zu stande kommt.

Trophische Störungen werden auch als Ursache der ganz akut nach Verletzungen oder Entzündungen eintretenden Knochenatrophie herangezogen, wie sie Sudeck durch Röntgenaufnahmen festgestellt hat. Die Raschheit, mit welcher diese zu einem Verluste der Knochenkonturen führenden Veränderungen auftreten,

ist unmöglich allein durch Nichtgebrauch, vielmehr durch reflektorische Einflüsse ähnlich wie bei der arthritischen Muskelatrophie (s. S. 152) zu erklären. Nach erfolgter Heilung bilden sie sich allmählich zurück. Bei Gelenktuberkulose kann man manchmal im Zweifel sein, ob die verschwommenen und aufgehellten Knochenschatten im Röntgenbilde tuberkulösen Herden oder begleitenden atrophischen Veränderungen entsprechen. Die Ausbreitung der letzteren auf die sämtlichen Knochen in weiter Umgebung des Gelenkes ermöglicht die richtige Deutung.

Eine besondere, sehr seltene Form der Knochenatrophie bildet die idiopathische Osteopsathyrose, deren Ursache vollkommen unklar ist. Sie tritt meist schon im kindlichen Alter durch sehr häufige Spontanfrakturen (z. B. bei einem 12jährigen Mädchen seit dem 2. Lebensjahre 41 verschiedene Frakturen, s. Schuchardt) in Erscheinung und ist in hohem Maße erblich.

Eine entzündliche Knochenatrophie infolge rarefizierender Ostitis findet sich bei den eitrigen, tuberkulösen und gummösen Knochenerkrankungen (Bd. I, S. 207, 346, 376).

Literatur.

Adler, Ueber tabische Knochen- und Gelenkerkrankungen. Sammelreferat mit Lit. Zentralbl. f. d. Grenzgeb. 1903, S. 849. — Schlesinger, Die Erkrankungen der Knochen und Gelenke bei Syringomyelie. Zentralbl. f. d. Grenzgeb. 1901, S. 625. — Schuchardt, Die Krankheiten der Knochen und Gelenke. Deutsche Chir. 1899, S. 58—83. — Sudeck, Ueber die akute (reflektorische) Knochenatrophie nach Entzündungen und Verletzungen an den Extremitäten und ihre klinischen Erscheinungen. Fortschritte auf dem Gebiete der Röntgenstrahlen Bd. 5, 1902. — Ders., Zur Altersatrophie (einschl. Coxa vara senium) und Inaktivitätsatrophie der Knochen. Ebenda Bd. 3, 1900.

c) Knochenhypertrophie.

Hypertrophische Zustände am Knochensysteme sind sehr häufig die Folge von entzündlichen Vorgängen, welche bei Knochensyphilis zu Hyperostosen, bei periostalen Tumoren und Geschwüren über dem Knochen zu Osteophyten, bei eitriger Osteomyelitis zur Bildung der Totenlade und bei Frakturen zu Kallusmasse führen. Daneben ist oft bei eitrigen oder tuberkulösen Knochen- und Gelenkerkrankungen in der Wachstumszeit eine Steigerung des Längenwachstums zu beobachten.

Ein selbständiges Krankheitsbild besitzen nur zwei sehr seltene Formen, die Leontiasis ossea und die Akromegalie.

Das von Virchow als **Leontiasis ossea** bezeichnete Leiden beginnt unmerklich in der Jugend und führt ganz allmählich im Verlaufe mehrerer Jahrzehnte zur gleichmäßigen Verdickung und Verhärtung der sämtlichen Gesichts- und Schädelknochen, nachdem es meist in dem einen Oberkiefer seinen Anfang genommen. Dadurch wird das Kopfskelett in eine plumpe, knöcherne Masse verwandelt, welche dem Gesichte jedes menschliche Aussehen raubt. Die Erscheinungen, welche die an sich schmerzlose Knochenwucherung schließlich zur Folge hat, sind sekundäre; denn das zu einer 4—5 cm dicken, sklerotischen Schale gewordene Schädeldach drückt das Gehirn, wodurch Kopfschmerzen, Konvulsionen, Lähmungen, geistige Störungen zu stande kommen; die Verdickungen der Gesichtsknochen verlegen die Nasenhöhle, die der Orbita drängen den Bulbus vor und führen durch Zerrung des Opticus zur Erblindung. Außerdem treten von den in ihren Kanälen eingeengten Hirnnerven Erscheinungen auf (Verlust des Geruchssinnes, Trigeminusneuralgie u. a.). Die Ursache des Leidens ist vollkommen dunkel. Im klinischen Bilde sind öfters Eiterungen des Tränensackes und Kopferysipele vorausgegangen, welche jedoch nicht im stande sind, die Krankheit zu erklären. Die

Behandlung ist machtlos, selbst die Resektion des zuerst ergriffenen Oberkiefers vermag den Gang des Leidens nicht aufzuhalten.

Das Krankheitsbild der **Akromegalie** ist zuerst von P. Marie (1886) beschrieben worden. Hierbei handelt es sich jedoch nicht nur um eine Hypertrophie der Knochen, welche besonders durch periostale Auflagerungen an den Enden der Glieder auftritt und in geringen Graden auch die Gesichts- und Schädelknochen befällt, sondern auch um Verdickungen der Weichteile und zwar aller „gipfelnden" Teile (der Nase, Ohren, Lippen und Zunge, mitunter auch des Penis und der Klitoris). Im jugendlichen und mittleren Lebensalter beginnend, führt die eigenartige Erkrankung, deren Ursache man in Veränderungen der Hypophysis cerebri (durch Tumoren, Hypertrophien, Zysten, Sklerose) zu sehen glaubt, zunächst zu Parästhesien und leichten Schmerzen in den Gliedern, zum Verluste des feineren Gefühls in den Händen und Füßen und zur Abnahme der geschlechtlichen Funktionen. Allmählich werden die Hände und Füße durch Verdickung ihrer Knochen, welche hauptsächlich an den Gelenkenden auffällt, plump und tatzenartig verbreitert, während Unterschenkel und Vorderarme eine erhebliche Verdickung erfahren. Das Gesicht verändert sich immer mehr, da der Unterkiefer sich vergrößert, die Lippen und Lider, die Nase und Ohren, die Zunge und die Wangen sich wulstig verdicken. Allmählich wird die Wirbelsäule kyphotisch, während sich die Knochen des Rumpfes verbreitern. Kachexie und Degeneration des Herzens und der großen Gefäße beschließen nach Jahrzehnten das Leiden. Besonders häufig werden Riesen von Akromegalie ergriffen, doch bestehen die Beziehungen des Riesenwuchses zu ihr nur in einer gewissen Disposition, denn das Längenwachstum der Knochen ist nach Arnold bei Akromegalie nicht vermehrt.

Fig. 53.

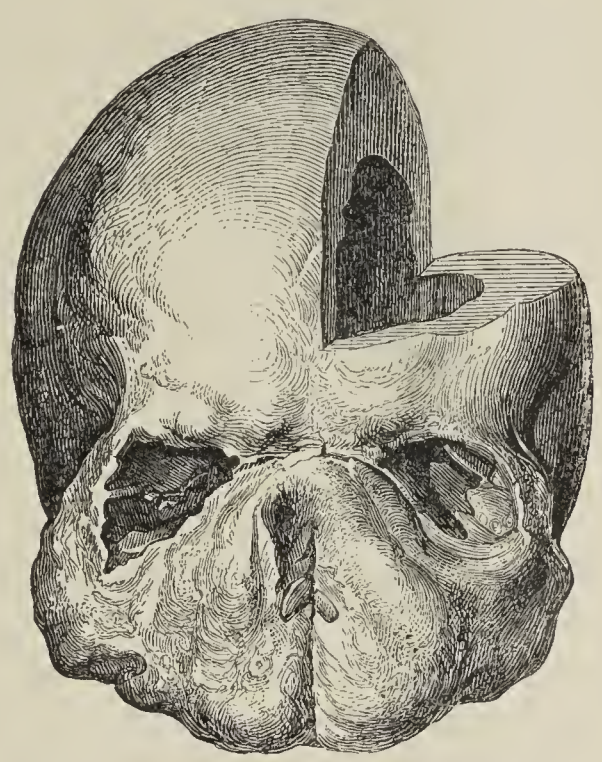

Leontiasis ossea (aus v. Volkmann).

Verwechslungen mit Leontiasis ossea können nicht vorkommen, wenn man die dort fehlende Verdickung der Finger und Zehen beobachtet; Arthritis deformans läßt sich ausschließen, da die Veränderungen der Knochenenden bei Akromegalie nur extraartikulär sitzen (s. Schuchardt).

Aehnliche periostale Auftreibungen, jedoch vorzugsweise an den Endgliedern der Finger und Zehen und an den epiphysären Abschnitten der Röhrenknochen können im Gefolge von Herz- und Lungenkrankheiten bei jugendlichen Kranken auftreten (Bamberger). P. Marie faßte diese Veränderungen als eigenes Krankheitsbild unter dem Namen Osteoarthropathie hypertrophiante pneumique zusammen.

Literatur.

***Bardenheuer** und **Lossen**, Leontiasis ossea. Kölner Festschrift 1904, S. 154. — **Mauclaire**, Maladies non traumatiques des os. Traité de chir., le Dentu et Delbet. Paris 1896. T. II, p. 723. — **Schuchardt**, Die Krankheiten der Knochen und Gelenke. Deutsche Chir. 1899, mit Lit., S. 150, 225.*

d) Rhachitis

ist eine sehr häufige allgemeine Skeletterkrankung der Kindheit, deren Name gewöhnlich von ῥάχις, Wirbelsäule (wegen der vorkommenden Verkrümmungen derselben) abgeleitet wird. Sie hat zuerst durch den Engländer Glisson (1650) eine genaue Beschreibung erfahren und trägt deshalb auch die Bezeichnung englische Krankheit, während die übrigen Benennungen wie Zwiewuchs, doppelte Glieder von der scheinbaren Doppelgestalt der Gelenkgegenden infolge der Auftreibung der Epiphysen herrühren.

Ihrem Wesen nach besteht sie in einer eigenartigen Störung der Vorgänge des Knochenwachstumes. Denn an den Stellen der normalen Knochenbildung geht sie mit einer übermäßigen Entwicklung von kalklosem, osteoidem Gewebe, mit mangelhafter Verkalkung des neugebildeten und mit gesteigerter Resorption des fertigen Knochengewebes einher. Als besondere Kennzeichen treten die Verdickung der Epiphysengegenden infolge der Verbreiterung der Knorpelfugen und vielfache Verkrümmungen der Röhrenknochen infolge ihrer Weichheit und Biegsamkeit hervor. Dazu kommt weiterhin die Herabsetzung des Kalkgehaltes um mehr als die Hälfte.

Osteoides Gewebe entwickelt sich auf der Knochenoberfläche und im Knochenmarke, besonders an der metaphysären Seite der Knorpelfugen und stellt eine sehr gefäßreiche, schwammige, weiche, graurote Masse dar. Ihre periostalen Auflagerungen lassen sich stellenweise ähnlich wie oft bei subakuten Formen der eitrigen Osteomyelitis mit dem verdickten Perioste abziehen, während der myelogene Anteil in schweren Fällen die ganzen Metaphysen einnimmt[1]). An diesen zeigt das Gebiet der endochondralen Ossifikation die stärksten Veränderungen. Die Knorpelfugen sind stark verbreitert und weisen eine sehr erhebliche Zunahme ihrer Zellsäulen auf. Ihre scharfe, auf dem Durchschnitte geradlinige Begrenzung gegen die Metaphyse ist verloren gegangen; denn weit und unregelmäßig dringen Markräume und osteoides Gewebe in den Knorpel vor, an dem auch der zarte weißliche Streifen der präparatorischen Verkalkungszone vollständig verschwunden ist. Dadurch erscheint die breit gewordene Knorpelfuge mit ungleichen Zapfen und Fortsätzen versehen, von welchen gänzlich gelöste Teile als Knorpelinseln innerhalb der osteoiden Masse neben Resten alter Knochenbälkchen und verkalkter Knorpelgrundsubstanz der ehemaligen Verkalkungszone zu finden sind.

Neben diesen Vorgängen nagt die gesteigerte lakunäre Resorption an dem schon fertig gebildeten Knochengewebe und bedingt an den Röhrenknochen durch Schwund der Spongiosabälkchen und Erweiterung aller Kanäle eine oft erhebliche Osteoporose, während platte Knochen stellenweise ganz verschwinden, um

---

[1]) Während man gewohnt ist, das an der Knorpelfuge liegende osteoide Gewebe als ein Produkt des Knochenmarkes und des Epiphysenknorpels zu betrachten, führt Ziegler seine Entstehung auf ein wucherndes zellig-fibröses Gewebe zurück, welches sich aus dem inneren Perioste oder Endoste (einem an der Innenseite des Knochens und der Oberfläche der Knochenbalken vorhandenen feinfaserigen Gewebe) entwickelt und in das Knochenmark und den Knorpel vordringt. Die krankhafte Wucherung des äußeren und inneren Periostes ist nach ihm der erste Vorgang, die Störung der endochondralen Verknöcherung und der Kalkablagerung dessen Folge.

durch osteoides Gewebe ersetzt zu werden. Dabei kann auch die Entkalkung des Knochens ähnlich wie bei Osteomalazie mitspielen (v. Recklinghausen).

Lange Zeit erhält sich der rhachitische Knochen in dem Zustande der mangelhaften Verkalkung, welche im Osteoidgewebe entweder vollkommen fehlt oder nur schichtweise — entsprechend dem unregelmäßigen Verlaufe — vorhanden ist. Erst bei der Heilung der Krankheit verwandelt sich das letztere, oft mit gänzlichem Verschlusse der Markhöhle, in ein dichtes sklerotisches Knochengewebe, wodurch jede inzwischen eingetretene erhebliche Formveränderung des Knochens zu einer dauernden wird, während sich geringere Verbiegungen beim weiteren Wachstume auszugleichen vermögen.

Was den Anstoß zu solch schwerwiegenden Störungen des Knochenwachstumes gibt, ist trotz zahlreicher Untersuchungen unklar geblieben. Auf der einen Seite (Pommer, Heubner, Zweifel) wird der mangelhaften Verkalkung der neugebildeten Knochensubstanz infolge Ernährungsstörung, auf der anderen (Kassowitz) einer chronischen, aber in ihrer Ursache dunklen, entzündlichen Hyperämie die primäre Rolle zugesprochen, doch sind gegen beide Ansichten wichtige Einwände erhoben worden. Trotzdem bleibt der Gedanke sehr bestechend, daß dem Knochen und zwar besonders an den Stellen der physiologischen Wachstumshyperämie (an der Knorpelfuge und am Perioste) unbekannte infektiöse Stoffe zugeführt werden, deren Auftreten im Blute vielleicht dem Funktionsausfalle einer Blutgefäßdrüse (nach Stöltzner möglicherweise der Nebenniere) zu danken ist, wie der endemische Kretinismus der fehlenden oder erkrankten Schilddrüse. Auch die angeborene, ererbte Anlage hat man in Betracht gezogen. Sicher steht jedoch nur, daß die unzureichende Ernährung der Säuglinge neben schlechten Wohnungsverhältnissen, seltenem Aufenthalte in der freien Luft sowie Darmkatarrhe den größten Einfluß haben, wenn auch selbst Brustkinder der besseren Stände von der Krankheit nicht verschont werden.

Fig. 54.

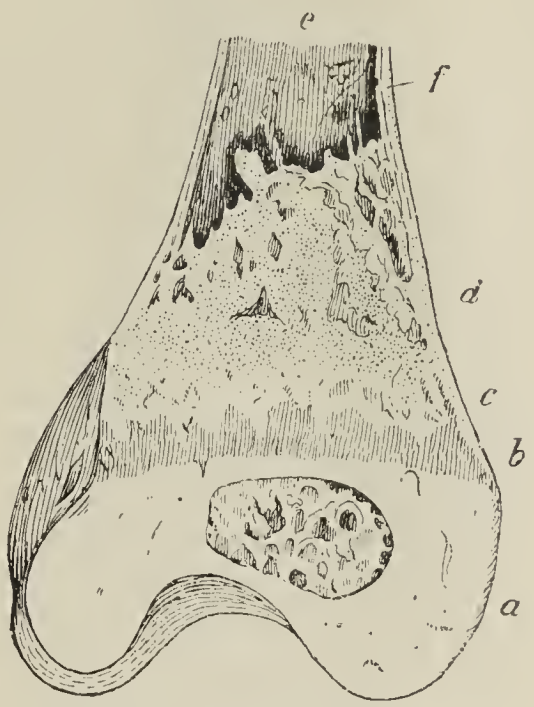

Durchschnitt des unteren Femurendes eines schwer rhachitischen $2^1/_2$jähr. Kindes (nach Kaufmann). *a*) untere Epiphyse, normaler Knorpel; *b*) blaurot gefleckte, gequollene, weiche Knorpelwucherungszone; *c*) Zone, in welcher Gefäße und Markräume mit osteoidem Gewebe in den weichen Knorpel eindringen; *d*) osteoides Gewebe; *e*) Markhöhle, weit, mit wenig Spongiosa; *f*) verdünnte Compacta, außen sitzt eine osteoide Schicht auf.

Am häufigsten kommt die Rhachitis im 2. Lebensjahre zum Ausbruch. Bis zum 6. Jahre nimmt die Häufigkeit sehr rasch ab. Bei den einzelnen Fällen, welche um diese Zeit beobachtet werden, handelt es sich wohl weniger um eine frische Erkrankung als um die Verschlimmerung einer lange bestehenden leichten Form. Ob die rhachitischen Veränderungen sich auch angeboren finden, ist eine unentschiedene Streitfrage, doch besteht mit der sogenannten fötalen Rhachitis (S. 214) kein Zusammenhang. Im Pubertätsalter gibt es eine eigenartige Weichheit und Nachgiebigkeit der Knochen, welche durch die Last des Körpers zu typischen Verkrümmungen der Wirbelsäule (habituelle Skoliose) und der Knochenenden (Genu valgum, varum adolescentium, Coxa

vara) führt. Ihre Ursache wird meist auf Spätrhachitis bezogen, deren Veränderungen sich jedoch zum Unterschiede von der kindlichen Rhachitis an den langen Röhrenknochen auf die kalkarmen Metaphysen in der Nähe der stark gewucherten Knorpelfugen beschränken (Fig. 55).

Die schwersten und hartnäckigsten Formen sind hauptsächlich unter der armen Bevölkerung der Städte zu finden, in welcher das Leiden überhaupt am häufigsten (bis 90 Prozent) vorkommt. Die besseren hygienischen Verhältnisse in den bemittelten Ständen lassen es leichter verhüten, auf mildere Formen beschränken und rascher heilen.

Der Beginn der Rhachitis ist mit Sicherheit nicht festzustellen, da sie sich schleichend entwickelt. Doch werden von erfahrenen Kinderärzten als Vorboten bezeichnet: häufiger Schweißausbruch, Unruhe, Empfindlichkeit der Knochen, Anämie und Muskelschwäche. Auch das Einstellen der Gehversuche gilt als verdächtig.

Fig. 55.

Genu valgum adolescentium (von einem 17jähr. Jüngling).

Der Verlauf ist stets chronisch, nur im Anfange fallen oft raschere Fortschritte der Veränderungen am Knochensysteme auf. Zeitweise tritt Stillstand ein, welchem wiederum Verschlimmerungen besonders in den ungünstigen Wintermonaten zu folgen pflegen.

Die Erscheinungen an den Knochen geben ein mannigfaltiges Bild, sind aber nur in den schwersten Fällen am ganzen Skelett gleich ausgeprägt vorhanden. Bei hochgradigen Formen äußern sie sich im allgemeinen durch das Zurückbleiben der Kinder im Wachstume (rhachitische Zwerge), an den einzelnen Knochen durch Auftreibung der Gegenden der Wachstumszonen, durch Verdickung und Schwund der platten Knochen und Verkrümmungen der Röhrenknochen infolge von Muskelzug, Belastung oder Infraktion. Bei leichteren Graden ist das Wachstum kaum beeinträchtigt, die Neigung zu Infraktionen geringer, Verkrümmungen fehlen oder bestehen nur an den Gelenkenden (z. B. Genu valgum), die Auftreibungen der Verknöcherungszonen sind unbedeutend.

An den Schädelknochen fällt die Weite der Fontanellen und ihr ungewöhnlich langes Offenbleiben (bis zum 3. oder 4. Lebensjahre) auf. Der Kopf ist groß und eckig, da oft Hydrozephalus besteht und die Tubera parietalia und frontalia durch osteoide Auflagerungen verdickt sind. Das Hinterhaupt ist weich und leicht einzudrücken (Craniotabes). Der Oberkiefer zeigt eine Vertiefung der Wölbung des harten Gaumens und springt nach vorne schnabelförmig vor, der Kinnabschnitt des Unterkiefers ist abgeplattet. Die Zahnentwicklung ist erheblich gestört und weist starke Verzögerungen und Unregelmäßigkeiten des Durchbruches auf.

Am Brustkorbe tritt einmal die Auftreibung der Rippen an der Grenze von Knochen und Knorpel in Form einer Reihe rundlicher, oft durch die Haut sichtbarer Knoten hervor (rhachitischer Rosenkranz); ferner sinken die seitlichen Abschnitte durch den Zug des Zwerchfellansatzes ein, während sich der Rippenbogen erweitert. Tritt dabei das Brustbein nach vorne, so entsteht die sogenannte Hühnerbrust (Pectus carinatum). Auch die Schlüsselbeine vermehren ihre Krümmung.

Die Wirbelsäule zeigt eine bogenförmige Kyphose in den unteren Abschnitten, namentlich bei Kindern, welche viel getragen werden. Skoliotische Verbiegungen sind seltener.

Das Becken erleidet schwere, hauptsächlich für die Geburtshilfe wichtige Veränderungen, indem es von vorne und hinten gleichmäßig oder ungleichmäßig platt gedrückt wird.

Die Knochen der Glieder pflegen am auffälligsten erkrankt zu sein. Die von Weichteilen wenig bedeckten Enden der langen Röhrenknochen zeigen deutliche Auftreibungen (hauptsächlich am Hand- und Fußgelenke), die Diaphysen Verkrümmungen, welche am Ober- und Unterschenkel am häufigsten nach vorne und außen einen Bogen bilden, der sich auf den ganzen Knochen oder nur auf einen seiner Abschnitte bezieht. Dabei können die meist im unteren Drittel nach vorne verbogenen Schienbeine seitlich so stark abgeplattet sein, daß ihre Form einer Säbelscheide gleichkommt. Spitzwinkelige Einknickungen der Meta- und Diaphysenbezirke rühren von Infraktionen her. Erleidet ein Gelenkende durch Verbiegung der weichen Metaphyse eine Aenderung seiner Richtung, so kommt es zu regelwidrigen Gelenkstellungen wie Genu valgum, varum, recurvatum, Plattfuß, Schenkelhalsverbiegung, wobei die Diaphyse gerade oder ebenfalls verbogen sein kann. An den oberen Extremitäten sind daneben ähnliche Verkrümmungen nach außen nur vorhanden, wenn sich die Kinder gewöhnt haben, auf allen vieren herumzukriechen.

Fig. 56.

Rhachitis. Die Beine sind am stärksten befallen und verkürzt. Die Oberschenkel stehen wegen Verbiegung des Schenkelhalses nach außen rotiert, in der Mitte nach vorne und außen verbogen, die Tibiae sind in den oberen Metaphysen nach innen geknickt, so daß Genu valga entstehen, weniger im Bereiche der unteren Metaphysen nach vorne verbogen. Außerdem doppelseitiger Plattfuß, geringe Verdickung der unteren Radius- und Ulnaepiphysen, Erweiterung des Rippenbogens und rhachitischer Rosenkranz.

Die Sklerose der Knochen, welche den krankhaften Vorgang beendet, tritt gewöhnlich nach einigen Monaten ein, verzögert sich jedoch in schweren Fällen, durch Verschlimmerungen unterbrochen, mehrere Jahre. Sie äußert sich in dem Kleinerwerden der epiphysären Auftreibungen, im Verschlusse der Fontanellen, in rascherem Wachstume und in der Verbesserung des allgemeinen Zustandes.

Die Verkrümmungen bleiben in den erreichten Graden selten bestehen. Ja es ist eine alte Erfahrung, daß sie in der Regel bis zur Zeit der Geschlechtsreife völlig verschwinden. Dies tun sie um so rascher, je stärker das Wachstum stattfindet, doch sind gewöhnlich 2—4 Jahre dazu nötig. Klinische Beobachtungen, welche Schlange und Veit an der v. Bergmannschen Klinik angestellt haben, ergaben als Regel, daß sich die rhachitischen Verkrümmungen bei allen Kindern, welche im Wachstume gegenüber Gesunden nicht zurückbleiben, bis zum 6. oder 7. Lebensjahre von selbst und gänzlich zurückbilden und zwar nach Kamps Untersuchungen in 75 Prozent. Wo aber das Längenwachstum gestört ist, erfolgt wohl eine Verbesserung gegen früher, doch erhalten sich noch erhebliche Verkrümmungen. Nach der genannten Altersgrenze ließ sich ein weiteres Strecken der Verbiegungen nicht mehr feststellen; die Knochen sind dann verkürzt und nur zu geringem Wachstume fähig, so daß die Kranken Zwerge bleiben. Feinere Abweichungen der Knochenform von den normalen Verhältnissen wie geringe Verbiegungen der Diaphysen und plumpe Gestaltung der Gelenkenden, welche dem Künstler von größerer Wichtigkeit als dem Arzte sind, bleiben auch in den besten Fällen als dauernde Reste bestehen.

Im Röntgenbilde zeigt der rhachitische Röhrenknochen außer den Verbiegungen bei starken Veränderungen: eine breite, unregelmäßig zerfaserte Knorpelfuge; eine dünne Kortikalis und schwache fleckige Knochenschatten infolge des Kalkmangels. Greift Heilung Platz, so werden die Epiphysenfugen fast ebenso schmal wie an gesunden Knochen; in den Metaphysen erscheinen zarte der Knorpelfuge parallel laufende Streifen (Verkalkungsschichten); die Kortikalis weist eine Verdickung auf, welche an der konkaven Seite der Verkrümmung infolge des hier am stärksten wirkenden Belastungsdruckes die größte Breite hat (Fig. 57).

Neben der Erkrankung der Knochen sind stets in verschiedenen Graden auch allgemeine Erscheinungen vorhanden: geringe Muskelschwäche und -atrophie bis zur ausgesprochenen Anämie und Abmagerung, ferner Verdauungsstörungen (Meteorismus mit Diarrhöen oder Obstipation), Neigung zu katarrhalischen Erkrankungen der Lunge infolge der Einengung des Thorax, Lymphdrüsenschwellungen, Hautschweiße, Ekzeme und schließlich nervöse Störungen wie allgemeine Unruhe, Krämpfe, Laryngospasmus.

Die Gefahren der Rhachitis liegen in der die schweren Formen begleitenden Schwäche und Widerstandslosigkeit, welche bei katarrhalischen Erkrankungen der Luftwege, Kinderdiarrhöen, Infektionskrankheiten, besonders aber bei Tuberkulose und Syphilis, den schlimmsten Ausgang stets befürchten lassen. Es gehen daher viele rhachitische Kinder an hinzutretenden Krankheiten zu Grunde. Im übrigen neigt die Rhachitis zur Ausheilung, ja sogar zum Ausgleiche der am Knochensysteme gesetzten Veränderungen, deren Reste allerdings im späteren Leben noch manche Folgen haben (z. B. das rhachitische Becken bei Geburten).

Die Erkennung ist in der Regel leicht, da selbst in gelinderen Fällen sich Spuren der Erkrankung irgendwo entdecken lassen; auch die Röntgenuntersuchung gibt meist unzweideutige Anhaltspunkte.

Die Behandlung der Rhachitis fällt an erster Stelle der inneren Medizin zu. Hier sei nur erwähnt, daß — ebenso wie zur Verhütung der Krankheit — das Hauptgewicht auf die Verbesserung der hygienischen Verhältnisse und der Ernährung zu legen ist.

Fig. 57.

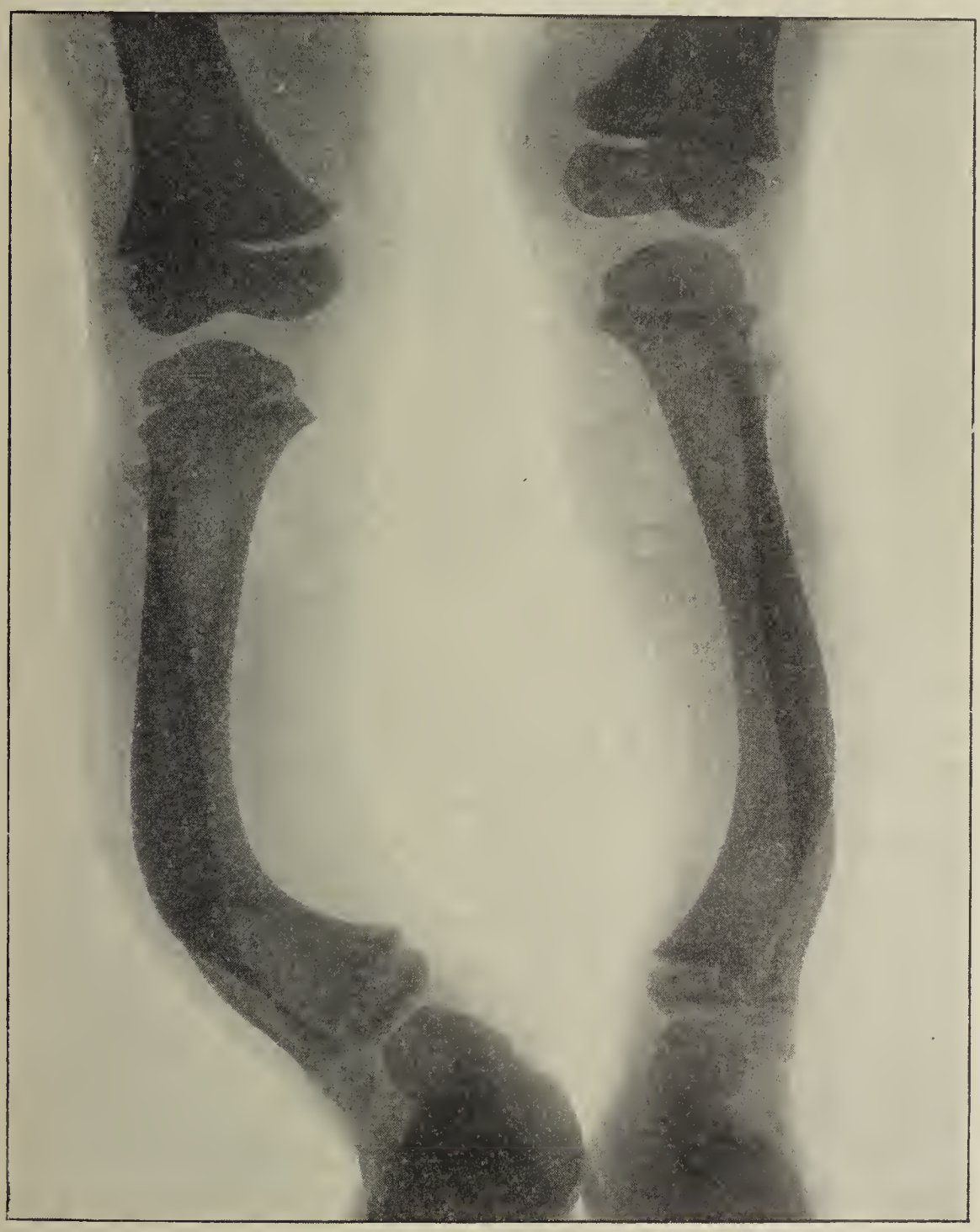

In Ausheilung begriffene Rhachitis mit Verkrümmung der Unterschenkelknochen; Knorpelfuge fast normal, Kortikalis besonders stark an der konkaven Seite der Schienbeine verdickt.

Von inneren Mitteln wird lediglich der Verabreichung von Phosphor (0,01 zu Olei jecoris aselli 100,0, täglich 1—2 Kaffeelöffel wochenlang) von vielen Aerzten ein günstiger Einfluß auf den Heilungsvorgang am Knochensysteme zugeschrieben, während namhafte Autoren diesem von Kassowitz auf Grund der Tierversuche Wegners eingeführten Mittel jede Wirkung absprechen (s. Zappert).

Die chirurgische Behandlung der Krankheit betrifft außer den langsam heilenden Knochenbrüchen die verschieden-

artigsten Verkrümmungen. Zu ihrer Beseitigung stehen erstens das gewaltsame Strecken (auf einmal oder in mehreren Sitzungen), zweitens die Osteoklase, das Zerbrechen des Knochens mit der Kraft der Hände oder eines Osteoklasten, und drittens die Osteotomie, das geradlinige oder bei sehr starken Knickungen keilförmige Durchmeißeln zur Verfügung. Diese Verfahren gelangen jedoch gewöhnlich nur bei Verkrümmungen jenseits des 6. Lebensjahres zur Anwendung, vor ihm lediglich bei sehr hochgradigen Verbiegungen oder bei frühzeitiger und starker Sklerosierung. An verhärteten Knochen zieht man gewöhnlich die Osteotomie der Osteoklase vor. Bei frischer Rhachitis dagegen ist jeder Eingriff nach Möglichkeit zu vermeiden, da die ihm folgende Feststellung im Gipsverbande die Atrophie vermehrt und außerdem die meisten Verbiegungen von selbst heilen. Orthopädische Apparate, welche durch Zug und Druck einen Einfluß auf den verbogenen Knochen ausüben, sind aus denselben Gründen zu entbehren. Nur die Verkrümmung der Wirbelsäule und rhachitische Plattfüße erfordern früh, da sie sich sonst dauernd erhalten, eine künstliche Stütze (Gipsbett, Korsett, Plattfußsohlen).

Solange die Knochen weich sind, dürfen die Kinder weder umherlaufen noch getragen werden. Nach eingetretener Sklerose ist dagegen häufige Bewegung, womöglich im Freien, sowohl den Muskeln als dem Wachstume und dem allgemeinen Zustande außerordentlich günstig.

Mit Rhachitis ist mitunter eine auch ohne sie vorkommende Erkrankung der Knochen vergesellschaftet, welche unter dem Namen **Barlowsche** oder **Möllersche Krankheit** oder Säuglingsskorbut bekannt ist und von den einen als hämorrhagische Abart der Rhachitis, von den anderen als eigenartige Form des Skorbuts betrachtet wird. Ihre Entstehung ist ebenso wie ihr Wesen vollkommen dunkel.

Sie beginnt mit heftigen Knochenschmerzen, welchen sehr bald Anschwellungen durch subperiostale Blutergüsse folgen. Dieselben haben ihren häufigsten Sitz am unteren Ende des Femur, ferner am oberen der Tibia, seltener an den Armen oder den Rumpfknochen. Die Bulbi können durch Hämatome vorgedrängt werden. Zahnfleischblutungen, Hautblutungen, Hämaturie vervollständigen das Bild der hämorrhagischen Diathese, während an den Knochen, da sie wegen ungenügender Ossifikation bei fortdauernder Resorption porotisch werden, die leichtesten Einwirkungen Frakturen, Infraktionen und Epiphysenlösungen mit entsprechenden Blutergüssen hervorrufen. Auch in dem stark veränderten, zellarmen, gallertartigen und faserigen Knochenmarke sind Blutungen zu finden.

Die Krankheit befällt hauptsächlich ½—1jährige Kinder, welche mit schlechten Nährpräparaten oder überhaupt ungenügend ernährt worden sind. Es entwickelt sich rasch schwere Anämie und große Schwäche, welche in mehreren Wochen zum Tode führen, wenn nicht rechtzeitig eine Aenderung der Ernährungsweise mit Ammenmilch oder guter Kuhmilch erfolgt, wodurch meist in kurzer Zeit das Befinden gebessert und allmählich Heilung erzielt wird.

Das chirurgische Interesse beschränkt sich, abgesehen von der Behandlung der Frakturen, auf die Unterscheidung von entzündlichen Epiphysenlösungen und von Knochentumoren. Das Auftreten mehrfacher Schwellungen und von Haut und Schleimhautblutungen sichert die Erkennung.

Literatur.

***Hauser**, Grundriss der Kinderheilkunde. Wiesbaden 1901. — **Heubner**, Lehrbuch der Kinderkrankheiten. Leipzig 1903. — **Neumann**, Säuglingsskorbut (Barlowsche Krankheit). Deutsche Klinik 1904, Bd. 7, S. 341. — **Schuchardt**, Die Krankheiten der Knochen und Gelenke. Deutsche Chir. 1899. — **Stöltzner**, Pathologie und Therapie der Rachitis. Berlin 1904, mit Lit. — **Zappert**, Rachitis. Deutsche Klinik 1904, Bd. 7, S. 427. — **Ziegler**, Ueber Osteotabes infantum und Rachitis. Zentralbl. f. Pathol. 1901. — **Zweifel**, Aetiologie, Prophylaxis und Therapie der Rhachitis. Leipzig 1900.*

e) Osteomalacie.

Die als echte Osteomalacie gewissen atrophischen Zuständen am Knochen (s. S. 214) gegenüberzustellende Krankheit ist wie die Rhachitis eine allgemeine Skeletterkrankung, doch liegt der Schwerpunkt der Veränderungen nicht wie dort in der Bildung unfertigen Knochengewebes, sondern in rückgängigen Prozessen an dem normal entwickelten und ausgewachsenen Knochensysteme.

Von der im ganzen seltenen Erkrankung werden nur Erwachsene befallen und zwar vorwiegend Frauen, welche in ärmlichen Verhältnissen lebend, viele Schwangerschaften durchgemacht haben. Dabei läßt eine Bevorzugung gewisser Landbezirke (wie Süddeutschland, Italien, Schweiz) an endemische Einflüsse denken, während die im Beginne vorhandene starke Hyperämie des Knochenmarkes entzündliche oder vasomotorische Störungen als Ursache in den Vordergrund rückt. Im übrigen hüllt sich die Entstehung in tiefstes Dunkel.

Die anatomischen Vorgänge bestehen der Hauptsache nach in der Entkalkung (Halisteresis) der Knochen, welche an der Oberfläche der Spongiosabälkchen und in der Umgebung der Haversschen Kanäle beginnt und allmählich, während die entkalkte Grundsubstanz zerfällt und schwindet, zur Erweichung des Knochens führt. Das erheblich hyperämische Knochenmark enthält anfangs Blutungen oder Pigmentanhäufungen als deren Reste. Später wird es gallertig und unter Bildung wandloser Zysten verflüssigt. Die Knochenneubildung, welche stellenweise Platz greift und bei Frakturen sogar zu massigem Kallus führt, bleibt wegen der mangelhaften Verkalkung meist auf der Stufe des osteoiden Gewebes stehen.

Durch diese Vorgänge werden die Knochen zunächst leicht zerbrechlich, später so weich, daß sie nicht mehr die geringste Belastung oder Beanspruchung durch Muskelzug auszuhalten vermögen, sondern sich wie Kautschuk biegen. In diesem Zustande lassen sie sich oft leicht mit dem Messer zerschneiden und an spongiösen Abschnitten mit der Hand zusammenpressen. Bei den schwersten Formen bleibt sogar von dem Schafte der Röhrenknochen nur noch das Periost übrig, welches dann einen darmähnlichen, mit der veränderten Knochenmarkmasse gefüllten Schlauch darstellt.

Langsam geht die fürchterliche Krankheit ihren Gang, oft von Stillstand und Besserung unterbrochen, gelegentlich durch Sklerosierung des übrig gebliebenen und neugebildeten Knochengewebes ausheilend. Nach jahrelangem, qualvollem Leiden führen sekundäre Störungen, unterstützt von Kachexie, Lungen- und Darmerkrankungen, den Tod herbei.

Die puerperale Form beginnt bald während der Schwangerschaft, bald im Wochenbett mit heftigen rheumatischen Schmerzen in den unteren Abschnitten des Rumpfes. Allmählich äußert sich die Erweichung der Knochen, welche meist am Becken ihren Anfang nimmt, durch Bewegungsbeschränkung in den Hüftgelenken, wodurch ein eigenartig watschelnder Gang zu stande kommt, und durch eine deutliche Abnahme der Körperlänge. Denn einmal rückt der Trochanter wegen der Nachgiebigkeit des Schenkelhalses nach oben, ferner sinken die Pfannengegenden und das Kreuzbein ins Becken hinein, dessen Ring dadurch zu einer Kleeblattform umgestaltet wird. Oft beschränkt sich die Erkrankung auf diese zuerst befallenen Knochen und kommt in leichten Fällen durch Sklerosierung zur Ausheilung, oft aber führt abermalige Schwangerschaft einen schweren Umschwung herbei. Schreitet dann die Erweichung auf die Wirbel und den Thorax fort, so sinkt der Rumpf in sich zusammen und erleidet an der Brustwand mannigfache Abplattungen und Knickungen, an der Wirbelsäule verschiedenartige Verkrümmungen. Unter fortwährenden Schmerzen und heftiger Druckempfindlichkeit der ergriffenen Knochen werden dann auch die Glieder befallen. Sie nehmen schließlich bei vollendeter Erweichung alle möglichen Stellungen an, verkrümmen sich mit schlangenartigen Windungen und lassen sich leicht innerhalb und außerhalb der Gelenkgegenden nach allen Richtungen biegen, während die aktive Beweglichkeit fast völlig aufgehoben ist. Nur die Schädel- und Gesichtsknochen bleiben von groben Veränderungen frei.

Die ans Bett gefesselten Kranken gehen gewöhnlich in wenigen Jahren an Entkräftung oder an Lungenerkrankungen zu Grunde, deren Auftreten durch die Verengung des Brustkorbes begünstigt wird.

Die nicht puerperale, fast immer schwer verlaufende Form beginnt in der Regel an der Wirbelsäule oder kann durch häufige Spontanfrakturen (Riedel) eingeleitet werden.

Die Erkennung des Leidens ist erst bei ausgeprägten Erscheinungen möglich; in frühen Stadien ist man wesentlich auf gute Röntgenaufnahmen angewiesen.

Für die Behandlung ist die lange fortgesetzte Verabreichung von Phosphor (in Verbindung mit Lebertran, s. Rhachitis) wichtig. Denn durch dieses Mittel wird die Sklerosierung der Knochen gefördert, welche ja auch in leichten puerperalen Fällen von selbst eintreten und zur Heilung führen kann. Die allgemeine Kräftigung und die richtige Lagerung der verkrümmten Gliedmaßen, wenn nötig mit Hilfe von Streckverbänden, sind die weiteren Aufgaben der Behandlung.

Bei vorliegender Schwangerschaft hat der Geburtshelfer nicht selten Anlaß zur künstlichen Frühgeburt und Perforation oder zum Kaiserschnitt. Die Fortnahme des Uterus und seiner Anhänge nach Porro oder lediglich der Ovarien nach Fehling hat in manchen Fällen eine auffällig rasche Besserung oder Heilung des Leidens herbeigeführt.

Der Osteomalacie nahestehend ist die nach Paget benannte Knochenerkrankung oder **Ostitis deformans**, Osteomalacia chronica deformans hypertrophica, Osteomyelitis fibrosa. Sie betrifft meist Erwachsene in höherem Alter und befällt gewöhnlich die Schaftteile der langen Röhrenknochen an den unteren Extremitäten (an der Tibia häufig einseitig), ferner die Schlüsselbeine, das Schädeldach, die Rippen und die Wirbelsäule. Unter mäßigen Beschwerden treten allmählich Verkrümmungen mit erheblichen unregelmäßigen Knochenverdickungen ein. Die Körperlänge nimmt wegen des Zusammensinkens der Wirbelsäule und der Verbiegung der Beine ab. Die normal

gebliebenen Arme erscheinen dadurch zu lang und erinnern zusammen mit dem schwerfälligen Gange, den abfallenden Schultern, dem vorgebeugten Kopfe, dem vorstehenden Bauche, den leicht gebeugten und auswärts gedrehten Beinen an die Haltung eines großen menschenähnlichen Affen (s. Schuchardt). Der Tod erfolgt nach langem Leiden durch hinzutretende Krankheiten, unter denen die Erkrankungen der Lungen, befördert durch den eingeengten Brustkorb, die häufigsten sind, ferner verhältnismäßig oft durch Sarkome, die sich an einzelnen oder mehreren Stellen in dem erkrankten Knochensysteme entwickeln.

Nach v. Recklinghausens und Stillings Untersuchungen beruht die in ihrer Entstehung gänzlich unklare Krankheit auf bedeutendem Knochenschwunde (durch Entkalkung und lakunäre Resorption) neben mächtiger Neubildung von osteoidem Gewebe und der Umwandlung des Knochenmarkes in zellarmes Bindegewebe, welches stellenweise verflüssigend Anlaß zur Zystenbildung gibt.

Durch die Veränderung des Markes entsteht große Aehnlichkeit mit zystisch erweichten, fibrös-knorpeligen Tumoren, welche bei jugendlichen Leuten meist am Oberschenkel in den Metaphysen vorkommen. Doch sind diese Fälle nicht als örtlich beschränkte deformierende Osteomalacie oder Ostcodystrophie, sondern als Geschwülste (zystische Enchondrofibrome) aufzufassen (Virchow, Schlange, Fritz König).

Aehnliche Fälle, welche sich von der Pagetschen Krankheit nur durch geringere Neigung zu Verkrümmungen unterscheiden, aber wie diese eine fibröse Veränderung des Markes, mannigfache Zystenbildung und Riesenzellensarkome aufweisen, sind zuerst von v. Recklinghausen beschrieben worden.

Verwechslungen mit entzündlichen Knochenverdickungen nach chronisch eitriger oder syphilitischer Ostitis kommen leicht vor, sind aber wohl durch das Röntgenverfahren, das den Kalkmangel verrät, und durch den Gang des Leidens zu vermeiden. Vor Leontiasis ossea schützt bei Verdickung des Schädeldaches das Freibleiben der Schädelbasis und der Gesichtsknochen.

Die Behandlung ist machtlos. Die Schwere der Glieder läßt Stützapparate, die geringe Neigung zur Konsolidation und das stetige Fortschreiten der Krankheit auch Osteotomien zur Beseitigung der Verkrümmungen verwerfen (Schuchardt, Schmieden). Beschränkt sich die Erkrankung auf eine untere Extremität, so ist die Amputation am Platze (Schmieden).

Literatur siehe S. 228 und 283.

f) Knochenerkrankung der Perlmutterdrechsler.

Bei jugendlichen Perlmutterarbeitern ist nach Englisch und Gussenbauer eine plötzlich mit Schmerzen entstehende elastische Anschwellung über verschiedenen Knochen zu beobachten, nach deren Rückbildung sich eine umschriebene Knochenverdickung feststellen läßt. Dieselbe nimmt gewöhnlich an den langen Röhrenknochen die Gegend der Metaphysen ein und kann sich von hier über die Epi- und Diaphyse fortsetzen. Auch an den kurzen und platten Knochen kommt sie vor. Unter akuten Schüben werden die verschiedensten Knochen befallen und die zuerst entstandene Auftreibung vermehrt. Stärkere Beschwerden, Eiterung, Nekrose, und Störungen des Allgemeinbefindens fehlen; nach Aufgabe der Arbeit können selbst die Verdickungen verschwinden.

Der häufigste Sitz der Anschwellung im Gebiete der gefäßreichen Metaphyse (vgl. die Röntgenaufnahme injizierter Knochen Bd. I, S. 332) und Gussenbauers Nachweis von Perlmutterstaub in der Lunge von Hunden nach experimenteller Inhalation rechtfertigen die Ansicht von Englisch und Gussenbauer, daß es sich um hämatogene Ablagerungen von Staubteilchen bezw. seiner organischen Bestandteile, des Conchiolins handele, welcher eine entzündliche Reizung des Knochengewebes folgt. Anatomische Untersuchungen liegen nur von Broca und Tridon vor, welche jedoch an einem abgemeißelten Knochenstückchen nur die Zeichen der rarefizierenden Ostitis fanden.

Verwechslungen mit subakuten Formen der eitrigen Osteomyelitis sind möglich.

Eine besondere Behandlung ist wegen der von selbst eintretenden Heilung nach Aenderung der beruflichen Beschäftigung unnötig.

Literatur.

Broca und Tridon, Ostéomyélite des nacriers (Conchiolin-ostitis). Revue de chir. 1903. — Gussenbauer, Die Knochenentzündungen der Perlmutterdrechsler. Arch. f. klin. Chir. 1875, Bd. 18, S. 660. — Heineke, Ein Fall von multiplen Knochenzysten. Beitr. z. klin. Chir. Bd. 40, 1903, S. 481. — Küster, Ueber fibröse Ostitis mit Demonstration. Chir. Kongr.-Verhandl. 1897, II, S. 333 und Disk. Schlange I, S. 134. — v. Mikulicz, Osteodystrophia cystica. Zentralbl. f. Chir. 1904, S. 1323. — Schmieden, Beitrag zur Kenntnis der Osteomalacia chronica deformans hypertrophica (Paget). Deutsche Zeitschr. f. Chir. 1904, Bd. 70, S. 207. — Schuchardt, Die Krankheiten der Knochen und Gelenke Deutsche Chir. 1899, mit Lit., S. 114—132, 149.

Sechster Abschnitt.

Geschwülste.

I. Allgemeiner Teil.

Kapitel 1.

Begriffsbestimmung und Einteilung.

Unter dem Namen: echte oder autonome Geschwulst, Neubildung, Neoplasma, Tumor, Blastom, ὄγκος, ist bei weitem nicht jede durch zellige Wucherung hervorgebrachte Vergrößerung irgend eines Gewebsbezirkes zu verstehen, sondern nur Gewebsneubildungen von ganz bestimmten Eigentümlichkeiten, von denen die wichtigsten folgende sind:

1. Die Entwicklung der echten Geschwulst geschieht vollkommen selbständig und abgesehen von der Ernährung gänzlich unabhängig vom Organismus.

2. Ihr Bau weicht mehr oder minder wesentlich von dem der normalen Umgebung ab, indem er schon von den ersten Anfängen an atypisch ist.

3. Ihr Wachstum erreicht in der Regel keinen endgültigen Abschluß, d. h. die Neigung zum Weiterwachsen bleibt trotz längerer Ruhepausen oder vorübergehender Rückbildung bestehen (ein dauernder Wachstumsstillstand ist bei manchen gutartigen Tumoren, ein spontanes Schwinden sehr selten zu beobachten; der Schwund eines Tumors durch Nekrose gehört nicht zur Rückbildung im eigentlichen Sinne).

4. Die Ursachen der Geschwulstentwicklung sind ihrem Wesen nach unbekannt.

Demnach sind von den echten Geschwülsten alle Hypertrophien und Hyperplasien, die entzündlichen Wucherungen und die infektiösen Granulationsgeschwülste (bei Tuberkulose, Aktinomykose, Rotz, Lepra, Syphilis, Rhinosklerom) zu trennen. Denn die Gewebswucherung weicht dabei nicht von der physiologischen Struktur ab; sie bezieht sich häufig und wesentlich nur auf Bindegewebe, welches durch die Wucherungsvorgänge embryonalen Charakter annimmt, sich jedoch wegen der ursächlichen Schädlichkeiten nicht voll, d. h. bis zur Vernarbung entwickeln kann, und ist von bestimmten Ursachen (Reizen aller Art oder bakteriellen Infektionen) so abhängig, daß sie mit deren Beseitigung dauernd ver-

schwindet. Doch gibt es Tumoren, welche, wie schon Virchow betont hat, schwer von hyperplastischen Neubildungen, namentlich entzündlicher Natur zu unterscheiden sind, da ihr Gewebe die Grenzen normaler Entwicklung kaum überschreitet.

Zysten, d. h. mit flüssigem oder breiigem Inhalte versehene Säcke, gehören nur dann zu den echten Geschwülsten, wenn sie erstens aus soliden Tumoren sich auf irgend eine Weise entwickelt haben (Erweichungszysten, Zystadenome) oder zweitens infolge selbständigen Wachsens ihrer Wandung den Charakter der Neubildung tragen (Epithel-, Dermoid-, teratoide Zysten).

Legt man der Einteilung der Geschwülste, wie dies seit Virchow geschieht, ihr histologisches und histogenetisches Verhalten zu Grunde, so zerfallen sie nach der von Ribbert gegebenen Uebersicht, der ich in der Hauptsache folge, in sechs Gruppen:

1. Die **Tumoren der Bindegewebsreihe:**
   a) das Fibrom (aus Bindegewebe),
   b) das Lipom (aus Fettgewebe),
   c) das Chondrom (aus Knorpelgewebe),
   d) das Osteom (aus Knochengewebe),
   e) das Angiom (aus Gefäßgewebe),
   f) das Sarkom (aus zellreichem, unreifem Bindegewebe) mit Unterabteilungen:
      α) aus Zellen des gesamten Stützgewebes,
      β) aus lymphkörperähnlichen Zellen,
      γ) aus Schleimgewebe, Myxom, Myxosarkom,
      δ) aus Pigmentzellen, Melanom, Chromatophorom.
2. Die **Tumoren des Muskelgewebes:**
   a) das Rhabdomyom (aus quergestreifter),
   b) das Leiomyom (aus glatter Muskulatur).
3. Die **Tumoren aus Nervenbestandteilen:**
   a) das Neurom (aus Nerven und Ganglienzellen),
   b) das Gliom (aus Gliazellen).
4. Die **Tumoren der Epithelreihe:**
   a) die fibroepithelialen Tumoren,
   b) das Karzinom mit verschiedenen Unterabteilungen je nach der Herkunft der Epithelien.
5. Die aus **Endothelien** bestehenden Tumoren:
   das Endotheliom.
6. Die **Mischgeschwülste.**

Nach Virchows Einteilung, auf welche noch vielfach Bezug genommen wird, gibt es histioide Tumoren, deren Struktur sich dem Baue des physiologischen Gewebes nähert (z. B. Fibrom, Lipom, Osteom), organoide, welche sich ähnlich wie Organe des Körpers aus verschiedenen Geweben, Stützgewebe und Parenchym zusammensetzen (manche fibroepitheliale Tumoren) und systemadoide oder teratoide mit komplizierten organartigen Bildungen, welche an das ganze Körpersystem erinnern.

Kapitel 2.

Die Aetiologie der Geschwülste.

Ueber die Entstehungsursachen der Geschwulstbildung herrscht noch vollkommenes Dunkel. Wenn auch eine Reihe von Bedingungen bekannt sind, unter denen es zur Geschwulstentwicklung kommen kann, so sind diese doch nicht im stande, als alleinige Ursachen zu gelten. Naturgemäß ist aber bei der Unklarheit der Geschwulstgenese diesen Bedingungen das größte Gewicht beizulegen.

1. Eine **angeborene Anlage** steht für viele Geschwülste fest. Teils handelt es sich um Versprengung oder Abschnürung von Gewebskeimen aus ihrem normalen Zusammenhange während der Entwicklung des Embryo, teils um das Erhaltenbleiben embryonaler Gewebe, welche normalerweise ihre Rückbildung erfahren, gewissermaßen also um örtliche Gewebsmißbildungen (Cohnheim, Ziegler). Dadurch daß sich die verlagerten oder zurückgebliebenen Zellkeime in typischer oder atypischer Weise weiter entwickeln, können schon bei der Geburt Tumoren vorhanden sein oder in der Kindheit, seltener im späteren Leben auftreten; so Epidermoide und Dermoide durch Versprengung von Hautkeimen; Enterozysten durch Schleimhautkeime; Tumoren aus verlagerten Nebennieren-, Schilddrüsen-, Brustdrüsenkeimen; Kiemengangs-, Urachus-, Dottergangszysten, echte Mischgeschwülste und Teratome aus liegengebliebenem embryonalen Gewebe. Dazu kommen die von Virchow als heterologe bezeichneten Geschwülste, deren Gewebe im Gegensatze zu den homologen Tumoren durchaus von der Struktur des Mutterbodens abweicht (Lipome der Pia und des Gehirnes, Myome innerhalb der Nieren, Chondrome in Organen) und ferner Tumoren, welche aus angeborenen Anomalien wie aus Pigmentmälern der Haut hervorgehen. Schließlich ist eine angeborene Anlage auch für diejenigen Geschwülste unzweifelhaft, welche kongenital, namentlich im Vereine mit Mißbildungen aller Art vorkommen (Angiome, Lipome, Fibrome, Chondrome, Myome, Sarkome).

2. Daß **entzündliche** und **traumatische Einflüsse** nicht selten der Geschwulstentwicklung vorangehen, ist jedem Kliniker bekannt. Aber auf welche Weise die Schädigungen des Gewebes eine atypische Wucherung anzuregen befähigt seien, ist vollkommen unklar.

Vor allem geben Gewebsveränderungen, welche durch anhaltende Reizungen der verschiedensten Art oder durch chronische Entzündungsvorgänge entstanden sind, den Boden für Geschwulstbildungen ab. Bekannt ist, daß chronische Ekzeme bei den Arbeitern in Paraffin- und Steinkohlenteerfabriken und entzündliche Zustände der Skrotalhaut bei Schornsteinfegern, ferner chronische Balanitis bei Phimose die Entwicklung von Karzinom begünstigen; außerdem neigen chronische Geschwüre wie Ulcus cruris, ventriculi, das traumatische (durch kariöse Zähne entstandene) Ulkus der Zunge und Wange, Geschwüre bei Hauttuberkulose und -Syphilis, langwierige Fisteln (bei Knochennekrose oder am Rektum) und Narben, besonders aus chronischen Geschwüren hervorgegangene, zum Auftreten von Karzinom. Schließlich sind es noch hyperplastische, auf entzündlichem Boden gewachsene Neubildungen wie Leukoplakie, Hyperkeratosen, papilläre Warzen, Schleimhautpolypen, welche nicht selten in Karzinome beziehungsweise in Sarkome und Melanome übergehen.

Weniger verbürgt ist die ursächliche Bezichung des Pfeifenrauchens und Rasierens für Lippenkrebse oder häufigen Druckes an bestimmter Stelle für Lipome u. a.

Einmalige Traumen gelten bis jetzt als einwandsfreie Ursache eines Tumors nur für die Epithelzysten der Hohlhand, welche einer traumatischen Verlagerung von Hautstückchen ihre Entstehung verdanken, die bei Stich-, Schnitt- oder Schußverletzungen in die Tiefe verschleppt wurden.

In allen anderen Fällen ist ein sicherer Beweis für die traumatische Entstehung nicht zu erbringen, z. B. bei Sarkomen an der Stelle von Frakturen, bei Magenkarzinomen nach einer Bauchkontusion u. a., da der Tumor schon vor der Gewalteinwirkung, ohne Erscheinungen zu machen, vorhanden gewesen sein kann.

Statistische Erhebungen über den Zusammenhang zwischen Trauma und Geschwulstbildung sind nicht beweisend; denn zu tief wurzelt im menschlichen Verstande die Neigung, ein lokal auftretendes Uebel mit einer lokalen Ursache in Verbindung zu bringen (Cohnheim).

Dagegen darf als sicher angesehen werden, daß Traumen, ebenso wie es chronische Entzündungen tun, infolge der ausgelösten regenerativen Tätigkeit der Gewebe einen bedeutenden Einfluß auf das Wachstum vorhandener Geschwülste ausüben (Trauma als Gelegenheitsursache), ein Punkt, der für die Unfallversicherung insofern wichtig ist, als gesetzlich dem Erkrankten die Unfallsentschädigung auch zugesprochen wird, wenn nur ein mittelbarer Zusammenhang zwischen Unfall und Leiden nachzuweisen oder anzunehmen ist. Bekannt ist auch, wie stark unvollkommene Exzisionen oder Aetzungen eine bösartige Geschwulst zur Wucherung zu treiben vermögen. In den verschiedenen Statistiken schwankt der Prozentsatz der auf ein Trauma zurückgeführten Fälle zwischen 2,5 und 44,7 (s. Borst).

3. Die **Erblichkeit** bezw. eine **ererbte Disposition** tritt bei einer Reihe von Geschwulstformen mehr oder weniger zu Tage. Bei Naevis, Angiomen, multiplen Fibromen der Haut und der Nerven, Lipomen, Enchondromen, Exostosen handelt es sich häufig sowohl bei angeborenen als später aufgetretenen Formen um Vererbung. Bei anderen Geschwülsten ist das Erkranken vieler Familienmitglieder, nicht selten sogar an demselben Organe, auffallend. Man spricht dann von einer örtlichen Disposition bestimmter Organsysteme und Organe. Beim Karzinom ist die Erblichkeit, welche sich nach Roger Williams meist auf denselben Körperteil erstrecken soll, im allgemeinen auf 10,5 % berechnet worden (Lücke und Zahn).

Die verschiedenen Anschauungen über die Entstehung der Geschwülste lassen sich nach ihren wesentlichsten Punkten in zwei Gruppen bringen. Zu der ersten gehören die Hypothesen von Cohnheim und von Ribbert, nach welchen die Geschwulstwucherung von Zellen ausgeht, die im embryonalen, bezw. auch im extrauterinen Leben aus ihrem organischen Zusammenhange gelöst und versprengt worden sind. In der zweiten Gruppe vereinigen sich die Meinungen derer, welche den Ausgangspunkt der Tumorentwicklung in normal gelagerte Zellen des Körpers verlegen, die durch unbekannte Einflüsse, durch Reize der verschiedensten Art (Virchow), vielleicht auch durch Parasiten die Eigenschaft zügelloser Wucherung gewonnen haben.

Nach Cohnheim sind alle echten Geschwülste auf überschüssige, versprengte oder abnorm persistierende embryonale

Keime zurückzuführen, deren Wucherung durch mancherlei Gelegenheitsursachen ausgelöst werden kann (bei gesteigerter Ernährungszufuhr, bei Herabsetzung der Wachstumswiderstände, unter Eintritt allgemeiner Umwälzungen im Körper, bei physiologischen Steigerungen oder Abschwächungen des lokalen oder allgemeinen Wachstumes, Borst).

Ihre wichtigste Stütze findet diese Hypothese in jenen Tumoren, welche sich unzweifelhaft aus verlagerten oder nicht zurückgebildeten embryonalen Zellgruppen entwickeln wie die Dermoide und Teratome, die Geschwülste accessorischer Organe oder versprengter Nebennierenabschnitte, Zysten aus den Resten der Kiemengänge, des Urachus, des Dotterganges, des Ductus thyreoglossus.

Aber die Verallgemeinerung der Cohnheimschen Lehre stößt auf große Schwierigkeiten. Vor allem ist es kaum möglich bei Tumoren, welche in höherem Alter aufzutreten pflegen, eine das bisherige Leben dauernde Persistenz der embryonalen Keime anzunehmen; ferner haben Versuche von Verpflanzungen embryonaler Gewebe auf Tiere derselben Gattung wohl ein weiteres Wachsen und Umwandeln zu mehr oder weniger fertigem Gewebe, aber niemals eine echte Geschwulstbildung ergeben (Zahn, Leopold, Birch-Hirschfeld und Garten, Féré, Schmieden, Wilms u. a.).

Nach Ribbert entstehen die echten Tumoren aus Gewebskeimen, welche erstens bei den embryonalen Wachstumsvorgängen, zweitens aber auch durch traumatische und entzündliche Einflüsse während des ganzen Lebens aus ihrem physiologischen Zusammenhange gelöst und dadurch selbständig wurden. Die Unabhängigkeit der versprengten Keime genügt nach Ribbert zur Erklärung des schrankenlosen, atypischen Wachstumes; denn nur diejenigen Zellen, welche in normalen Beziehungen zum Organismus stehen, unterliegen der ihr Wachstum beschränkenden Spannung der Gewebe. Ein die Proliferation befördernder Einfluß wird der entzündlichen Blutzufuhr eingeräumt, welche den verschiedenartigsten Reizen zu folgen pflegt.

Ribberts besondere Annahme von der postembryonalen Lösung von Zellgruppen aus ihrem organischen Verbande stützt sich auf tatsächliche Befunde, und zwar soweit das Trauma in Betracht kommt, auf die Entstehung der Epithelzysten der Hohlhand aus losgerissenen, in die Tiefe verschleppten Epidermisstückchen. Häufiger gelingt der Nachweis von Zellisolierungen bei entzündlichen Vorgängen chronischer Natur, bei welchen namentlich drüsige Elemente (der Haut oder Organe) durch wucherndes Bindegewebe aus dem Zusammenhange gelöst und umwachsen werden. Die Zusammensetzung des Gewebskeimes bestimmt die Art der Geschwulst, indem sich z. B. aus Bindegewebe Fibrome, aus Fettgewebe Lipome, aus Epithelwucherungen Karzinome, aus jugendlichen in Wucherung begriffenen Bindegewebszellen und verwandten Zellarten Sarkome bilden.

Die Hypothese Ribberts, welche ebenso wie die Cohnheims versucht, der Geschwulstgenese eine einheitliche Grundlage zu geben, hat sich bisher eine allgemeine Anerkennung nicht erobern können. Aehnlich wie bei jener bedarf es noch der Annahme bestimmter, uns unbekannter Einflüsse, um die Entwicklung von Tumoren aus verlagerten Zellen zu erklären, deren Selbständigwerden hierzu doch nicht hinzureichen scheint. Denn einmal steht durch viele Versuche fest, daß durch die Transplantation von Gewebe der verschiedensten Art Geschwülste niemals er-

zeugt werden können, zweitens kommen bei manchen Krankheiten Zell- und Gewebsembolien (Knochenmarkgewebe und -Riesenzellen, Fett-, Leber-, Plazentarzellen, Chorionzotten u. a.) vor, ohne daß eine geschwulstartige Wucherung der isolierten und versprengten Zellen zu stande käme (Borst). Nach Ziegler ist es überhaupt zu bezweifeln, daß die Aetiologie der Geschwülste eine einheitliche ist; auch kann die Geschwulstwucherung nach Hauser an völlig normal gelagerten Zellen beginnen.

Mit der Annahme besonderer biologischer, zur Tumorentwicklung führender Aenderung der Zellen hilft man sich für den letzteren Fall. So nahm man z. B. an, daß normale und normal liegende Zellen durch Reize aller Art zu erhöhter Proliferation getrieben würden, indem sie eine gesteigerte Wachstumsenergie bei gleichzeitiger Verminderung ihrer funktionellen Tätigkeit erhielten (Beneke, Hauser, Lubarsch, O. Israel) oder toxische, die Umgebung schädigende Eigenschaften gewännen (Marchand), welche ihnen das Wachstum in die Umgebung ermöglichten. Thiersch beschuldigte beim Karzinom eine Verminderung der Wachstumsfähigkeit des Bindegewebes für das Vordringen des Epithels, während v. Hansemann bei malignen Tumoren eine Anaplasie der Ausgangszellen voraussetzt, worunter eine Vereinfachung ihres Baues durch Verlust an Differenzierungsvermögen zu verstehen ist. Die anaplastischen Zellen antworten auf Reize mit der Entwicklung maligner Geschwülste, normale Zellen führen nur zu Hyperplasien im weitesten Sinne. Tatsache ist, daß vielfach die Tumorzellen durch einfacheren Bau den embryonalen Vorstufen der Gewebszellen sehr ähnlich sind, z. B. große Bindegewebszellen ohne Bildung von Zwischensubstanz bei Sarkomen, Epithelzellen ohne Verhornung oder Schleimbildung bei vielen Haut- und Schleimhautkarzinomen. Ribbert bezeichnet dies als Rückschlag höher differenzierter Elemente auf eine frühere, einfachere Entwicklungsstufe, hält jedoch diese Zelländerung nicht für ein wesentliches, zur Tumorentwicklung notwendiges, sondern nur die Wucherung begünstigendes Moment besonders da, wo Tumoren aus voll differenzierten Elementen hervorgehen.

Die parasitäre Theorie, welche die echten Geschwülste auf Grund einer Infektion mit parasitären Organismen entstehen läßt und hauptsächlich im Lager der Kliniker ihre Verfechter findet, hat bis jetzt keinen Boden. Sie bezieht sich an erster Stelle auf Karzinome und Sarkome.

Nachgewiesene Bakterien haben sich als unschuldige Saprophyten im Geschwulstgewebe, nicht als Erreger herausgestellt, und was von Blastomyzeten, Protozoen, Rhizopoden, Infusorien und Sporozoen (unter letzteren Coccidien, Gregarinen, Plasmodien, Psorospermien) beschrieben worden ist, hat die Kritik als veränderte Geschwulstzellen, als regressive Veränderungen innerhalb der Zellen wie vakuoläre Bildungen, Keratohyalin, Kolloid oder als Zelleinschlüsse, d. h. in Geschwulstzellen eingeschlossene, zum Teil zerfallene Leukozyten oder Epithelien festgestellt (s. Borst). Als Gipfel des Parasitenwahns, sagt Borst, darf die Ansicht von L. Pfeiffer und Adamkiewicz gelten, welche die krebsigen Gewebszellen selbst für die Parasiten halten.

Wenn es auch verschiedenen Autoren (Busse, Jürgens, Schüller, Sjöbring u. a.) geglückt ist, mannigfache Parasiten aus frischem Geschwulstgewebe zu züchten, so ist doch niemals gelungen, mit solchen Kulturen Geschwülste zu erzeugen, welche mit Bestimmtheit mehr waren als entzündliche Gewebswucherungen.

Nur die Verpflanzung von lebendem Geschwulstgewebe führte zu tatsächlichen Ergebnissen; so bei Transplantationen von Krebsgewebe am karzinomkranken Menschen auf andere Körperstellen (Hahn, v. Bergmann, Cornil) und an Tieren derselben Gattung, Hunden, Ratten, Mäusen (Novinsky, Weber, Hanau, v. Eiselsberg, Geißler). Aber diese Befunde beweisen — ähnlich wie die sogenannten Impfrezidive in der Operationsnarbe nach Karzinomoperationen — nur, daß angeheilte und deshalb gut ernährte Geschwulstzellen im stande sind, an anderen Orten des Körpers, also gleich der Metastasenbildung (bei Tieren auch auf anderen Individuen) weiterzuwachsen, da sie die Wachstumsenergie in sich tragen, nicht dagegen, daß eine infektiöse parasitäre Ursache der Tumorbildung gleichzeitig mitverimpft wurde.

Vom klinischen Standpunkte werden zu Gunsten der Parasitentheorie der Geschwülste fast nur Tatsachen herangezogen, welche sich auf Karzinome beziehen (Czerny): das Vorkommen der Krebse an Stellen, welche äußeren Einflüssen besonders ausgesetzt sind (Gesicht, Nacken, Hände), Eingangspforten bieten (Ulzera aller Art, Fisteln, Ekzeme, Narben aus Wunden oder Geschwüren, rissige Brustwarzen, Erosionen der Portio vagin. uteri) oder Veränderungen durch chronische Reize aufweisen (chronische Entzündungen der Haut, Hyperkeratose, seborrhagisches Ekzem, Psoriasis der Schleimhäute, chron. Balanitis bei Phimose). Ferner das Befallensein des Magendarmkanales an Abschnitten, welche häufig traumatischen und entzündlichen Reizen unterliegen (Rand der Zunge bei kariösen Zähnen, Oesophagus, Kardia, Pylorus, Dickdarmflexuren, Rektum). Auch Unreinlichkeit scheint eine Rolle zu spielen und für die parasitäre Ursache zu sprechen (häufiges Vorkommen der Gesichtskarzinome in der ärmeren Bevölkerung, der Krebse in der Mundhöhle bei schlecht gehaltenen Zähnen, der Mammakarzinome bei schmutzigen, borkigen Brustwarzen). Sodann hat man die mehrfachen Karzinome des Magendarmkanales und die wenigen Fälle von sogenannten Abklatschkarzinomen oder Krebsimplantationen angeführt, d. h. von gegenüberliegenden Krebsen der Zunge und der Wangenschleimhaut (Lücke), der Ober- und Unterlippe (v. Bergmann), der Vulva (Hamburger), gegenüberliegender Flächen des Bauchfelles (Beneke) und auch die Anhäufung von Karzinomen in manchen Familien in Betracht gezogen. So litten nach Broca unter 26 Familienmitgliedern aus drei Generationen 16 an Karzinom.

Gegen die parasitäre Theorie läßt sich einmal einwenden, daß das Befallen der genannten Körperstellen auch auf andere Weise ohne parasitäre Einflüsse zu erklären ist. Vor allen Dingen aber spricht das Festhalten der einzelnen Geschwulst-, sogar Karzinomarten an gewissen Gewebstypen dagegen. Wie sollte es zu deuten sein, daß bei einer parasitären Infektion immer nur bestimmte Zellarten zur Wucherung angeregt werden, z. B. bei einer Infektion der Haut nur das Epithel, während doch auch Bindegewebs-, Endothel- und Drüsengewebe dabei betroffen werden? Es müßte zum mindesten ebensoviele spezifische Geschwulsterreger als Geschwulstarten und -unterarten geben, ganz abgesehen von den Mischtumoren, deren komplizierter Bau allein schon gegen die Möglichkeit einer parasitären Ursache spricht. Ferner sind das Entstehen von Metastasen aus primären Geschwulstzellen und das Wachstum eines Tumors aus sich selbst ohne infizierende Anregung des Nachbargewebes zur Wucherung wichtige Gegengründe (vgl. Borst, Ribbert).

Kapitel 3.

Formen, Wachstum und klinische Bedeutung der Geschwülste.

Die mannigfachen Formen, unter welchen die Geschwülste in Erscheinung treten, werden sowohl innerhalb der Gewebe als an der Oberfläche des Körpers und der Organe von der rundlichen Knotenform beherrscht, die beim Weiterwachsen oft in eine höckerige, knollige Masse übergeht und in ihrer Gestalt von den anatomischen Verhältnissen beeinflußt wird. Auf der Oberfläche der Haut und der Schleimhäute unterscheidet man außerdem noch breit gestielte, pilzartige und dünngestielte, pendelnde Tumoren, papilläre Geschwülste mit vielen stachelartigen Erhebungen, verruköse Tumoren, Zotten- und Blumenkohlgewächse mit dentritischer Anordnung der wuchernden Bestandteile, Formen, von denen bei den einzelnen Geschwulstarten die Rede sein wird.

Das Wachstum einer Geschwulst geht entweder so vor sich, daß die Umgebung verdrängt oder, daß sie durchsetzt wird. Im ersteren Falle spricht man vom **expansiven**, im letzteren vom **infiltrierenden Wachstume**. Dabei erfolgt die Massenzunahme des Tumors nach Ribbert stets nur aus eigenen Bestandteilen, nicht wie man früher annahm, auch durch Apposition, indem bei infiltrierendem Wachstume auch die Zellen des durchsetzten Gewebes selbst zu Tumorzellen werden und wuchernd die Tumormasse vermehren. Eine expansiv wachsende Geschwulst hat stets eine scharfe, von der Umgebung leicht zu lösende Grenze und meist auch durch Verdichtung und reaktive Wucherung des umgebenden Bindegewebes eine deutliche Kapsel, während das infiltrierende Wachstum eine mehr oder minder verschwommene Grenze und einen innigen Zusammenhang mit der Nachbarschaft bedingt. Mitunter geht ein anfangs expansives Wachstum später in ein infiltrierendes über.

Die Ernährung eines Tumors wird von Gefäßen geleistet, welche aus der Umgebung eintreten. Bei langsam wachsenden Geschwülsten ist die Gefäßversorgung in der Regel hinreichend, bei schnell wachsenden Formen dagegen ist sie oft ungenügend, so daß die gewucherte Masse streckenweise während des weiteren Wachsens der Nekrose anheimfällt, welcher fettige Entartung und schleimige Degeneration häufig vorangehen. Oft tritt im Tumorgewebe namentlich bei gestielten herabhängenden Geschwülsten durch Stauung eine so starke ödematöse Durchtränkung auf, daß die Flüssigkeit aus der Schnittfläche wie aus einem Schwamme herausgepreßt werden kann und große Aehnlichkeit mit Myxomgewebe besteht.

Regressive Veränderungen kommen außerdem dadurch zu stande, daß bei infiltrierendem Wachstume die Gefäße der Geschwulstmasse durchwuchert und verstopft werden. Der Zerfall führt im Innern zu Höhlen, auf der Oberfläche zu Geschwüren und ist nicht selten von Schrumpfungsvorgängen gefolgt.

Die klinische Bedeutung der Geschwülste ergibt sich an erster Stelle aus dem Schaden, den sie unmittelbar durch ihre Vergrößerung stiften; dazu kommen noch andere Eigenschaften

des Geschwulstgewebes. Bei expansivem Wachstume hängt der Nachteil für den Organismus ganz von der Art der verdrängten Teile ab, da der Druck z. B. auf Gefäße Zirkulationsstörung, auf Nerven und Rückenmark Reizung oder Lähmung, auf das Gehirn schwere Erscheinungen oder den Tod bedingt, während an der Körperoberfläche oft sehr große Tumoren höchstens Unbequemlichkeiten hervorrufen. Bedeutender ist der Schaden bei infiltrierendem Wachstum, da das durchwucherte normale Gewebe erdrückt wird und atrophisch zu Grunde geht (z. B. Vernichtung ganzer Organe unter Ersatz durch Geschwulstmasse, Arrosion großer Gefäße).

Außerdem sind Geschwülste dem Organismus schädlich durch das Auftreten von Rezidiven und von Metastasen und durch Veranlassung der sogenannten Kachexie.

Rezidive treten nach operativer Entfernung fast nur dann auf, wenn Geschwulstteile im Gewebe zurückgeblieben sind, was natürlich häufiger bei Geschwülsten mit infiltrierendem Wachstume als bei umschriebenen abgekapselten Tumoren der Fall ist. Das Rezidiv tritt dann an Ort und Stelle oder, wenn Geschwulstkeime sich schon in den Lymphbahnen verbreitet hatten, in der Umgebung auf. Nur bei Keloiden kommt es auch nach ausgedehnter Exzision in vielen Fällen zu Rezidiven an der alten Stelle, wofür die Gründe in einer eigenartigen Disposition zu suchen sind.

Unter **metastatischen Geschwülsten** versteht man solche, die in Abhängigkeit von der primären Geschwulst an entfernter Körperstelle auftreten. Sie entstehen durch die Verschleppung von Geschwulstkeimen (Zellen, Zellgruppen, Gewebsteilen) im Lymph- oder Blutgefäßsysteme, je nachdem sie in dieses oder jenes durch infiltrierendes Wachstum eingebrochen sind. Mit dem Lymphstrome den nächsten Drüsen zugeführt verursachen sie in diesen sekundäre (lymphogene) Tumoren. Dringen Geschwulstkeime in Blutgefäße ein, wie es bei vorgeschrittenen Karzinomen und bei Sarkomen sehr häufig ist, oder sind sie vom Ductus thoracicus aus dem Lymphsysteme zugeführt worden, so erfolgt ihre Verbreitung und Niederlassung im Körper nach den Gesetzen der Embolie (hämatogene Metastasen).

Waren sie in die Venen des großen Kreislaufes gewuchert, so werden sie mit dem Blutstrome in die Lunge geworfen, und was hier in den (6 μ weiten) Kapillaren noch Durchgang findet, wandert weiter vom linken Herzen aus ins arterielle System, um vor allem dort zu landen, wo starke Blutfülle oder sehr enge Kapillaren das Einströmen und Haftenbleiben begünstigen (Leber, Nieren, seltener andere Organe, Knochen, Haut). Die Embolie eines größeren Astes der Art. pulmonalis kann den sofortigen Tod zur Folge haben. Waren die Geschwulstkeime ins Pfortadersystem gelangt, so erfolgt die erste Niederlassung in der Leber. Wie viele Geschwulstzellen im Lymph- und Blutstrome zu Grunde gehen oder nach der Niederlassung nicht zur Entwicklung kommen, entzieht sich der Beobachtung. Da aber sicherlich nicht immer lebenskräftige, sondern auch degenerierte Zellen verschleppt werden, so ist nicht zu bezweifeln, daß nicht jede Zelle im stande ist, eine Metastase zu erzeugen.

In Lymph- und Blutgefäßen kommen seltener noch andere Arten der Verbreitung vor, einmal durch kontinuierliches Wachsen der Geschwulstelemente innerhalb der Gefäßbahnen (z. B. bei Karzinomen vom primären Herde aus große Strecken weit bis in die nächsten Lymphdrüsen, namentlich bei Magen- und Darmkrebsen, bei Sarkomen der Niere durch die Vena renalis in die V. cava inf. und von da bis ins rechte Herz). Eine weitere Verbreitung geschieht durch den sogenannten retrograden Transport, d. h. durch Wanderung der Geschwulstkeime gegen die normale Richtung der befallenen Gefäße. Dies kann bei starker

Stauung im Venensysteme der Fall sein, wenn der vom rechten Herzen zurückkommende Pulsstoß kräftiger auf die Geschwulstteile wirkt als die geringe Kraft der Strömung (Ribbert). Im Lymphsysteme kann vielleicht die Verstopfung eines Hauptgefäßes die Stromrichtung ändern, wodurch die Keime einem anderen Bezirke zugeführt werden. Häufiger wird es sich hier um zusammenhängendes Wuchern innerhalb der Lymphbahnen bis zu den nächsten Drüsen handeln.

In serösen Höhlen kommt eine Verbreitung von Geschwulstzellen auf der freien Oberfläche (Peritoneum, Pleura, Perikard) infolge der Bewegungen der Eingeweide vor (Disseminatio), in Operationswunden durch Verletzung der Geschwulstmasse bei der Entfernung (Impfmetastasen oder -rezidive).

Stets ist die Struktur des sekundären Tumors der des primären gleich.

Die Bildung von Metastasen ist Eigentümlichkeit von Geschwülsten mit infiltrierendem Wachstume, denn expansiv wachsendes Gewebe gerät nicht in die Lymph- und Blutgefäße. Auf diesem Wachstumsunterschiede, nicht etwa auf Charaktereigenschaften der Geschwulstzellen beruht nach Ribbert die klinisch bedeutsame, aber nicht scharf zu begrenzende Einteilung der Tumoren in gutartige, benigne und bösartige, maligne. Erstere neigen zur örtlichen Beschränkung und wirken höchstens durch ihre Größe und ihren Sitz an wichtigen Organen gefährlich, letztere neigen zur allgemeinen Verbreitung und zerstören durch ihr infiltrierendes Wachstum die befallene Gegend. Je niedriger die Entwicklungsstufe der Geschwulstelemente ist, desto rascher ist ihre Proliferation und desto sicherer das infiltrierende Wachstum.

Die schädliche Einwirkung der Geschwülste auf den gesamten Organismus tritt durch einen zunehmenden Entkräftungszustand, die sogenannte Kachexie zu Tage, welche besonders maligne Tumoren im Stadium der Metastasenbildung begleitet, ohne bei gutartigen Geschwülsten zu fehlen, wenn sie multipel auftreten (z. B. diffuse Lipome) oder außerordentliche Größe annehmen (z. B. Myome des Uterus, riesige Fibrolipome der Haut). Die Ursache der Kachexie ist eine vielfältige. Denn nicht nur die Störung der Tätigkeit befallener Organe, die gestörte allgemeine Funktionstüchtigkeit und Ernährung des Körpers, ferner schmerzhafte Zustände und Schlaflosigkeit und vieles andere wirken mit, sondern auch die oft von Fieber gefolgte Resorption von Zerfallsstoffen aus der Geschwulstmasse und von putriden Produkten aus geschwürig gewordenen Tumoren, kommt in Betracht. Schließlich kann der Zerfall einer Geschwulst noch gefährliche Komplikationen verschulden wie Schluckpneumonie bei Karzinomen der Mundhöhle oder Peritonitis bei perforierten Magendarmkrebsen.

Kapitel 4.

Die Geschwulstdiagnose im allgemeinen.

Die Erkennung einer Geschwulst, d. h. ihre Feststellung als echte Geschwulst (gegenüber Hyperplasien, entzündlichen Infiltraten, infektiösen Granulationsgeschwülsten und zystischen Gebilden) und die Bestimmung der Geschwulstart beruht

1. auf dem Berichte über die bisherige Entwicklung des Leidens (Vorgeschichte, Anamnese), wobei die Zeit des Beginnes, die Gelegenheitsursachen, der Gang und die Art der Aus-

breitung, die örtlichen und die allgemeinen subjektiven Erscheinungen von Wichtigkeit sind;

2. auf dem Befunde A) der örtlichen, B) der allgemeinen Untersuchung zusammen mit C) der Ueberlegung, welche Tumorarten an der betreffenden Stelle vorkommen, und mit D) der Verwendung von besonderen Hilfsmitteln.

A) Der Gang der örtlichen Untersuchung bestimmt den Sitz und die Eigentümlichkeiten des Tumors zuerst mittels der Betrachtung oder Inspektion, darauf mit Hilfe der Betastung oder Palpation.

Die Inspektion hat festzustellen:

1. Den Sitz und die Ausdehnung des Tumors nach sichtbaren anatomischen Anhaltspunkten (Körpergegend, Knochen-, Muskel-, Sehnenkonturen);
2. die Gestalt (rundlich, oval, unregelmäßig, flache Anschwellung, Form einer Halbkugel, knollig, gestielt, pilzförmig, blumenkohlartig, papillär);
3. die Größe (Vergleich mit bekannten Dingen wie Erbse, Kirsche, Walnuß, Hühnerei, Kindskopf oder genaue Maße des Längs- oder Querdurchmessers);
4. die Oberfläche
   a) bedeckt von Haut oder Schleimhaut (mit normalem Aussehen, durchzogen von stark erweiterten Gefäßen; mit Hyperämie, mit Pigmentierung; gespannt und glänzend; durchscheinend);
   b) zerfallen, ulzeriert (sezernierend, leicht blutend, mit Borken bedeckt);
      α) Rand des Geschwüres (aufgeworfen oder flach; scharf, gebuchtet oder zernagt; festsitzend oder unterwühlt, hart oder weich);
      β) Grund des Geschwüres (flach, vertieft, kraterförmig oder mit Wucherungen ausgefüllt; nekrotisch; höckerig, glatt oder rissig);
      γ) Umgebung (normal, von Tumormassen emporgehoben oder von sekundären Knoten befallen);
5. die Grenzen (scharf oder verschwommen, zirkumskript oder diffus).

Die Palpation hat festzustellen:

1. Das Verhältnis der Geschwulst zur Bedeckung (läßt sich die Haut in ähnlichen Falten abheben wie in der gesunden Umgebung, läßt sich die bedeckende Haut oder Schleimhaut verschieben, liegt Muskulatur zwischen Haut und Tumor? Letzteres ist durch Abheben des Muskels, z. B. des Kopfnickers oder durch Funktion der Muskeln, z. B. Spannung der Bauchdecken, Erheben des Armes bei Geschwülsten unter dem M. deltoideus zu prüfen);
2. die Form der Oberfläche. Sie ergibt sich bei der Untersuchung auf Verschiebbarkeit der Bedeckung (glatt und gleichmäßig; höckerig, lappig oder gänzlich ungleichmäßig);
3. die Grenzen des Tumors. Sie werden bei der Betastung der Oberfläche verfolgt (deutlich oder undeutlich; setzt sich der Tumor scharf gegen die Umgebung ab, verschwindet er unbestimmt in der Tiefe, z. B. unter dem Kieferwinkel, am Processus mastoideus oder geht er allmählich in gesundes Gewebe über?);
4. den Sitz des Tumors in anatomischer Beziehung (nach Betastung der benachbarten Sehnen, Muskeln, Knochen, Organe);
5. das Verhältnis der Geschwulst zur Umgebung und zur Unterlage (läßt sie sich mit der Haut oder mit den Weichteilen hin und her bewegen, oder sitzt sie in der Tiefe am Knochen, an Sehnen, Faszien fest, bewegt sie sich bei der Funktion einer Sehne, eines Muskels, mit der Leber bei der Atmung mit?);
6. die Konsistenz der Geschwulstmasse. Der wichtigste Unterschied ist
   a) hart oder weich. Nur der Geübte, nicht schon der Anfänger, soll

und kann feinere Unterschiede treffen wie: Knorpel-, Knochenhärte, Konsistenz eines Lipomes, eines weichen oder harten Fibromes, elastisch.

Dazu hommt die Prüfung auf

b) Fluktuation. Sowohl der harte wie der weiche Tumor kann fluktuieren, je nachdem die Kapsel, welche die Flüssigkeit oder die erweichte Geschwulstmasse umhüllt, straff oder schlaff ist. Der harte und fluktuierende Tumor ist elastisch. Bei weichen Tumoren muß durch Druck erst eine gewisse Spannung der Kapsel erreicht werden.

Die Ausführung dieser Prüfung geschieht bei festsitzenden und wenig verschieblichen Tumoren wie beim Abszeß. Man legt die Zeigefinger beider Hände einander gegenüber, zuerst in geringerer, dann in größerer Entfernung flach und unter gelindem, nur bei weichen Tumoren unter stärkerem Drucke auf die Tumoroberfläche, hält den linken Zeigefinger ruhig und unbeweglich (inaktiver Finger), während der rechte (aktive Finger) langsam den Druck vergrößert und wieder aufhebt. Durch die so verdrängte Flüssigkeit wird der inaktive Finger deutlich gehoben.

Verschiebliche Geschwülste umfaßt man am besten mit Zeigefinger und Daumen beider Hände. Drückt man mit beiden Fingern der rechten Hand, so heben sich die der linken.

Undeutliche Fluktuation oder Pseudofluktuation ergeben weiche Tumoren (Lipom, Myxom) sehr häufig;

c) als teigige oder knetbare Konsistenz bezeichnet man den bei Dermoidzysten und sogen. Kottumoren (harte Fäzesmassen) vorkommenden Zustand, bei welchem die Oberfläche die Fingereindrücke behält oder erst durch Druck von einer anderen Seite verschwinden läßt;

d) Pulsation fühlt man mit der flach und ohne Druck aufgelegten Hand (bei gewissen Hämangiomen ähnlich wie bei Aneurysmen); der Druck auf die zuführende Hauptarterie hebt die Pulsation auf;

e) komprimierbar nennt man einen Tumor, der auf Druck sich verkleinert und nach Aufheben desselben wieder anschwillt (Häm- und Lymphangiome);

f) Schwirren fühlt man mit der aufgelegten Hand oft bei pulsierenden Tumoren (s. auch Hydaditenschwirren bei Echinokokken);

g) Pergamentknistern oder Krepitation geben auf Druck Tumoren, welche von einer stark verdünnten Knochenschale bedeckt sind.

B) Die allgemeine Untersuchung beginnt mit

1. der Palpation der benachbarten Lymphdrüsen, welche bei vielen bösartigen Tumoren vergrößert und verhärtet sind; es folgen
2. die Untersuchung auf gleichwertige analoge Bildungen (multiple Tumoren) und auf metastatische Geschwülste der Haut, der großen Organe und Knochen (durch Perkussion bezw. Palpation);
3. die spezielle Untersuchung der verschiedenen Organe und Organsysteme, z. B. durch Prüfung des Urines (auf Eiweiß, Blut, ferner bei fraglichen Pankreastumoren auf Zucker), der Fäzes (auf Blut, Schleim bei Darmtumoren), des Magensaftes (bei Magentumoren), der Nierenfunktion (getrennt von jeder Niere aufgefangener Urin wird durch Gefrierpunktbestimmung auf seinen Gehalt an festen Bestandteilen untersucht), der Nervenfunktion (bei Verdacht auf Hirn-, Rückenmark-, Nervengeschwülsten), des Blutes (auf das Verhältnis seiner zelligen Bestandteile bei Erkrankung des blutbildenden Apparates, der Milz, der Lymphdrüsen, des Knochenmarkes);
4. die Beurteilung des Allgemeinzustandes (Herztätigkeit, Anämie, Verdauung, körperliche bezw. geistige Beschaffenheit).

C) Welche Tumoren oder tumorähnliche Neubildungen kommen an der betreffenden Stelle vor?

Die Beantwortung dieser Frage gibt bei vielen Geschwülsten zu einer bestimmten Diagnose den Ausschlag, wozu oft selbst der genaueste Befund nicht hinreicht. Wenige Beispiele erklären dies:

In der Hohlhand sitzt unter der Haut ein harter, undeutlich fluktuierender, rundlicher Tumor, der auf der Unterlage etwas verschieblich ist und mit den Sehnen keinen Zusammenhang hat. Eine ähnlich beschaffene Geschwulst würde in der Nähe des Auges, der Lieblingsstelle von Dermoidzysten, ohne weiteres als eine solche festgestellt werden können. Nicht dagegen in der Hohlhand. Hier kommen Dermoidzysten nicht vor, wohl aber Epithelzysten, welche wiederum in der Umgebung des Auges vollkommen fehlen.

Von einem anderen Tumor sei mit Sicherheit der Zusammenhang mit einem Nerven festgestellt worden. Nach den Eigentümlichkeiten der Geschwulst allein

Fig. 58.

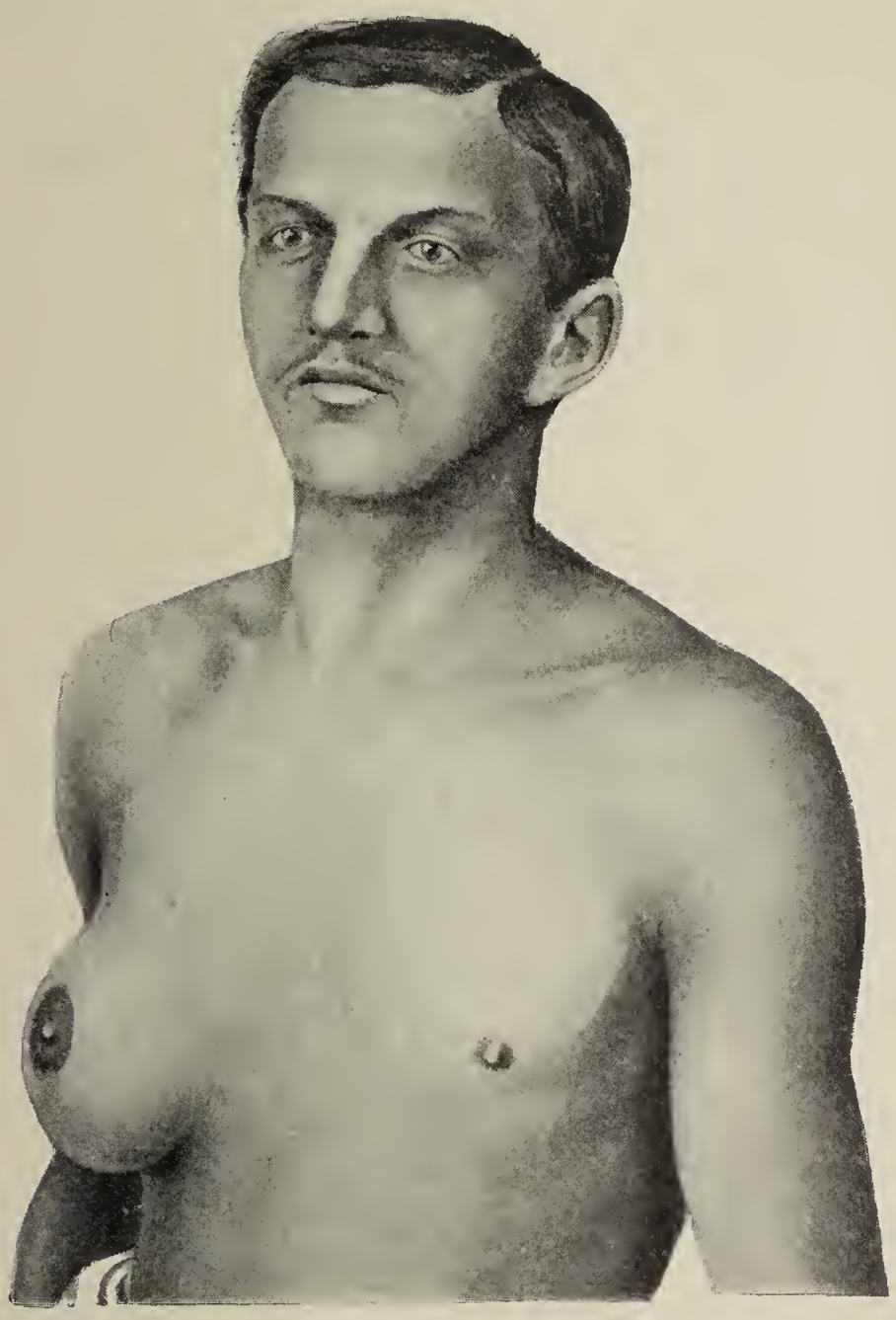

18jähr. Mann mit Gynaecomastia rechts.

müßte man an die verschiedensten Tumorarten denken, denn sie ist rundlich, mäßig hart, mit der Haut und der Unterlage nicht verwachsen. Aber die Ueberlegung, welche Geschwülste am Nervensysteme überhaupt vorkommen, beschränkt die Zahl der fraglichen Neubildungen auf wenige, so daß man nur das langsame oder rasche Wachstum für die Annahme eines Nervenfibromes oder -Sarkomes heranzuziehen braucht.

Sehr ausgeprägt tritt die Bedeutung des Sitzes eines Tumors für die Diagnose an der Mamma hervor. Hier gibt es mannigfaltige Geschwülste und auch tumorartige Hyperplasien, welche an anderen Orten des Körpers fehlen. Ein lappiger, knotiger, weicher, unter normaler Haut liegender und

gegen die Unterlage verschieblicher Tumor ist hier nicht wie z. B. am Rücken ohne weiteres als Lipom anzusprechen. Vor allem muß das Verhältnis der normalen Brustdrüse zum Tumor festgestellt werden, denn es kann z. B. ein Lipom auch hinter der Brustdrüse sitzen. Oft gibt auch die ganze Mamma in allen Teilen hypertrophisch oder von kleinen Zysten durchsetzt (Mastitis chronica cystica), einen Befund, der leicht dem eines subkutanen Lipomes gleicht. Ja beim Manne kommen Geschwülste der Brustdrüse und ihrer Umgebung von ganz ähnlichen Eigentümlichkeiten vor. Hier kann es sich sowohl um echte Tumoren als auch um einen als Gynaecomastia bezeichneten Zustand handeln, bei welchem die männliche Brustdrüse (auch einseitig) eine der weiblichen ähnliche Entwicklung durch Hyperplasie all ihrer Bestandteile erfahren hat (Fig. 58). Auch das Karzinom zeigt an der Mamma besondere Eigentümlichkeiten, wie Einziehung der Warze, so daß es häufig schon in früheren Stadien zu erkennen ist als an anderen Orten.

Am Knochen bevorzugen die myelogenen Sarkome, Chondrome, Osteome die Meta- und Epiphyse, die periostalen Sarkome die Diaphyse. Trotzdem darf ein flacher oder höckeriger, derber, nicht scharf begrenzter Tumor, der unverschieblich am Knochen haftet, von normaler Haut bedeckt und schnell gewachsen ist, nicht ohne weiteres als ein Sarkom bezeichnet werden. Man denke auch an die Knochenauftreibungen bei chronisch-eitriger und tuberkulöser Osteomyelitis und vor allem an die periostale syphilitische Granulationsgeschwulst, deren Lieblingssitz die Tibiadiaphyse bildet, und forsche daher nach Anhaltspunkten oder Resten der betreffenden Infektionskrankheiten.

Derartige Beispiele ließen ins Unendliche sich vermehren. Die genannten beweisen zur Genüge, daß eine genaue Kenntnis der speziellen Pathologie, viele Uebung in der Diagnose, d. h. in der Abwägung aller Möglichkeiten, und eine große klinische Erfahrung dazu gehört, um bei einer Geschwulstdiagnose nicht auf Abwege zu geraten.

Trotzdem ist nicht selten die Natur einer Neubildung nicht mit Sicherheit, sondern nur mit Wahrscheinlichkeit zu bestimmen.

D) Als weitere Hilfsmittel dienen die Punktion, die Probein- und -exzision, die Röntgenaufnahme und besondere Maßnahmen bei Bauchtumoren.

Die Punktion ist bei Anschwellungen wichtig, deren Konsistenzbestimmung Schwierigkeit bereitet (undeutliche Fluktuation). Durch Einstechen der feinen Kanüle einer Pravatzschen Spritze läßt sich nachweisen, ob überhaupt flüssiger Inhalt vorhanden, und welcher Art derselbe ist (seröse, blutige, eitrige, schleimige oder Echinokokkenflüssigkeit).

Die Probeinzision ist für viele Fälle hinreichend, um nach dem makroskopischen Aussehen der Schnittfläche die Art der Geschwulst zu erkennen (z. B. Lipom oder Sarkom, Mammafibrom oder -karzinom). Die früher, besonders in vorantiseptischer Zeit üblichen Harpunierungen der Geschwulstmasse sind daher unnötig. Sie bestanden in dem tiefen Einstechen trokarartiger, aber mit Widerhaken versehener Instrumente und hatten die Aufgabe, kleine Geschwulstteile aus der Tiefe zur mikroskopischen Untersuchung herauszubefördern (Middeldorfs Harpune).

Zu letzterem Zwecke wird die Probeexzision beim Verdachte auf maligne Neubildungen und bei dem Fehlen eines genügend sicheren Befundes, namentlich in den ersten Anfängen eines Tumors, geübt (z. B. Psoriasis der Zunge oder beginnendes Karzinom, Kehlkopfkarzinom oder Papillom). Aus der Oberfläche eines

Tumors schneidet man nicht zu kleine keilförmige Stückchen heraus und verschorft die meist stark blutende Wunde mit dem Thermokauter. Bei Larynxtumoren, bei denen die Probeexzision mittels zangenförmiger Instrumente unter Führung des Kehlkopfspiegels geschieht, muß man sich durch Laryngoskopie genau überzeugen, ob das entfernte Stückchen wirklich dem Tumor und nicht der gesunden Umgebung entstammt.

In manchen Fällen können von selbst losgestoßene Geschwulstteile (z. B. im Sputum bei Mediastinal- und Lungentumoren, im Erbrochenen bei Magenkarzinomen, im Urin bei Blasentumoren, in den Fäzes bei Rektumkarzinomen) zur Untersuchung verwendet werden.

Die Röntgenaufnahme ist für manche Tumoren von Vorteil. Harte Geschwülste und solche, die aus Knochengewebe bestehen (Osteome, Osteosarkome) oder stellenweise dasselbe enthalten (Teratome), lassen im Bilde oft ihre knollige, gegen entzündliche Infiltrate und Hyperostosen sprechende Form deutlich erkennen. Das Verhalten des Knochens, von welchem eine Geschwulstbildung ausgeht, ist sehr verschieden, je nachdem er erhalten oder zerstört ist. Exostosen sitzen der normalen Knochenoberfläche mit dünnem oder breitem Stiele auf, periostale Sarkome umgeben wenigstens im Anfange einen noch normalen Knochen, dessen Form deutlich im Tumorschatten hervortritt; nur wenn der Knochen bei zentralen oder peripheren Sarkomen zerstört ist, verschwindet er vollständig im Geschwulstschatten. Kleine zentrale Tumoren sind von entzündlichen Herden im Bilde nur dann zu unterscheiden, wenn die Knochenauftreibung eine stark verdünnte Kortikalis enthält, gegenüber der meist deutlich verdickten der entzündlichen Auftreibungen. Manchmal sieht man bei Tumoren die aufgeblähte dünne Kortikalis an einzelnen Stellen durchbrochen.

Bei Bauchtumoren wird die Erkennung des Sitzes der Geschwulst und ihres Zusammenhanges mit benachbarten Organen oft dadurch ermöglicht, daß man besondere Hilfsmittel verwendet. Bläht man z. B. den Magen durch ein Brausepulver, den Dickdarm durch Einpumpen von Luft in den Mastdarm auf, oder füllt man die Blase mit Wasser, so läßt sich durch Palpation und Perkussion entscheiden, ob der Tumor wegen seines Zusammenhanges mit einem dieser Organe dabei seine Lage ähnlich verändert wie die mit der Leber verwachsene Geschwulst bei der Atmung, oder ob der Tumor vor oder hinter dem betreffenden Organe liegt.

Beispiele für die Geschwulstdiagnose[1]).

Lipom.

Anamnese: Jahrelanges, beschwerdefreies, gleichmäßiges Wachstum, keine Gelegenheitsursache, keine Beschwerden, nur Unbequemlichkeit wegen Größe, Allgemeinbefinden unverändert.

Status: A. Die örtliche Untersuchung durch Inspektion:

1. Sitz und Ausdehnung. Am Rücken des Patienten, in der Gegend der rechten Skapula, deren Grenzen fast vollkommen verdeckt werden, befindet sich ein Tumor;
2. seine Gestalt ist fast oval, von der Seite gesehen halbkugelig, mit einem leicht hervortretenden zungenförmigen Fortsatz an der medialen Seite;
3. seine Größe beträgt etwas mehr als die des Kopfes eines Neugeborenen;
4. seine Oberfläche ist von überall normal aussehender Haut bedeckt;
5. seine Grenzen sind bis auf den untersten Abschnitt scharf;

durch Palpation:

1. Die Haut läßt sich auf der Tumoroberfläche in Falten abheben, welche jedoch dünner sind als die der Umgebung. An einzelnen Stellen ist die Verschieblichkeit der bedeckenden Haut geringer;

[1]) Dem Schema auf S. 239 entsprechend.

2. die Oberfläche des Tumors ist nicht vollkommen glatt. Namentlich an den Rändern sind deutliche rundliche Vorsprünge und am medialen Rande ein großer Fortsatz zu fühlen. Beides läßt sich auch durch Spannung der Haut sichtbar machen;
3. die Grenzen des Tumors sind scharf gegen die Umgebung abgesetzt bis auf den untersten Abschnitt;
4. der Sitz des Tumors ist ziemlich genau der Bereich der rechten Skapula. Der untere Abschnitt verschwindet unter dem Latissimus, dessen Rand deutlich zu fühlen ist. Läßt man den Muskel durch festes Anpressen des Oberarmes an den Thorax kontrahieren, so fühlt man, daß die Geschwulst in ihrem unteren Abschnitt härter und in ihren Grenzen noch undeutlicher wird;
5. das Verhältnis zur Unterlage (Faszie) ist ein sehr lockeres, da sich der Tumor nach allen Seiten leicht bewegen läßt;
6. die Konsistenz ist weich. Faßt man die Geschwulst mit 4 Fingern, so läßt sich undeutlich Fluktuation erzielen.

B. Die allgemeine Untersuchung ergibt, daß die benachbarten Lymphdrüsen frei sind, und daß der Patient an der Außenseite seines linken Oberschenkels eine etwa walnußgroße Geschwulst von gleichem Befunde hat. Der Allgemeinzustand entspricht dem eines gesunden kräftigen Menschen.

C. Die betreffende Stelle, der Rücken in der Gegend der Schulter ist sehr häufig der Sitz von subkutanen Lipomen. Einem solchen entspricht der Befund. Andere hier vorkommende Tumoren wie Sarkome sind schon wegen der langsamen Entstehung ausgeschlossen, Atherome wegen ihrer rundlichen Form und geringeren Größe.

D. Besondere Hilfsmittel zur Diagnose (Punktion) sind unnötig.

Diagnose: Subkutanes umschriebenes Lipom am Rücken über der rechten Skapula [1]) und am linken Oberschenkel.

Sarkom.

Anamnese: Vor einem halben Jahre Verdickung der Gegend des rechten Schulterblattes bemerkt. Keine Beschwerden. Seit 2 Monaten schnelles Wachstum verbunden mit Schmerzen und Behinderung der Bewegung des Armes. Allgemeine große Mattigkeit und Schwäche seit 2 Wochen, Hustenanfälle, Stiche beim Atmen in der linken Brustseite.

Status. A. Die örtliche Untersuchung durch Inspektion:

1. Sitz und Ausdehnung. Die Gegend der rechten Skapula unterhalb der Spina wird von einem Tumor eingenommen, der sich nach unten noch etwa 4 cm weit erstreckt;
2. seine Gestalt ist die einer rundlichen flachen Anschwellung;
3. seine Größe entspricht der eines Kindskopfes;
4. seine Oberfläche ist in der oberen Hälfte von normal aussehender Haut bedeckt, in der unteren treten stark gefüllte Hautvenen hervor;
5. die Grenzen des Tumors sind undeutlich;

durch Palpation:

1. Das Verhältnis des Tumors zu seiner Bedeckung ist verschieden. Im oberen Bereiche läßt sich die Haut in Falten abheben, welche an Dicke denen der Umgebung gleichen. Im unteren Teile ist die Haut fest mit der Tumoroberfläche verbunden, so daß das Abheben einer Hautfalte mißlingt;
2. die Oberfläche des Tumors ist glatt mit seichten Furchen;
3. seine Grenzen sind nur im unteren Abschnitte deutlich zu fühlen;
4. der Sitz des Tumors entspricht der Gegend der rechten Skapula. Oben verschwindet er an der Spina, außen und innen geht er ohne scharfe Grenzen in die Muskulatur über, unten erstreckt er sich 2 Finger breit über den Skapulawinkel hinaus. Zwischen Tumor und Haut liegen nirgends Muskeln, wie sich bei entsprechenden aktiven Bewegungen erkennen läßt. Mit der Skapula steht der Tumor in Verbindung, denn er folgt ihren Bewegungen;

---

[1]) Bei der Diagnose muß stets die Oertlichkeit kurz aber genau angegeben werden.

5. das Verhältnis zur Unterlage (Knochen) ist ein sehr festes, da sich der Tumor über der Skapula nicht verschieben läßt;
6. die Konsistenz ist hart, nur an einer kleinen Stelle des unteren, mit der Haut verwachsenen Abschnittes ist Fluktuation vorhanden.

B. Die allgemeine Untersuchung ergibt: Die Lymphdrüsen der Achselhöhle sind nicht vergrößert. Analoge Bildungen sind äußerlich nicht vorhanden. Die Untersuchung der einzelnen Organe zeigt Erkrankung der linken Lunge. Es besteht links pleuritisches Exsudat, der Auswurf ist häufig blutig. Die Punktion des Exsudates ergibt blutige Flüssigkeit. Außerdem fallen die fahle Gesichtsfarbe und die große Schwäche des Kranken auf.

C. Die betreffende Stelle ist Lieblingssitz von Lipomen (siehe voriges Beispiel), aber ein Lipom ist nicht mit dem Knochen verwachsen. An der Skapula selbst kommen Exostosen, Enchondrome, Sarkome vor. Die fast überall undeutlichen Grenzen und das schnelle Wachstum sprechen für ein Sarkom, dem der übrige Befund nicht entgegensteht. Die Erkrankung der Lunge ist als metastatische aufzufassen, zumal blutiges Exsudat Lungentumoren begleitet.

D. Die Punktion an der kleinen fluktuierenden Stelle ergibt dunkles Blut. Die Röntgenaufnahme zeigt verschwommene Schattenlinien des Schulterblattes.

Diagnose: Zystisches Osteosarkom der rechten Skapula mit Metastasen der Lunge.

Tumor der Mamma.

Anamnese: Seit einem halben Jahre bemerkt die 45jährige Frau einen harten Knoten in der linken Brust. Nach einem Stoße wurde sie auf ihn aufmerksam. Vor einigen Wochen verfärbte sich die Haut über der schnell und stetig gewachsenen Verhärtung; vor kurzem Aufbruch mit Entleerung blutiger Flüssigkeit. Die offene Stelle vergrößerte sich schnell und blutete zeitweise ziemlich stark. Heftige Schmerzen gehen von ihr aus. Das abgesonderte Sekret verbreitet einen üblen Geruch. Der Kräftezustand hat sich seit dem Leiden erheblich verschlechtert.

Status. A. Die örtliche Untersuchung durch Inspektion:

1. Sitz und Ausdehnung. Die linke Brustdrüse ist ums doppelte vergrößert, an der Außenseite geht die Neubildung über den Bezirk der Mamma hinaus;
2. die Gestalt der veränderten Mamma ist die einer unregelmäßigen Halbkugel;
3. ihre Größe entspricht einer großen normalen Brustdrüse;
4. ihre Oberfläche ist
   a) in der oberen Hälfte von normaler Haut bedeckt. Die Brustwarze ist stark eingezogen. Median von ihr ist die Haut über knotigen Bildungen blaurot verfärbt;
   b) lateral von der Warze in der unteren Hälfte der Mamma befindet sich, umgeben von einer blauroten Zone, ein fünfmarkstückgroßes Geschwür, das serös-blutiges, stinkendes Sekret absondert, mit Borken bedeckt ist und an einzelnen Stellen blutet;
      α) der Rand des Geschwüres ist wallartig aufgeworfen, hart, gebuchtet und stellenweise unterwühlt;
      β) der Grund des Geschwüres ist kraterförmig vertieft und rissig, nur an der lateralen Seite höckerig;
      γ) die Umgebung ist von Tumormassen emporgehoben (s. 4a);
5. die Grenzen der Geschwulst sind nicht deutlich zu erkennen;

durch Palpation:

1. Das Verhältnis der Geschwulst zur bedeckenden Haut ist verschieden, da diese in der oberen Hälfte in Falten abzuheben ist, im inneren unteren Quadranten in der Umgebung des Geschwüres und der Brustwarze mit der knolligen Tumormasse innig zusammenhängt. Die eingezogene Brustwarze läßt sich nicht vorziehen;
2. die Form der Geschwulstoberfläche ist unregelmäßig höckerig;
3. die Grenzen des Tumors sind nur außen scharf, nach oben gegen die normale Brustdrüse undeutlich, ebenso unten, wo der Tumor in der Tiefe verschwindet;
4. der Sitz des Tumors ist die linke Brustdrüse;

5. mit der Unterlage ist die Geschwulst nicht verwachsen, denn sie läßt sich auf dem Thorax ebenso wie auf dem kontrahierten M. pectoralis hin und her bewegen;
6. die Konsistenz ist überall sehr hart.

B. Die allgemeine Untersuchung ergibt stark vergrößerte harte Lymphdrüsen in der Achselhöhle und in der Supraklavikulargrube. Sekundäre Knoten in der Nachbarschaft fehlen. Die inneren Organe (besonders Lunge und Leber) zeigen nichts Krankhaftes. Der allgemeine Kräftezustand der sehr anämisch aussehenden Kranken ist sehr schlecht.

C. Für die Beurteilung des Falles ist wichtig, daß die betreffende Stelle, die weibliche Brustdrüse, Sitz eigenartiger Geschwülste ist, von denen die gutartigen, wie Fibroadenome, Lipome, hier ebensowenig wie Hypertrophie, interstitielle Mastitis in Betracht kommen, da wegen des raschen Wachstumes und Zerfalles und der Lymphdrüsenmetastasen ein maligner Tumor vorliegen muß. Die harten Lymphdrüsen, die Härte des Tumors, die charakteristische Form des Geschwüres entscheiden für Karzinom, welches überaus häufig die Brustdrüse von Frauen über 40 Jahre befällt.

D. Die mikroskopische Untersuchung eines abgestoßenen Geschwulststückchens ergibt ein tubuläres skirrhöses Karzinom.

Diagnose: Carcinoma mammae sinistri.

Kapitel 5.

Die Behandlung der Geschwülste im allgemeinen.

Als sicherstes Mittel, alle Geschwulstteile gründlich zu entfernen, hat die Operation zu gelten. Sie ist im allgemeinen für alle Geschwülste angezeigt, nur bei gutartigen und gleichzeitig nicht lästigen Tumoren sieht man von ihr ab, besonders wenn ein schwerer Eingriff notwendig wäre. Kleine Tumoren der Haut werden mit spindelförmigen Schnitten exzidiert, damit die Wunde durch Naht verschlossen werden kann. Nur im Gesichte muß man häufig auch bei kleinen Exzisionswunden zur plastischen Deckung greifen, da durch die Naht leicht Verzerrungen entstehen.

Bei malignen Geschwülsten ist die operative Entfernung möglichst schon in den ersten Anfängen und zwar überall in genügender Entfernung von der Geschwulstmasse in gesundem Gewebe geboten, wobei die benachbarten Lymphdrüsen, vor allem bei Karzinom, freizulegen und selbst bei nicht sichtbaren Veränderungen zu entfernen sind.

Inoperabel ist ein maligner Tumor erstens infolge großer Ausdehnung der primären Geschwulst und zweitens der Lymphdrüsenmetastasen, ferner drittens wegen weiterer Metastasen (disseminierter, lymphogener Knötchen in der umgebenden Haut und hämatogener Metastasen).

So ist z. B. ein Mammakarzinom inoperabel, wenn der Tumor mit dem Thorax in Verbindung steht, oder wenn, selbst bei kleinen Tumoren, die Lymphdrüsen nicht nur in der Achselhöhle, sondern auch in der Supraklavikulargrube ergriffen sind, oder wenn kleine disseminierte Knötchen die benachbarte Haut weithin durchsetzen und Metastasen in Organen (Lunge, Leber) oder am Knochensysteme (am Schenkelhals meist mit Spontanfraktur, in einem Wirbelkörper mit Gibbusbildung) vorliegen.

Die Kauterisation (mit dem Thermokauter oder mit Aetzmittel, bei gestielten Schleimhautfibromen mit der galvanokaustischen Schlinge) ist nur bei kleinen gutartigen Neubildungen

wie Warzen oder pendelnden Haut- und Schleimhautfibromen zu empfehlen. Im übrigen ist ihre Anwendung bezüglich einer vollkommenen Entfernung unsicher und bei Verdacht auf bösartige Tumoren zu verwerfen, da erfahrungsgemäß die damit verbundene Reizung des Gewebes zu erheblich beschleunigter Wucherung führen kann. Außerdem hinterläßt eine tiefgehende Kauterisation unschöne Narben.

Das Abbinden gestielter Tumoren (Warzen, pendelnder Hautfibrome), vielfach von messerscheuen Laien und Aerzten ausgeführt, hat den Zweck, die Abstoßung des Tumorgewebes durch Nekrose zu erzielen. Der Nachteil des Verfahrens liegt in dem unvermeidlichen Zurückbleiben von Geschwulstteilen, von denen aus die Wucherung rezidiviert.

Wichtige Einzelheiten für die operative Entfernung der Geschwülste sind bei den verschiedenen Tumorarten beschrieben.

Modern ist die Bestrahlungstherapie. Das begreifliche Streben, Geschwülste unblutig zu entfernen, und der Befund entzündlicher, bis zur Nekrose sich steigernder Nachwirkungen auf der den Röntgenstrahlen, den Radiumstrahlen und dem Finsenlichte ausgesetzten Haut hat zu Versuchen geführt, welche sich mit der Einwirkung der genannten Strahlen auf Geschwülste beschäftigen. Eine besondere Wirkung scheint vor allem den Röntgenstrahlen zuzukommen; denn es steht fest, daß bestrahlte Warzen, Teleangiektasien und Hautkarzinome in mehreren Wochen vollkommen verschwinden, was in der Degeneration der scheinbar sehr empfindlichen Geschwulstzellen seinen Grund hat (v. Mikulicz und Fittig, Perthes mit Literatur, v. Bruns).

Man verwendet bei oberflächlichen Tumoren sogenannte weiche (niedrig evakuierte) Röntgenröhren und bestrahlt in einer Sitzung 20 bis 30 Minuten lang oder an mehreren Tagen je 5—20 Minuten die kranke Stelle unter Schutz der gesunden Umgebung durch Bleiplatten aus einer Entfernung von 10 cm; bei tiefliegenden Tumoren nimmt man harte (höher evakuierte) Röhren, deren Strahlen eine so große Durchdringungsfähigkeit besitzen, daß z. B. Knochen auf dem Fluoreszenzschirm nicht schwarze, sondern graue Schatten werfen. Nach den bisherigen Erfahrungen darf die Wirkung einer Bestrahlung nur darin bestehen, daß durchschnittlich nach 2 Wochen nur Erythem mit oder ohne Blasenbildung auf der normalen Haut eintritt. Ist die Bestrahlung (durch Stärke und Dauer) höher dosiert, so daß in der normalen Haut Gefäßveränderungen (Degeneration der Intima und Muskularis, Gaßmann) mit Nekrose als Reaktion folgt, so ist sie nicht zur Geschwulstbehandlung geeignet (s. Perthes), da sodann das äußerst hartnäckige „Röntgengeschwür“ an die Stelle des Tumors tritt.

Bei gutartigen Tumoren ist der Versuch stets erlaubt. Bei bösartigen hat die Bestrahlungsbehandlung höchstens eine Berechtigung, wenn es sich um kleine flache Hautkarzinome handelt, welche besonders im Gesicht ein langsamer Verlauf und eine seltene Metastasierung auszeichnet. Doch ist dabei stets zu beachten, daß unter der scheinbaren Vernarbung die Wucherung in die Tiefe weiter greifen kann, so daß einem plötzlichen Aufbruche schon bald nach der oberflächlichen Heilung ein ausgedehntes tiefes, selbst den Knochen durchdringendes Geschwür folgen kann. Eine langdauernde, im Erfolge unsichere Behandlung steht somit dem durch Einfachheit, Raschheit und Sicherheit ausgezeichneten blutigen Verfahren gegenüber.

Zur Behandlung anderer bösartiger, noch operabler Tumoren wie tiefgreifender Karzinome und Sarkome ist die Bestrahlung zu verwerfen. Sie wird niemals an die Stelle der operativen Entfernung treten können; denn der Zerfall und die Resorption des Tumorgewebes betrifft nur die Oberfläche und vollzieht sich ebenso wie die Vernarbung ulzerierter Geschwülste langsam in mehreren Wochen und Monaten. Schon die erste Wirkung nach einer Bestrahlung tritt ähnlich wie auf normaler Haut erst nach 1—2 Wochen auf. Bei den bösartigen Geschwülsten aber bedeutet jedes Zuwarten mit der vollständigen Entfernung eine Beförderung der Metastasierung. Was nützt z. B. die Heilung eines Unterlippenkarzinomes durch mehrfache Bestrahlung innerhalb einiger Monate, wenn inzwischen große Lymphdrüsenmetastasen auftreten und mit dem Kiefer und den großen Gefäßen am Halse so verwachsen, daß sie inoperabel werden? wie solche Fälle von Hautspezialisten „zum Beweise der guten Wirkung der neuen Behandlungsart" demonstriert worden sind. Die Gefahr der Metastasierung, welcher nicht entgegengewirkt werden kann, nötigt daher maligne, noch operable Tumoren von der Bestrahlungsbehandlung auszuschließen.

Dagegen läßt sich die Wirkung der Bestrahlung für inoperable maligne Geschwülste ausgezeichnet verwerten. Die Verkleinerung solcher Tumoren ist vielfach gesehen worden, und wenn auch das Gelingen einer vollkommenen Heilung nicht in Aussicht stehen kann, da ja das Auftreten von Metastasen ebenso wie das Tiefenwachstum nicht verhindert wird, so ist die sichtliche Wirkung doch ein unschätzbares Mittel für den verlorenen Kranken.

Für die Behandlung inoperabler Tumoren ist besonders hervorzuheben, daß man dem Kranken nicht die Hoffnung auf Genesung rauben darf. Die Wahrheit über die Natur des Leidens ist ihm, wo es irgend angeht, zu verbergen. Wo aber der Arzt durch äußere Umstände, Familienverhältnisse, oder durch den bestimmten Willen des Kranken sich gezwungen sieht, von dieser Regel abzuweichen, soll er nicht leichtfertig zu der schwerwiegenden Eröffnung schreiten.

Die örtliche Behandlung hat das für den inoperablen Kranken beruhigende Ziel, wenigstens stellenweise den Tumor zum Schwund und die Ulzeration zur Vernarbung zu bringen. Abgesehen von der Röntgenbestrahlung (s. oben) gelingt ersteres durch Einspritzen von Alkohol, Chlorzink (20—50%ig) und mitunter auch durch innere Gabe von Arsen und Jodkali. Von Geschwürsflächen ist durch aseptische Verbände und Reinigung der Umgebung jede Infektion (Erysipel, putride Phlegmone) abzuhalten und der üble Geruch der Sekrete durch Umschläge mit 3—10%igem Wasserstoffsuperoxyd, essigsaurer Tonerde u. a. zu mildern. Zu demselben Zwecke kann man den Thermokauter oder ätzende Stoffe (feuchte 20—50%ige Chlorzinkgaze nach Czerny) in Anwendung bringen.

Nachdem zuerst Busch (1866), dann v. Bruns und Biedert die Beobachtung gemacht hatten, daß Sarkome unter der Wirkung darüber hinwegziehender Erysipele vollkommen und dauernd verschwinden, Karzinome

sich verkleinern können, und Fehleisen durch künstliche Erzeugung von Erysipel den Rückgang von Karzinomen berichten konnte, wurden vielfache Versuche, besonders von Coley, unternommen, durch die weniger gefährlichen Einspritzungen von sterilisierten Streptokokkenkulturen Heilungen maligner Tumoren zu erzielen. Obgleich es manchmal unter dem Einflusse der Kulturgifte zum Zerfalle und Schwund von Tumorabschnitten kommt, so ist dieses Mittel doch wegen der allgemein schädlichen, örtlich aber unsicheren Wirkung selbst bei inoperablen Tumoren kaum empfehlenswert (s. Répin, Friedrich, Czerny).

Die von dem Tumor ausgehenden, meist sehr heftigen Schmerzen sind nur mit Morphium zu bekämpfen, dem einzigen Mittel, das in den meisten Fällen im stande ist, dem Kranken den schrecklichen Rest seines Lebens zu erleichtern.

Treten durch Arrosion großer Gefäße heftige Blutungen aus der zerfallenen Geschwulstmasse auf, so sind alle Mittel der Blutstillung zu versuchen.

Die Allgemeinbehandlung richtet sich gegen die einzelnen Symptome und gegen den kachektischen Zustand.

Literatur.

Borst, *Die Lehre von den Geschwülsten. Wiesbaden 1902. Mit ausführlichen Literaturangaben. —* ***v. Bruns,*** *Krebsbehandlung mit Röntgenstrahlen. Therap. d. Gegenwart 1904. —* ***Cohnheim,*** *Vorlesungen über allgemeine Pathologie. Berlin 1882. —* ***Czerny,*** *Warum dürfen wir die parisitäre Theorie für die bösartigen Geschwülste nicht aufgeben? Beitr. z. klin. Chir. 1899 Bd. 25 S. 243. —* ***Ders.,*** *Ueber die Behandlung inoperabler Krebse. Chir. Kongr.-Verh. 1900, II, S. 1. —* ***Ders.,*** *Ueber Heilversuche bei malignen Geschwülsten mit Erysipeltoxinen. Münch. med. Wochenschr. 1895, Nr. 36. —* ***Exner,*** *Ueber die bisherigen Dauerresultate nach Radiumbehandlung von Karzinomen. Deutsche Zeitschr. f. Chir. Bd. 75, 1904, S. 379. —* ***Fittig,*** *Ueber die Behandlung der Karzinome mit Röntgenstrahlen. Beitr. z. klin. Chir. Bd. 42, 1904, S. 505. —* ***Friedrich,*** *Heilversuche mit Bakteriengiften bei inoperablen bösartigen Neubildungen. Chir. Kongr.-Verhandl. 1895 II. S. 312. —* ***Gassmann,*** *Zur Histologie der Röntgenulcera. Fortschr. auf d. Geb. d. Röntgenstrahlen Bd. 2. —* ***Geissler,*** *Die Uebertragbarkeit des Karzinoms. Arb. aus v. Bergmanns Klinik 8, 1893 u. Arch. f. klin. Chir. Bd. 46, S. 655. —* ***Löwenthal,*** *Ueber die traumat. Entstehung der Geschwülste. Arch. f. klin. Chir. Bd. 49, 1895, S. 267. —* ***Lubarsch,*** *Zur Lehre von den Geschwülsten und Infektionskrankheiten. Wiesbaden 1899. —* ***Luecke*** *und* ***Zahn,*** *Chirurgie der Geschwülste. Deutsche Chir. 1896. —* ***v. Mikulicz*** *und* ***Fittig,*** *Ueber einen mit Röntgenstrahlen erfolgreich behandelten Fall von Brustdrüsenkrebs. Beitr. z. klin. Chir. Bd. 37, 1903, S. 676. —* ***Perthes,*** *Ueber den Einfluss der Röntgenstrahlen auf epitheliale Gewebe, insbesondere auf das Karzinom. Chir. Kongr.-Verhandl. 1903. —* ***Ders.,*** *Versuche über den Einfluss der Röntgenstrahlen und Radiumstrahlen auf die Zellteilung. Deutsche med. Wochenschr. 1904, Nr. 17. —* ***Ders.,*** *Zur Frage der Röntgentherapie des Karzinomes. Arch. f. klin. Chir. Bd. 74, 1904, 400. —* ***Petersen*** *und* ***Exner,*** *Ueber Hefepilze und Geschwulstbildung. Beitr. z. klin. Chir. Bd. 25, 1899, S. 768. —* ***Répin,*** *La toxithérapie des tumeurs malignes. Revue de chir. 1895, T. 15. —* ***Ribbert,*** *Geschwulstlehre. Bonn 1904. —* ***Schmieden,*** *Erfolgreiche experimentelle Verlagerung von Nebennierengewebe. Deutsche Zeitschr. f. Chir. Bd. 70, 1903, S. 453. —* ***Virchow,*** *Die krankhaften Geschwülste. Berlin 1863. —* ***Vischer,*** *Ueber Sarkomübertragungsversuche. Beitr. z. klin. Chir. 1904, Bd. 42, S. 617. —* ***Wilms,*** *Implantation und Wachstum embryonaler Gewebe. Chir. Kongr.-Verhandl. 1904. —* ***Ziegler,*** *Lehrbuch der allgemeinen Pathologie. Jena.*

II. Die einzelnen Geschwulstarten.

A. Die Tumoren der Bindegewebsreihe.

Kapitel 1.

Das Fibrom.

Fibrome nennt man aus Bindegewebe aufgebaute Geschwülste, welche in rundlichen, oft sehr großen, auf der Haut und auf der Schleimhaut auch gestielten Formen sowohl angeboren als in jedem Lebensalter vorkommen.

Sie wachsen langsam in expansiver Weise und gehören deshalb zu den gutartigen Tumoren. Die Umgebung wird verdrängt und durch Druck allmählich zum Schwund gebracht, selbst wenn es sich um Knochen handelt. Eine Neigung zum Wiederauftreten besteht nur bei der als Keloid bezeichneten Unterart.

Fibrome setzen sich aus Zellen, Bindegewebsfibrillen und Gefäßen zusammen. Die ersteren gleichen häufig mit ihrem länglichen, oft etwas gebogenen Kerne und dem schmalen Protoplasmaleibe den Zellen des Bindegewebes, doch kommen auch protoplasmareiche und großkernige Zellen bei stärkerer Proliferation vor. Die Zwischensubstanz wird von zahlreichen Fibrillen gebildet, welche bald einzeln, bald zu Faserzügen vereint, bald dicht, bald locker gefügt die große Verschiedenheit des Strukturbildes bedingen. Deutlich sichtbare, dicht verflochtene starke Faserzüge kennzeichnen

Fig. 59.



Hartes Fibrom mit wenigen Gefäßen.

das auf dem Durchschnitte weiß glänzende harte Fibrom oder Desmoid, lockere Geflechte von feinen Zügen und einzelnen Fibrillen, zwischen denen Gewebsflüssigkeit mit Lympho- und Leukozyten enthalten ist, bilden die ödematöse Masse der auf der Schnittfläche gleichmäßig weißgrauen, weichen Form (Fibroma molluscum).

Mit dem umgebenden Bindegewebe hängen die Fibrome innig zusammen, doch lassen sie sich trotzdem in vielen Fällen leicht aus der Nachbarschaft lösen. Lag der zur Geschwulst gewucherte Bindegewebsbezirk im Muskel, so sind im Tumor auch Muskelfasern enthalten, ebenso wie Nervenfasern oder Drüsenreste zu finden sind, wenn das Fibrom dem Bindegewebe eines Nerven oder eines drüsigen Organes entstammt. In periostalen Fibromen ist nicht selten Knochengewebe vorhanden, welches infolge der Herkunft des wuchernden Bindegewebes auf dieselbe Weise entstand wie Knochen vom Periost erzeugt wird.

Bezüglich der Genese der Fibrome sind für manche Formen

Entwicklungsstörungen zu vermuten, so für die angeborenen Tumoren der Haut, der Nerven und für die einen Hirnbruch oder eine Spina bifida occulta bedeckenden Geschwülste. Bei vielen Formen zeigt sich eine deutliche, auch erbliche Disposition (Keloide, Elephantiasis nervorum), wieder andere gehen aus entzündlichen Wucherungen hervor.

Nach zwei Richtungen läßt sich die Gruppe der Fibrome nicht scharf begrenzen. Einerseits führen chronisch entzündliche Wucherungen der Haut und Unterhaut und kongenitale Hypertrophien (teilweiser Riesenwuchs) leicht zu tumorartigen elephantiastischen Bildungen. Sind sie scharf umschrieben und zeichnen sie sich von der Umgebung durch ein mehr selbständiges Wachstum aus, wie z. B. an lappigen und gestielten Abschnitten (s. S. 148), so gehören sie als Lappenelephantiasis zu den Fibromen. Anderseits ist oft der Unterschied von fibrösen Sarkomen schwer, welche auch aus der gutartigen Fibrombildung hervorgehen können. Ist das Gewebe sehr zellreich im Verhältnis zu einer spärlichen Zwischensubstanz und verhalten sich die Zellen nicht mehr wie Bindegewebszellen, sondern zeigen sie durch Reichtum an Protoplasma und durch große ovale, in Teilung begriffene Kerne ihre große Wucherungsfähigkeit deutlich an, so ist der Tumor den Fibrosarkomen zuzurechnen.

Die Gefäße sind in verschiedenem Grade entwickelt. Sind die Blutgefäße, welche nur endothelbekleidete, ungleichmäßige Röhren darstellen, in großer Menge vorhanden (z. B. bei manchen Nasen- und Nasenrachenpolypen), so kann man den Tumor als Fibroma telangiectaticum, sind größere Bluträume enthalten, als Fibroma cavernosum bezeichnen. Das Fibroma lymphangiectaticum ist mit zahlreichen und erweiterten Lymphgefäßen ausgestattet.

Durch Ernährungsstörung können namentlich bei harten Fibromen, deren Gefäße durch den Druck der Umgebung unwegsam gemacht wurden, durch Verflüssigung der Grundsubstanz schleimige Erweichungsherde (Fibroma myxomatodes) und Höhlen (Fibroma cysticum) auftreten.

Nicht selten finden sich Mischformen: im subkutanen und subserösen Gewebe Fibrolipome, im Uterus Fibromyome.

Das Vorkommen der Fibrome ist ein sehr häufiges und dem Sitze nach ein sehr mannigfaltiges, wobei einzelne Körperstellen mit Vorliebe betroffen werden. Nach dem befallenen Gewebe lassen sich acht Arten unterscheiden.

a) Die **Fibrome der Haut** erscheinen in fünf Unterarten:

α) Die weiche Warze (Fleischwarze, Verruca carnea), ein kleines rundliches, breitgestieltes, meist pigmentiertes Gebilde mit glatter oder gerunzelter Oberfläche, kommt entweder angeboren vor oder entwickelt sich in der Kindheit aus kleinen angeborenen Pigmentmälern und kann in größere gelappte und gestielte weiche Fibrome übergehen.

Sie bevorzugt, wo sie einzeln vorhanden ist, Gesicht und Nacken, oder ist als Nebenbefund einer allgemeinen Fibromatose der Nerven (s. S. 264) über die ganze Körperoberfläche verbreitet, auf der sie mit zahlreichen flachen und warzenartigen Naevis und größeren Fibromen abwechselt.

Ihrem Baue nach ist sie ein zellreiches, weiches Fibrom, das nach Soldans Untersuchungen von den Bindegewebszellen der Hautnerven ausgeht.

Von den eigentlichen, an den Händen von Kindern häufigen Warzen ist sie leicht zu trennen. Denn diese zeichnen sich einmal durch ihre Uebertragbarkeit aus, die auch experimentell Jadasohn und Lang an demselben

Fig. 60.

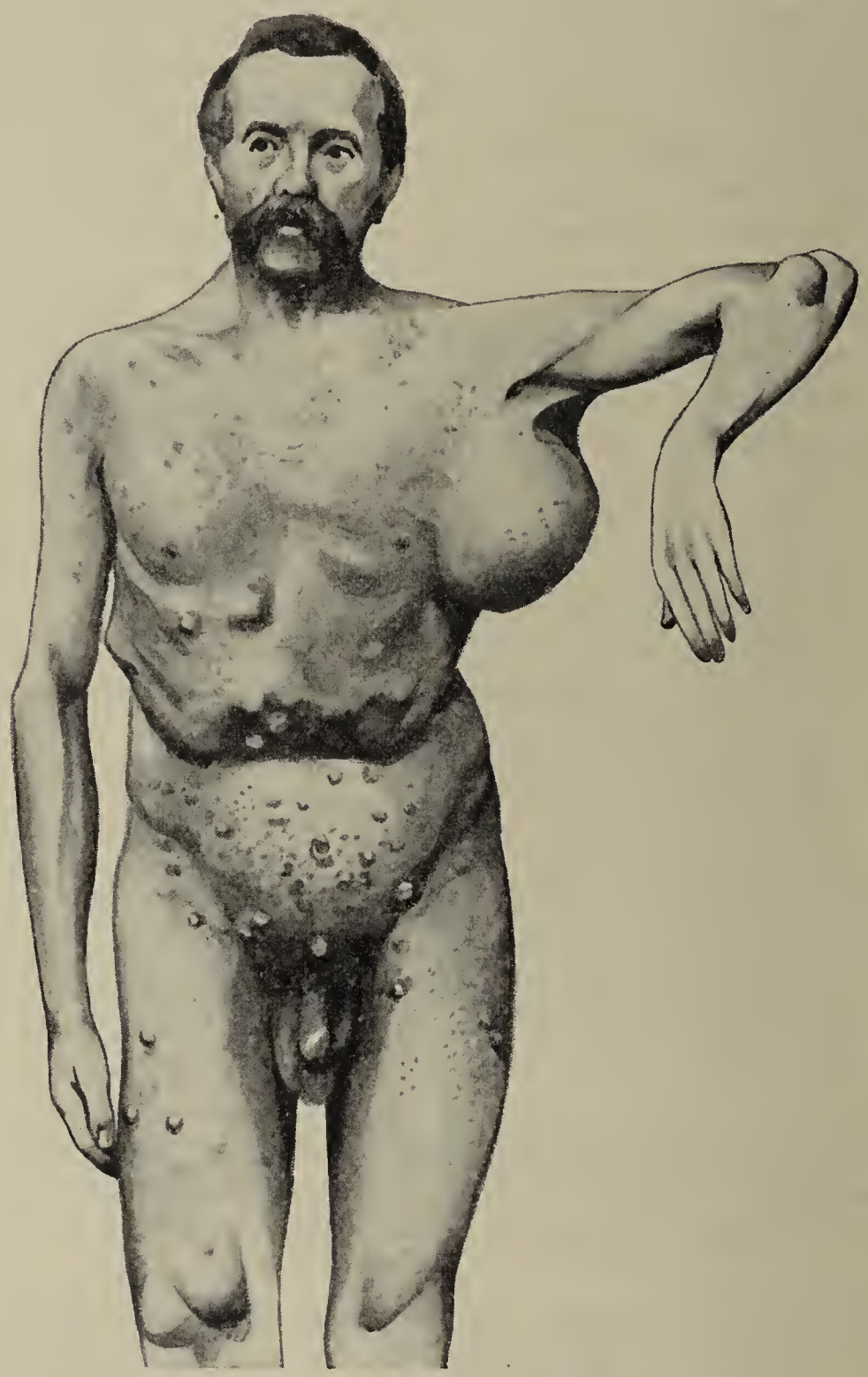

Fibromata mollusca der Haut und Sarkom der linken Achselhöhle.

Individuum gelungen ist, zweitens sind sie durch Hypertrophie des Papillarkörpers und der bedeckenden Epidermis entstanden und je nach dem Verhalten der letzteren glatt, rauh oder zerklüftet.

Andere zum Teil ebenfalls kongenitale Warzen oder Papillome gehören zu den fibroepithelialen Tumoren.

β) Als Fibromata mollusca bezeichnet man meist multipel auftretende, verschieden große, bald knotenförmige, bald gestielte schmerzlose Geschwülste der Haut, welche nach v. Reckling-

hausen von den Hautnerven ausgehen und deshalb zu den Nervenfibromen gehören. Sie enthalten nicht selten feinste Rankenneurome (s. S. 265).

γ) Unter Lappenelephantiasis faßt man eine Reihe verschiedenartiger fibröser Hautwucherungen zusammen, welche sich alle durch Bildung von langen herabhängenden Wülsten, Falten, Lappen oder Beuteln äußerlich gleichen. Zum Teil gehören sie in das Gebiet der Lymphangiome und Hämangiome (Elephantiasis

Fig. 61.

Lappenelephantiasis (Elephantiasis nervorum).

lymph- und haemangiectatica), zum Teil sind sie weiche Fibrome, welche ebenso wie die knotenförmigen weichen Hautfibrome von dem Bindegewebe der Hautnerven ausgehen, aber auch reichlich Blut- und Lymphgefäße enthalten können (v. Esmarch und Kulenkampff).

Diese Nervenform der Elephantiasis kommt angeboren vor oder entwickelt sich in früher Kindheit aus weichen Hautfibromen. Die Tumoren bevorzugen die Gesichts- und Kopfhaut, die Hals- und Schultergegend. Ihre Oberfläche ist von dünner, gerunzelter, häufig pigmentierter und behaarter Haut bedeckt.

Sehr häufig finden sich neben diesen elephantiastischen Fibrombildungen noch andere zu den Nervenfibromen zu rechnende Geschwülste, die weichen Warzen und Fibromata mollusca, ferner Rankenneurome im Grunde der lappigen Bildungen und schließlich Fibrome größerer Nerven, — Veränderungen, welche v. Bruns mit dem Namen Elephantiasis nervorum zusammengefaßt hat. Fast alle diese Formen gehen mit angeborenen Abnormitäten der Haut einher, welche sich in kleinen und großen, meist flachen und hellbraunen Pigmentflecken äußern. Wie die weichen Warzen in größere Fibrome und diese in lappige Bildungen übergehen können, so stellen nach Soldan auch jene Pigmentmäler die Vorstufe zu der weichen Warze und zu

Fig. 62.

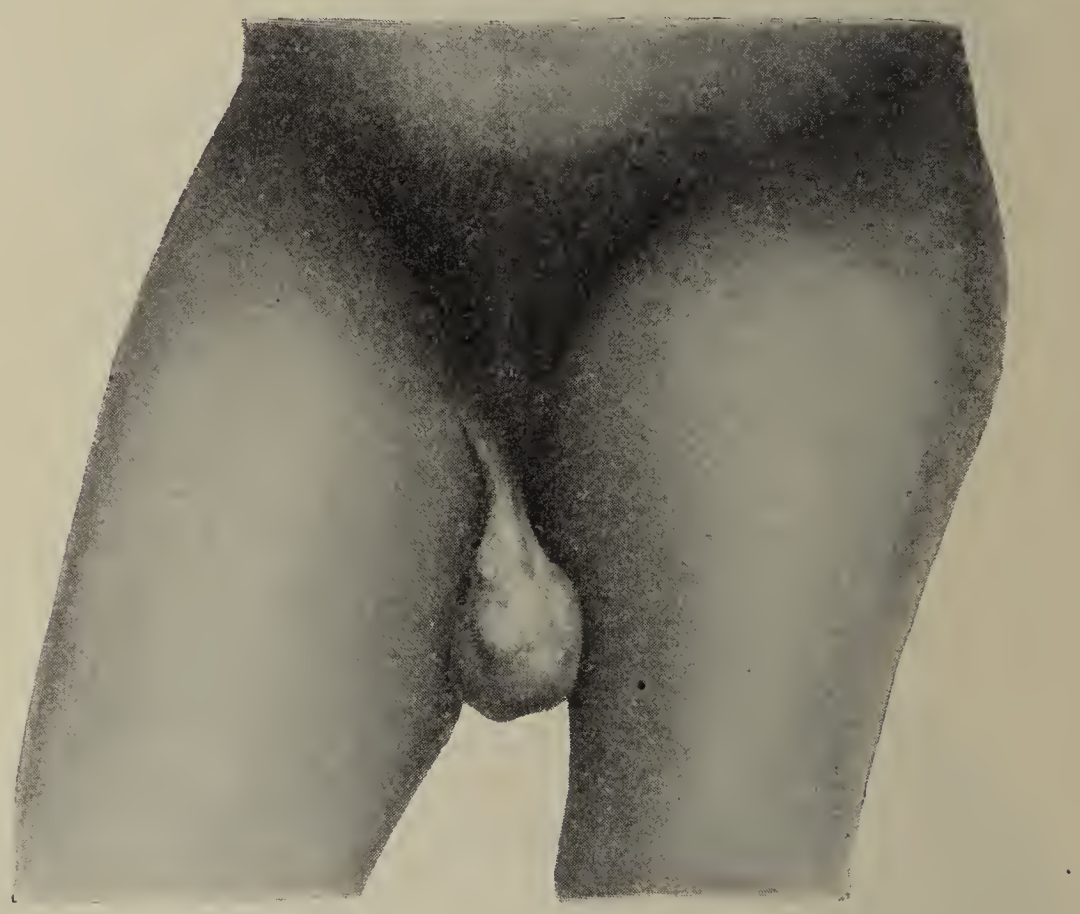

Fibroma pendulum am Oberschenkel.

multiplen Fibromen der Haut dar. Die alveolär angeordneten Zellstränge dieser Naevi pigmentosi sind nach den Untersuchungen des Autors weder epi- noch endothelialer Abkunft, sondern gewucherte Zellen des Nervenbindegewebes der Kutis. Das Ansprechende dieses Befundes liegt in der Uebereinstimmung mit dem klinischen Bilde, welches mit großer Regelmäßigkeit das gleichzeitige Vorkommen von flachen, seltener warzenförmigen Naevis, weichen Warzen, Fibromen der Haut und der tieferen Nerven vor Augen führt.

Zur Lappenelephantiasis, jedoch nicht zur Nervenform, gehören auch die selbständig gewordenen Wucherungen, welche aus entzündlichen Hyperplasien infolge von häufigen Erysipelen oder infolge von Infektion mit Filaria sanguinis entstanden sind (s. S. 148).

δ) Das harte Fibrom der Haut erscheint seltener als die weiche Form angeboren und zwar als kleiner harter Knoten (harte Warze) oder als langsam wachsender pilzförmiger, lang und dünn gestielter, pendelnder Tumor (Fibroma pendulum). Letztere Form trifft man in jedem Lebensalter, am häufigsten am Rücken und auf der Innenseite der Oberarme und Oberschenkel. Dabei gibt es auch Uebergangsformen zum

Fig. 63.

Pilzförmiges hartes Fibrom am Rücken mit Durchschnitt.

weichen Fibrom. Auf dem Durchschnitte zeigt der Tumor häufig nach dem subkutanen Fettgewebe zu scharfe Grenzen und ist auf seiner Oberfläche von einer dünnen Schicht subepithelialen Bindegewebes überzogen.

Die Erkennung der Hautfibrome ist trotz der mannigfachen Formen nicht schwer. Ergibt sich auf dem Durchschnitte oder mikroskopisch, daß auch die Epidermis sich an der Wucherung beteiligt hat, so ist der Tumor in die Gruppe der fibroepithelialen Geschwülste zu stellen (Ribbert). Elephantiastische Bil-

dungen, welche auf Druck sich verkleinern lassen, stehen den Lymph- und Hämangiomen nahe oder gehören zu ihnen.

Die Behandlung besteht in Exzision, wenn die Geschwülste durch ihre Größe oder ihren Sitz lästig fallen. Ausgedehnte elephantiastische Tumoren sind nur teilweise und selten auf ein-

Fig. 64.

Breitgestieltes Fibrom der Haut (Durchschnitt).

mal zu operieren. Bei ihrer angeborenen Form müssen die bindegewebig gewucherten subkutanen Nerven sorgfältig mit entfernt werden, da von ihnen Rezidive ausgehen. Die Defekte werden ebenso wie bei der erworbenen Elephantiasis transplantiert oder auf irgend eine Weise durch plastische Operation gedeckt.

ε) Die Keloide bilden eine besondere Gruppe der Hautfibrome. Sie sind sehr feste, verhältnismäßig zellreiche, dichtgefaserte Tumoren, deren Faserzüge häufig in dicke, homogen erscheinende, kollagene Balken verwandelt sind.

Sie treten bald als schmerzlose, rötliche harte Platten der Haut, bald als knollige Geschwülste von ansehnlicher Größe auf, bald als unregelmäßige, an die Gestalt von Krebsscheren (χηλή) erinnernde Wülste und kommen teils einzeln teils vielfach vor.

Da die Wucherung nur die retikuläre Schicht der Kutis betrifft und niemals in die Tiefe vordringt (Fig. 65b), so sind die Tumoren stets mit der Haut gut zu verschieben oder von der Unterlage abzuheben. Die glänzende rötliche Oberfläche rührt von der Bedeckung mit papillenloser, nicht verhornter Epidermis und mit einer dünnen Lage gefäßreichen Bindegewebes her, in das die Geschwulstmasse mit ebenso wenig scharfer Grenze wie in die übrige Umgebung übergeht. Durch das ausgesprochen expansive Wachstum der Keloide wird das Gewebe der Nachbarschaft auseinander gedrängt, weshalb die Geschwulst weder elastische Fasern noch Haare und Haarbalgdrüsen enthalten kann.

Die meisten Keloide entwickeln sich bei der Heilung von Hautwunden, indem sich an Stelle der entstandenen Narbe eine Geschwulst bildet, die nach allmählichem, oft monatelangem Wachstume ihre Größe dauernd behält oder in seltenen Fällen sich wieder zurückbildet. Meist sind es Verbrennungen 3. Grades und Verätzungen der Haut, welche den Boden für die Keloide abgeben, aber auch aus eiternden und primärheilenden Wunden,

aus chronischen, infektiösen Geschwüren, aus Impfnarben und aus gequetschten Hautstellen (z. B. nach Peitschenhieben) können Keloide hervorwachsen. Man hat seit Alibert (1814) diese Form als Narbenkeloid von dem spontanen Keloid geschieden. Doch ist der Bau beider Formen einander völlig gleich und die spontane Entwicklung der letzteren vermutlich nur eine scheinbare im Anschlusse an unbeachtete kleine Wunden oder Verletzungen der Kutis ohne Trennung der Epidermis.

Fig. 65.

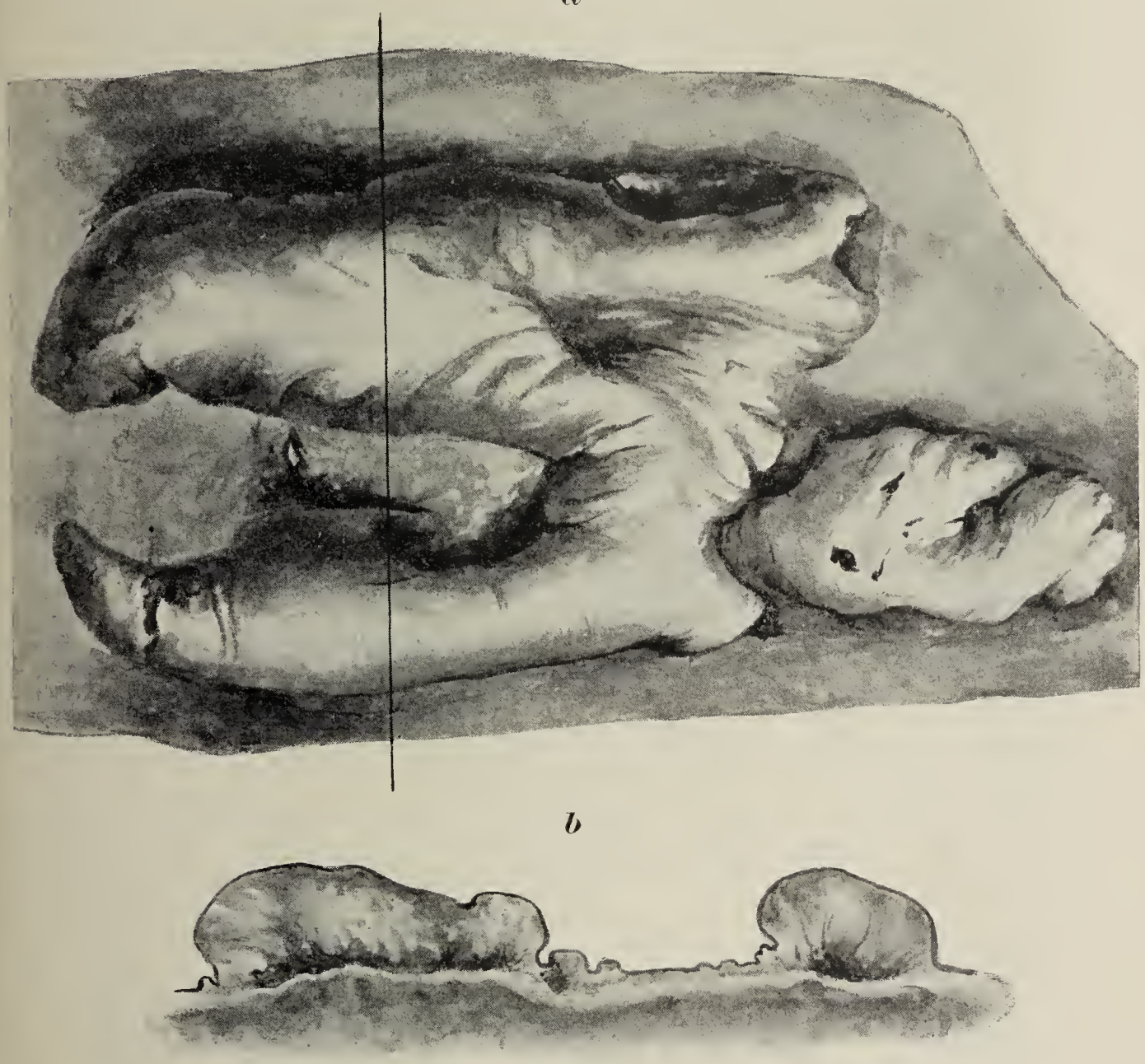

a) Krebsscherenartiges Keloid am Vorderarme eines 8jährigen Mädchens nach Verbrühung vor 3 Jahren. b) Durchschnitt.

Die hypertrophische Narbe, welche als rötlicher, meist sehr empfindlicher, harter, glatter oder unregelmäßiger Wulst von der Form der früheren Wunde erscheint, gehört nicht zum Keloid. Denn es handelt sich hier nicht um eine Geschwulstbildung, sondern um eine in den oberflächlichsten Kutisschichten entstandene übermäßige Narbenbildung, welche besonders leicht aus entzündeten Wunden hervorgeht. Welliges, lockeres Bindegewebe ohne Kollagenablagerung (Goldmann), normale Bindegewebszellen, häufig auch zellige Infiltrate und umwachsene Haarbälge lassen die hypertrophische Narbe leicht vom Keloide trennen, von dem sie sich noch dadurch unterscheidet, daß sie sich entsprechend der normalen Veränderung des Narbengewebes langsam, wenn auch oft nicht vollkommen zurückbildet (s. Fig. 29, S. 126).

Der Sitz der Keloide ist im allgemeinen von dem der Hautverletzung abhängig, doch sind besondere Gegenden des Körpers wie die zum Ringetragen durchbohrten Ohrläppchen, die Impfstellen am Oberarme, die Haut des Gesichtes und der Brust gegenüber anderen Orten, wie Handteller und Fußsohlen, stark bevorzugt.

Das mittlere Lebensalter ist am häufigsten befallen.

Die bedeutendste Eigentümlichkeit der Keloide besteht

Fig. 66.

Keloide in einer Laparotomienarbe (20jähr. Fräulein).

in der sehr großen Neigung zu Rezidiven. Selbst nach vollkommener Entfernung wachsen aus der entstehenden Narbe schon in wenigen Wochen neue Keloide hervor, gleichgültig ob der Defekt genäht oder durch Plastik und Transplantation gedeckt worden war oder granulierte. Sogar aus den Stichkanälen genähter Wunden (Fig. 66 u. 67) wachsen kleine Knoten. Nur selten unterbleibt die Wiederkehr wie in einem Falle v. Bergmanns (17 Jahre lang). Trotzdem gehört das Keloid nicht zu den bösartigen Tumoren, da es keine Metastasen bildet.

Ferner ist das multiple Auftreten wichtig. Der Träger eines Keloides kann im Anschlusse an Verletzungen an allen Körperstellen weitere Keloide bekommen, falls die Wunden die Kutis ganz durchdrungen haben (Lauenstein). Doch gibt es auch Fälle, in denen trotz bestehenden Keloides ausgedehnte Verletzungs-

Fig. 67.

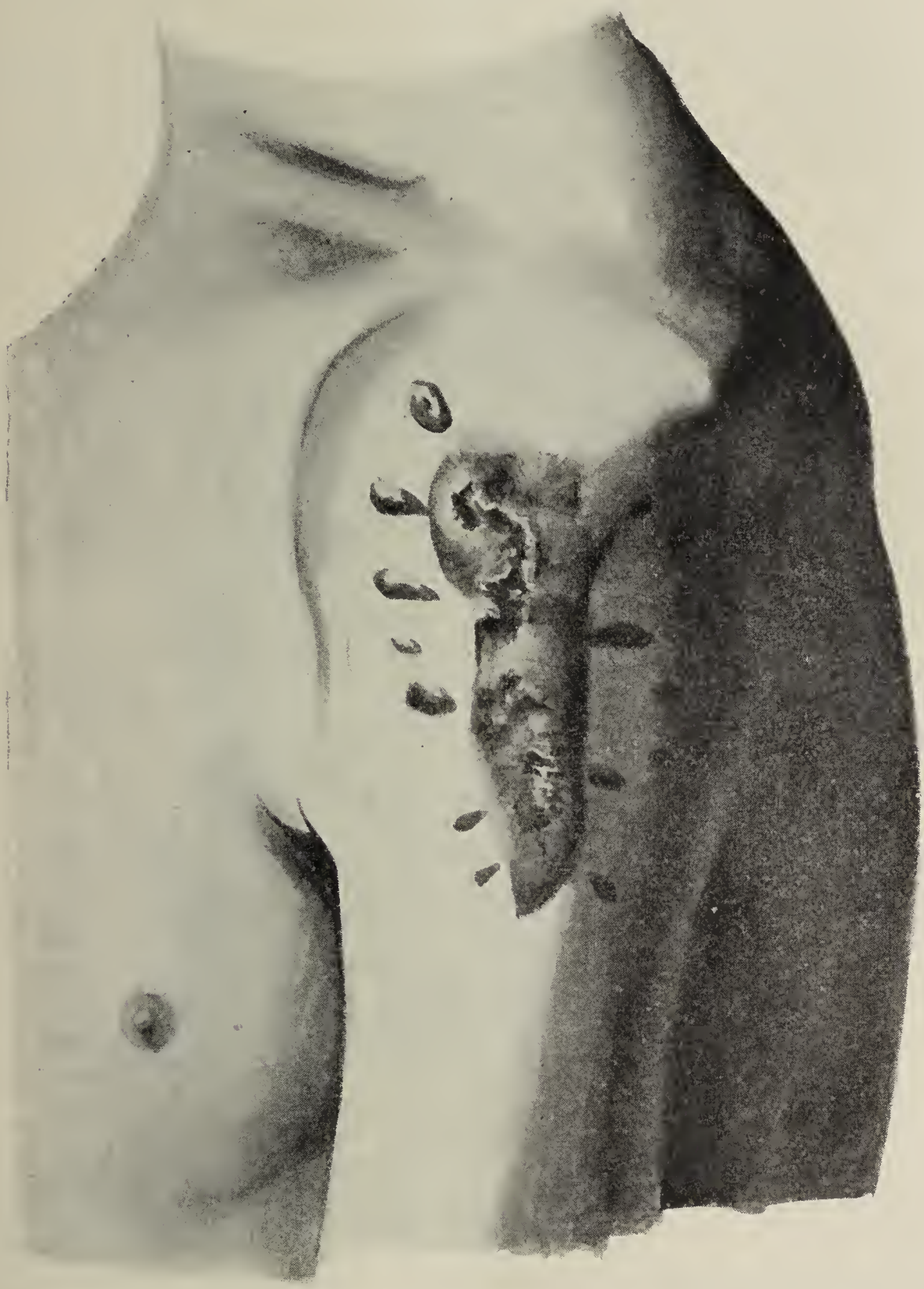

Keloidwucherung einer genähten Wunde am Arme nach Exzision eines aus Impfnarben entstandenen Keloides.

und Operationswunden entfernt liegender Abschnitte vollkommen normal vernarben. Dies verschiedene Verhalten läßt eine Disposition zur Keloidbildung annehmen, welche bei dem einen allgemein, bei dem anderen nur örtlich besteht. Auch die gelegentliche Beobachtung der Erblichkeit spricht für eine besondere Anlage.

Im übrigen ist die Entstehungsursache der Keloide un-

klar. Auch die von Goldmann aufgestellte Hypothese, wonach das Fehlen des elastischen Fasernetzes der Kutis im Geschwulstbezirke die durch eine traumatische Schädigung bedingte Ursache, nicht die Folge des expansiven Geschwulstwachstumes (Ribbert) darstellt, ist wenig befriedigend.

Die Erkennung des Keloides ist leicht. Verwechslungen sind nur mit stark gewucherten, unregelmäßigen hypertrophischen Narben (z. B. nach Verbrennungen, Verätzungen) möglich.

Die Behandlung hat mit der großen Rezidivierfähigkeit zu rechnen. Es ist deshalb von Exzisionen abzuraten, besonders wenn schon Rezidive vorliegen. Zwar glaubt Goldmann, daß die sofortige Transplantation der Exzisionswunde

Fig. 68.

Rezidiv nach Exzision eines spontanen Keloides.

mit großen Epidermislappen die Wiederkehr verhüte, da das Keimgewebe durch die festheilende Epidermis an atypischer Wucherung verhindert würde. Doch ist dies Verfahren nach meinen Beobachtungen ebensowenig als die Naht des Defektes oder seine plastische Deckung im stande, Rezidive mit Sicherheit auszuschließen.

Von den chemischen Stoffen, durch deren Einspritzung ins Keloidgewebe man eine Rückbildung zu erzielen sucht, ist die 15%ige alkoholische Thiosinaminlösung (oder 10%ige wässerige Glyzerin-Thiosinaminlösung nach Duclaux) jedenfalls das beste, heute auch häufig verwendete Mittel, das von v. Hebra 1892 zuerst empfohlen worden ist. Nach mehreren Injektionen, von 1 ccm, verfärbt sich der Knoten bläulich, erweicht und verkleinert sich langsam. Das Verfahren erstreckt sich bei ausgedehnten Keloiden (oder hypertrophischen Narben) auf viele Monate. Die Einspritzungen, welche man am besten in die Knoten

selbst macht, sind für manche Kranke ziemlich schmerzhaft. Da sich zum mindesten eine Verkleinerung der Keloide erzielen läßt, ist das Mittel der im Erfolge unsicheren Operation vorzuziehen (s. Lewandowski).

b) Die **Fibrome des subkutanen Gewebes** sind seltener als die der Haut. Sie kommen in jedem Lebensalter und fast an jeder Körperstelle zur Beobachtung und können unter langsamem Wachstume beträchtliche Größe erreichen. Die bedeckende Haut ist von gewöhnlichem Aussehen, abhebbar und halbkugelig emporgehoben. Auf der Faszie sind die Tumoren verschieblich, da sie vollkommen abgekapselt sind (Fig. 77). Beschwerden verursachen sie erst bei Druck auf Nerven.

Fig. 69.

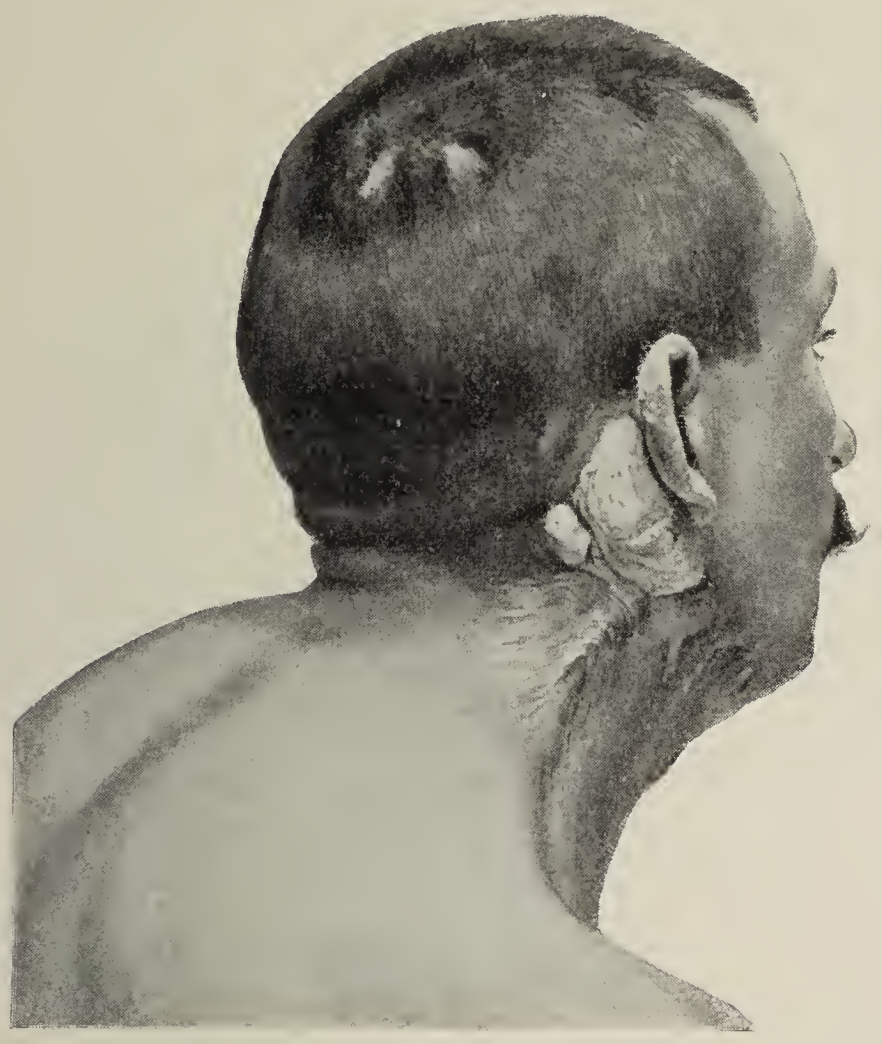

Abermaliges Rezidiv nach 4 Jahren.

Die Erkennung stützt sich auf das langsame Wachstum, auf ihre Härte und ihre scharfe Begrenzung.

Ihre Exstirpation ist leicht.

c) Die **Fibrome der Schleimhaut** kommen meist multipel und am häufigsten in der Nase vor. Das lockere ödematöse oder feste Fibromgewebe dieser gestielten oder gelappten Nasenpolypen enthält oft größere Gefäße und ist mit geschichtetem Zylinderepithel und einer dünnen Bindegewebslage bekleidet. Ihre Abgrenzung gegenüber entzündlichen, polypenförmigen Schleimhauthyperplasien ist schwer.

Aehnliche weiche, aber kleinere Tumoren finden sich multipel im Kehlkopfe, seltener im Magendarmkanale, in der Harnröhre und in den Gallengängen. Auch in der Schleimhaut der

Mundhöhle (an der Zunge, am Mundboden und Zahnfleische) kann man kleine glatte, umschriebene Fibrome finden.

Kehlkopf- und Nasenpolypen werden mit besonderen Zangen oder erstere mit einer Drahtschlinge gefaßt und ausgerissen. Mitunter ist die operative Aufklappung der Nase oder die Spaltung des Larynx notwendig.

d) Die **Fibrome der Faszien und Aponeurosen** sind harte, knotige, schmerzlose Gebilde, welche vereinzelt, sehr selten multipel vorkommen und ganz besonders die Bauchdecken bevorzugen (Desmoide der Bauchwand), an denen sie von dem hinteren, seltener von dem vorderen Blatte der Rektusscheide, von der Faszie der schrägen Bauchmuskeln, von der Fascia transversa und der Linea alba ihren Ausgang nehmen. Während ihres langsamen, nur bei Schwangerschaft beschleunigten Wachstumes, das bis zu Faustgröße und darüber führen kann, drängen sie die benachbarten Muskeln auseinander; nur der zu der befallenen Faszie gehörige Muskel geht teilweise in der Wucherung zu Grunde, da sie sich in seinem Zwischenbindegewebe verbreitet (Fig. 70).

Fig. 70.



Fibrom des Obliquus internus einer 20jähr. Frau (natürl. Größe).

In vereinzelten Fällen ist das Auftreten mehrerer derartiger Geschwülste in den Bauchdecken und zwar nacheinander beobachtet worden. Rezidive sind nach der Entfernung nicht ausgeschlossen, aber selten (s. Pfeiffer).

Da fast nur Frauen, welche geboren haben, befallen werden, so glaubt man traumatische Einflüsse (unbedeutende Zerreißungen) als Ursache annehmen zu dürfen.

Für die Erkennung ist vor allem der Sitz der Tumoren in der Bauchwand wichtig, was durch Palpation und durch Prüfung auf Verschieblichkeit bei Spannung der Bauchmuskeln zu ergründen ist; dazu kommt die Härte, das langsame Wachstum und die rundliche Form.

Nach der Entfernung ist die Vernähung des entstandenen Muskeldefektes zur Verhütung von Bauchhernien notwendig.

Eine weitere klinische Gruppe bilden die Fibrome des Halses, welche im Nacken meist von Aponeurosen, in der vorderen Halsgegend von der Gefäßscheide, in den seitlichen Abschnitten vom intermuskulären Bindegewebe ausgehen. Auch das Periost der Wirbelsäule und die Dura des Halsmarkes kann den Ursprung abgeben (de Quervain).

e) Die **Fibrome des Periostes** haben eine Vorliebe für den Ober- und den Unterkiefer und für die Schädelbasis und kommen fast nur im jugendlichen Alter vor. An den übrigen Knochen sind sie sehr selten. Sie gehören der harten Form an und sind oft durch sehr große und zahlreiche Blutgefäße, manchmal auch durch kavernöses Gewebe ausgezeichnet. Gelegentlich enthalten sie Knochengewebe entsprechend ihrer Herkunft vom Perioste.

Die Kieferfibrome machen neben verschiedenartigen Sarkomen einen Teil der klinischen Gruppe der Epuliden aus (Epulis von ἐπὶ und οὖλις Zahnfleisch). d. h. derjenigen Tumoren, welche dem Zahnfleische aufsitzen. Vom Perioste des Alveolar-

Fig. 71.

Fibröser Nasenrachenpolyp mit Durchbruch in den Sinus maxillaris.

fortsatzes ausgehend wachsen sie als kleine Knoten von Schleimhaut bekleidet zwischen zwei Zähnen hervor und verursachen erst Beschwerden, wenn sie erhebliche Größe erreichen oder ulzerieren und bluten. Auch an den übrigen Teilen der Kiefer, besonders am Oberkiefer, kommen periostale gelappte oder rundliche Formen vor. Zentrale Fibrome entstehen ebenfalls vor allem an den Kiefern, im Innern des Knochens, wo sie vom Bindegewebe des Markes, der Gefäße oder Nerven, vielleicht auch von versprengten Zahnkeimen (Blauel) ausgehen. Sie verdünnen allmählich die Knochenwand und blähen sie auf, bis sie schließlich durchbrochen wird, wobei Tumoren des Oberkiefers in den Sinus maxill. gelangen.

Als fibröse Nasenrachenpolypen sind harte Fibrome bekannt, welche — meist bei männlichen Personen im Alter von 15 bis

25 Jahren (Kümmel) — am Dache der Rachenhöhle, d. h. an der Pars basilaris des Hinterhauptbeines und an ihrer nächsten Umgebung vom Perioste ausgehen und von der Schleimhaut des Epipharynx bekleidet dorthin wachsen, wo sie den geringsten Widerstand finden. Zuerst verlegen sie die Choanen und dringen, während sie auch den Nasenrachenraum ausfüllen, in die Nasenhöhlen vor. Unter ihrem Wachstumsdrucke erweitert sich die Fossa pterygopalatina und geht allmählich der Knochen zu Grunde, so daß die Tumormassen in die Nebenhöhlen der Nase und durch die Decke der Keilbeinhöhle auch ins Schädelinnere geraten (Fig. 71 u. 72). Ulzerieren die Geschwülste, so führen sie leicht zu heftigen Blutungen aus ihren ziemlich kräftigen Gefäßen.

Verwechslungen mit malignen Tumoren, welche von der Schädelbasis oder vom Oberkiefer ausgehen und in ähnlicher Weise sich verbreiten, sind nicht selten.

Fig. 72.

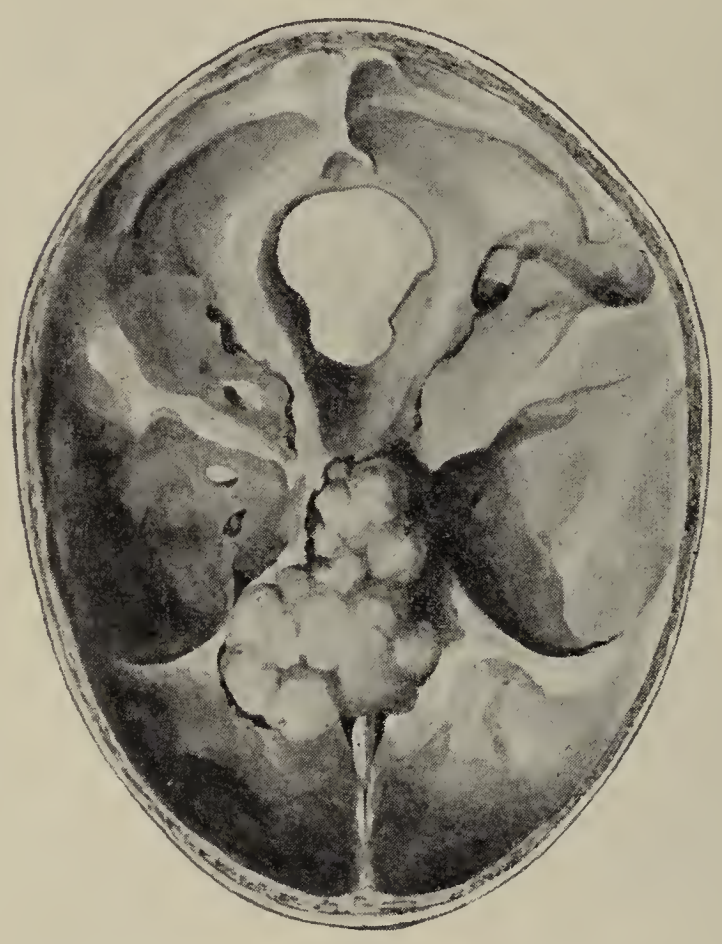

Derselbe Tumor. Durchbruch in die Schädelhöhle.

Zur gründlichen, ein Wiederauftreten verhütenden Entfernung sind bei den Nasenrachenpolypen Voroperationen (temporäre Oberkieferresektion) notwendig.

f) Von **drüsigen Organen** ist die Mamma der häufigste Fundort von Fibromen, welche hier auch drüsige Elemente enthalten (siehe Adenome).

Auf Entwicklungsstörungen führt man zum Teil die mitunter in den Nieren vorkommenden Fibrome, Fibromyome, Fibrolipome zurück, welche bei ihrem Sitze im Markkegel Harnkanälchen einschließen und am Hilus und unter der Kapsel sehr große Ausdehnung gewinnen können.

g) Die **Fibrome der Nerven (Fibromata nervorum)** oder weniger richtig die Neurofibrome sind ziemlich häufig vorkommende Geschwülste, welche meist multipel, oft in unzähliger Menge auftreten. Sie gehen, locker und wellig gebaut und ziemlich zellreich, vom Nervenbindegewebe, dem Endo- und Perineurium, aus und werden von den auseinandergedrängten, aber nicht gewucherten Nervenfasern durchzogen.

Sind die feinen Hautnerven befallen, so äußert sich die Erkrankung unter dem Bilde von multiplen weichen Fibromen oder von elephantiastischen Lappenbildungen der Haut, welche sich demnach aus kleinen, nur mikroskopisch bei geeigneter Nervenfärbung erkennbaren Nervenfibromen zusammensetzen (s. Hautfibrome S. 251).

In einzelnen spindeligen, mitunter riesigen Tumoren, oder in vielfachen knolligen Verdickungen großer Strecken äußert sich die Fibrombildung an größeren Nerven-

ästen und -stämmen, einschließlich des Sympathicus und der Wurzeln der Hirn- und Spinalnerven.

Kleine vereinzelte Fibrome subkutaner und kutaner Nerven sind unter dem Namen Tubercula dolorosa bekannt.

Ist nur ein beschränktes Gebiet eines zumeist subkutanen Nerven betroffen, so bilden stark verdickte, rosenkranzartig knollige und wegen ihrer Verlängerung auch mannigfach gewundene Stränge oder Ranken eine umschriebene, oft sehr umfangreiche Masse, welche oft, da auch die Endausläufer der Kutisnerven befallen sind, unter weichen Hautfibromen oder elephantiastischen Hautlappen verborgen liegt und als Rankenneurom (Neurofibroma cirsoides, v. Bruns) bezeichnet wird (Fig. 73 u. 74).

Fig. 73.

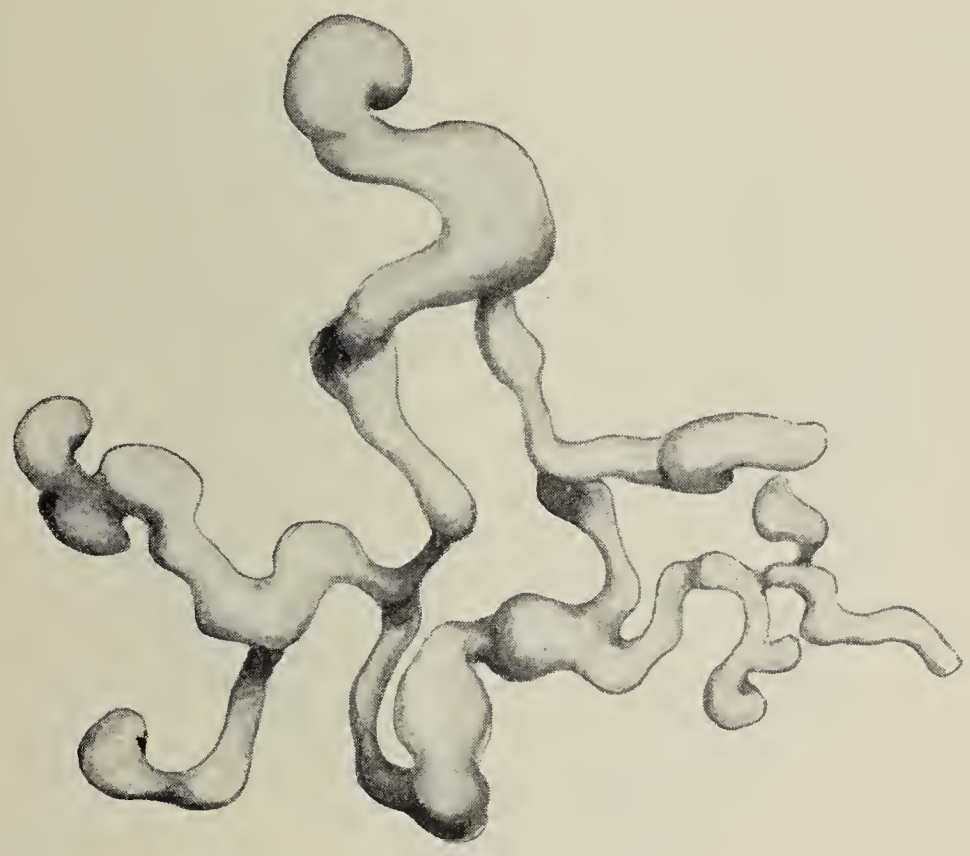

Freipräparierte Nerven aus einem subkutanen Rankenneurome (vom Hinterhaupte eines 4jähr. Kindes).

Die Anfänge der Rankenneurome reichen bis in die erste Kindheit zurück, wenn sie nicht schon bei der Geburt vorhanden sind. Die Tumoren größerer Nerven erscheinen zumeist mit langsamem Wachstume im mittleren Alter. Aber auch sie haben Beziehungen zu angeborenen Veränderungen; denn sehr oft sind sie nur eine später sichtbare Teilerscheinung der als Elephantiasis nervorum zusammengefaßten, genetisch gleichwertigen Veränderungen.

Die Ursache der Nervenfibrome, wie überhaupt der sämtlichen Formen der Nervenelephantiasis muß in Entwicklungsstörungen gesucht werden, welche vielleicht infolge einer unregelmäßigen Verteilung und Anordnung des Nervenbindegewebes diesem eine selbständige Wucherung erlauben (Ribbert). Dafür spricht nicht nur das Vorkommen der ersten Anfänge in der frühesten Kindheit und das multiple Auftreten, sondern auch der Nachweis der Erblichkeit oder

wenigstens einer ererbten Organdisposition, insofern als nicht selten die verschiedensten Familienmitglieder einzelne Arten der Nervenelephantiasis (d. h. entweder Nervenfibrome oder weiche Hautfibrome oder weiche Warzen und Pigmentmäler) aufweisen.

Die klinische Bedeutung der Nervenfibrome ist verschieden. Ebenso wie die Molluskumbildungen der Haut können auch die Fibrome größerer Nerven ohne Beschwerden vorhanden sein. Die häufigsten Begleiter sind jedoch Schmerzen, welche von der Geschwulst aus dem Nerven entlang nach der Peripherie ausstrahlen und bei Bewegungen oder auf Druck recht erheblich werden. Dagegen treten funktionelle Störungen gewöhnlich nur in leichten Graden, sehr selten als sensible und motorische Lähmungen

Fig. 74.

Rankenneurom der subkutanen Nerven am Thorax eines 8jähr. Knaben. (Flacher, etwa handtellergroßer Tumor, unter normaler, aber schwer abhebbarer Haut, knollige Oberfläche, Schmerzen auf Druck, gute Umgrenzung, keine Verbindung mit Unterlage; daneben vielfache flache Pigmentmäler.)

der erkrankten Nerven auf. Manchmal betreffen sie benachbarte, durch die Geschwulst gedrückte Nerven oder komprimierte Abschnitte des Gehirnes und Rückenmarkes (bei Fibromen am Ursprunge der Gehirn- und Spinalnerven).

Vereinzelt vorkommende Nervenfibrome kehren nach der Entfernung nicht wieder. Mitunter aber neigt die Geschwulstbildung zur fortschreitenden Verbreitung an sämtlichen Nerven des Körpers (v. Büngner). In 12 % der Fälle von allgemeiner Fibromatose der Nerven gehen Sarkome (Fibrosarkome, Spindelzellen- und Myxosarkome) aus einzelnen Knoten hervor, welche von Garrè im Gegensatze zu den primären Nervensarkomen als sekundär maligne Neurome benannt worden sind.

Die Erkennung der Nervenfibrome ist bei multiplem Vorkommen und beim Betroffensein größerer Nervenstrecken und Bezirke ebenso leicht als bei dem Bestehen einer allgemeinen Elephantiasis ner-

vorum. Wo aber vereinzelte Knoten an tiefergelegenen Nerven sitzen, kann man oft im Zweifel sein, ob Lipome, Lymphdrüsenschwellungen u. a. vorliegen, welche durch Druck auf die benachbarten Nerven ausstrahlende Schmerzen bedingen. Sehr wichtig sind für die Erkennung die selten fehlenden Begleiter der Nervenfibrome: die über den ganzen Körper in kleinen oder in größeren Gebilden zerstreuten hellbraunen, meist glatten Pigmentflecken.

Die Behandlung besteht in der Entfernung der erkrankten Nervenabschnitte, wo dies wegen beschränkter Ausdehnung der Wucherung möglich ist. Beim Rankenneurom wird auch der bedeckende elephantiastische Hautlappen mit entfernt.

Fig. 75.

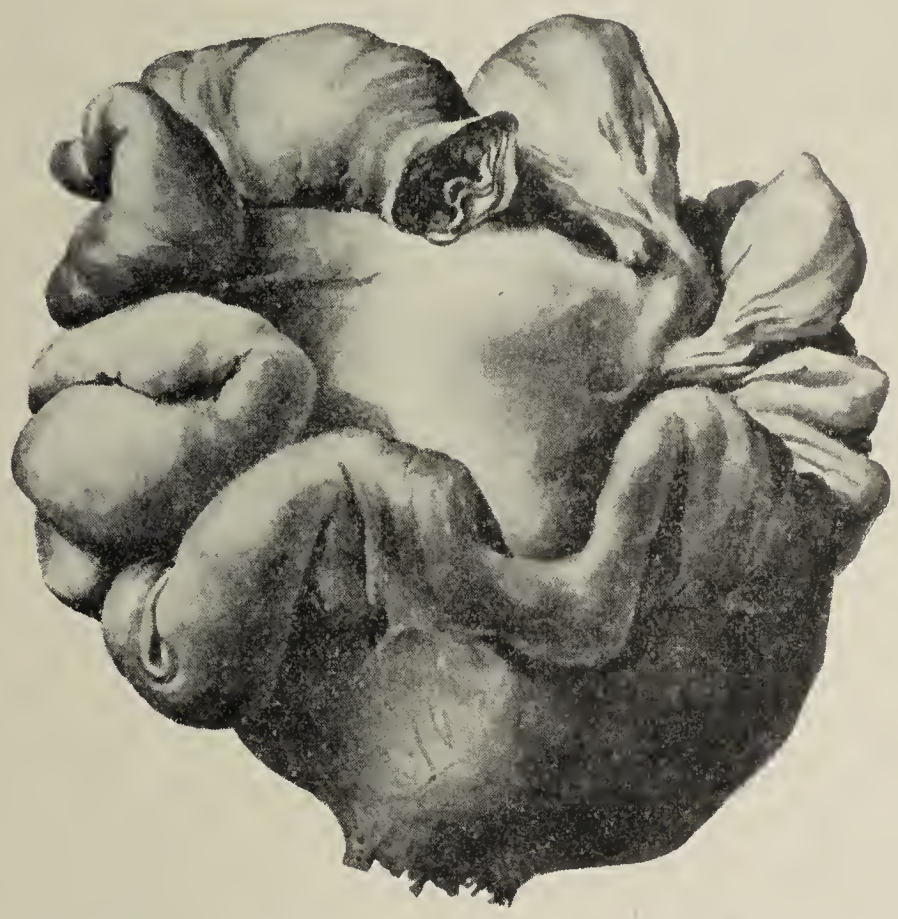

Großes (25 cm im Durchmesser betragendes) Fibrom des Mesenterium von einem 41jähr. Manne. Bei der Operation mußte der mit der Tumoroberfläche verbundene Dünndarm in Ausdehnung von 2 m entfernt werden (Lexer).

Von zurückbleibenden verdickten Nerven gehen Rezidive aus.

h) Die **Fibrome des Peritoneum** gehen vom subserösen Gewebe des Mesenterium, Mesokolon und Netzes und vom retroperitonealen Gewebe aus. Sie bilden langsam wachsend sehr große harte, etwas knollige Geschwülste, welche je nach ihren Lagebeziehungen zu den Eingeweiden die verschiedensten Beschwerden machen.

Bei ihrer Entfernung müssen oft große Darmabschnitte mit beseitigt werden, teils wegen Verwachsungen, teils weil der Darm dem Tumor unmittelbar mit auseinandergedrängtem Mesenterium aufsitzt (Fig. 75).

Literatur.

Adrian, *Ueber Neurofibromatose und ihre Komplikation. Beitr. z. klin. Chir. Bd. 31, 1901, S. 1.* —.
v. Bergmann, *Demonstration eines vor 17 Jahren wegen eines grossen Keloides operierten Patienten*

Verhandl. d. Berl. med. Gesellsch. 1903, I, S. 206. — **P. Bruns,** *Das Rankenneurom. Beitr. z. klin. Chir. Bd. 8, 1892, S. 1.* — **v. Büngner,** *Ueber allgem. mult. Neurofibrome des periph. Nervensystemes und Sympathikus. Chir. Kongr.-Verhandl. 1897.* — **Courvoisier,** *Die Neurome. Eine klin. Monographie. Basel 1886.* — **v. Esmarch** *und* **Kulenkampff,** *Die elephantiastischen Formen. Hamburg 1885.* — **Garrè,** *Ueber sek. malign. Neurome. Beitr. z. klin. Chir. Bd. 9, 1892, S. 465.* — **Klimmel,** *Nasenrachenfibrome. Im Handb. d. prakt. Chir. Bd. 1, 2. Aufl.* — **Lanz,** *Leontiasis mit generalisiertem Fibr. moll. Deutsche Zeitschr. f. Chir. Bd. 58, 1901, S. 580.* — **Ders.,** *Experim. Beiträge zur Geschwulstlehre. Deutsche med. Wochenschr. 1899, Nr. 20.* — **Ledderhose,** *Die chir. Erkrankungen der Bauchdecken. Deutsche Chir. 1890, mit Lit.* — **Lewandowski,** *Ueber Thiosinamin und seine Anwendung. Therap. d. Gegenwart 1903, mit Lit.* — **Lexer,** *Operation eines Mesenterialfibromes mit ausgedehnter Resektion des Dünndarmes. Verhandl. d. Berl. med. Gesellsch. 1899, II, S. 393, und Arbeiten aus v. Bergmanns Klinik 15.* — **Olshausen,** *Ueber Bauchwandtumoren, speziell üb. Desmoide. Zeitschr. f. Geburtsh. u. Gynäk. Bd. 41, 1899, S. 271.* — **Pfeiffer,** *Die Desmoide der Bauchdecken u. ihre Prognose. Beitr. z. klin. Chir. Bd. 44, 1904, S. 334.* — **de Quervain,** *Ueber die Fibrome des Halses. Arch. f. klin. Chir. Bd. 58, 1899, S. 1.* — **v. Recklinghausen,** *Ueber die multiplen Fibrome der Haut und ihre Beziehung zu den mult. Neuromen. Berlin 1882.* — **Soldan,** *Ueber die Beziehungen der Pigmentmäler zur Neurofibromatose. Arch. f. klin. Chir. Bd. 59, S. 261, und Arbeiten aus v. Bergmanns Klinik 14, 1899.* — **Wilms,** *Zur Pathogenese des Keloid. Beitr. z. klin. Chir. Bd. 23, 1899, S. 149.*

Kapitel 2.

Das Lipom.

Lipome sind Geschwülste, welche den Bau des normalen Fettgewebes nachahmen und dementsprechend aus einer gleichmäßig gelblichen, mehr oder minder gelappten Masse bestehen. Sie kommen einzeln und zu mehreren, in letzterem Falle auch symmetrisch gelagert vor und sind ausgesprochen gutartige Bildungen, welche nach vollständiger Entfernung nicht wiederkehren.

Selten sind sie angeboren vorhanden; am häufigsten befallen sie das 30.—50. Lebensjahr und überwiegen beim weiblichen Geschlechte.

Das Wachstum der Lipome ist, abgesehen von kleinen, symmetrisch auftretenden multiplen Lipomen, welche mitunter in wenigen Monaten erscheinen, ein sehr langsames und geht von großen Zellen aus, welche im jugendlichen Zustande fettfrei sind und sich durch Einlagerungen und Zusammenfließen von Fetttröpfchen in Fettzellen umwandeln, die meist größer sind als im normalen Fettgewebe. Fettzellenhaufen bilden zusammengehalten von einem Kapillarnetze kleine Fettträubchen, welche sich zu ihren ernährenden Arterien ebenso verhalten wie die Beeren einer Traube zu den Seitenästen ihres Stieles (Ribbert). Doch liegen diese Läppchen nicht lose und deutlich sichtbar wie im normalen Fettgewebe nebeneinander, sondern sie werden durch Bindegewebe zu großen Lappen und fingerförmigen Fortsätzen vereinigt. Die Geschwulstoberfläche ist stets mit einer dünnen Bindegewebskapsel versehen, welche sich zwischen die einzelnen, manchmal hühnereigroßen Fettlappen in tiefe Furchen einsenkt. Selbst die selteneren, nicht gelappten Lipome zeigen meist auf dem Durchschnitte dünne, von der Kapsel ins Innere ziehende Septen.

Die Tumorkapsel steht mit der Umgebung nur in lockerer Verbindung, falls nicht durch Reize aller Art (Reibung der Kleider, Druck bei der Arbeit, Zugpflaster) Verdickungen des Bindegewebes und feste Verwachsungen mit der Haut oder der Unterlage eingetreten sind, durch welche dann die Grenze des Lipomes im subkutanen Fettgewebe verwischt und die Exstirpation erschwert sein kann.

Seine volle Selbständigkeit zeigt das Lipom am besten bei eintretender allgemeiner Abmagerung, da diese nicht den geringsten Einfluß auf die Geschwulstmasse ausübt (Virchow).

Die wenigen und verhältnismäßig schwachen Gefäße des Tumors entstammen der Unterlage und verbreiten sich in ihm mit dem Zwischen-

Fig. 76.

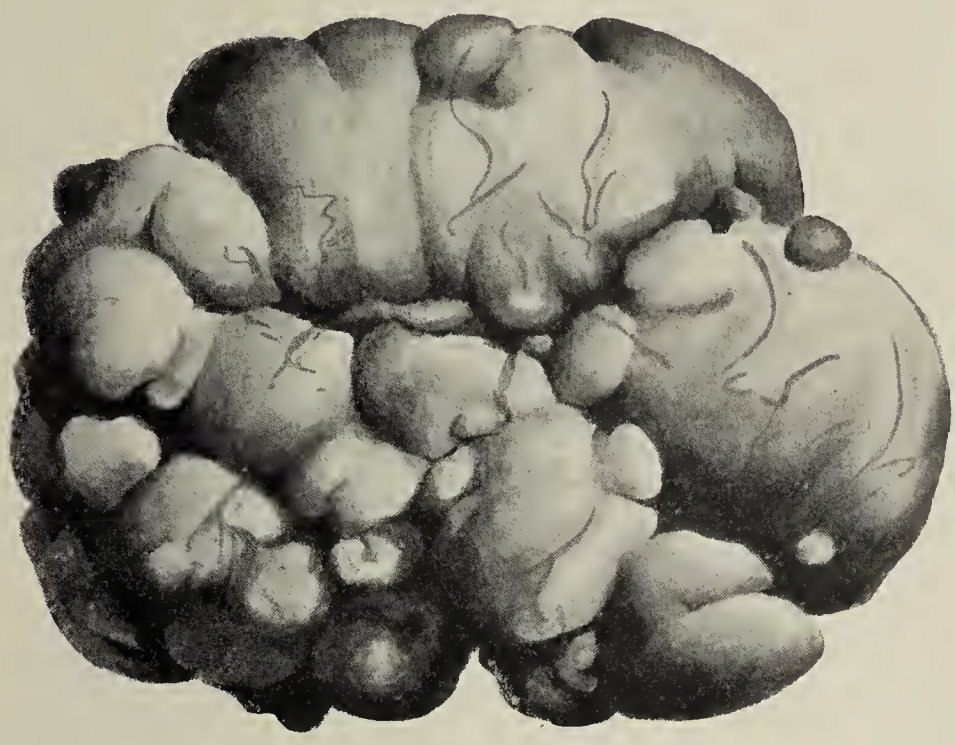

Exstirpiertes subkutanes und intermuskuläres Lipom.

bindegewebe. Selbst große Lipome haben oft nur zwei bis drei größere Arterien.

Bei der Zunahme der Geschwulst wird das umgebende Gewebe verdrängt, wobei sich oft große Fortsätze in die lockeren, nachgiebigen

Fig. 77.

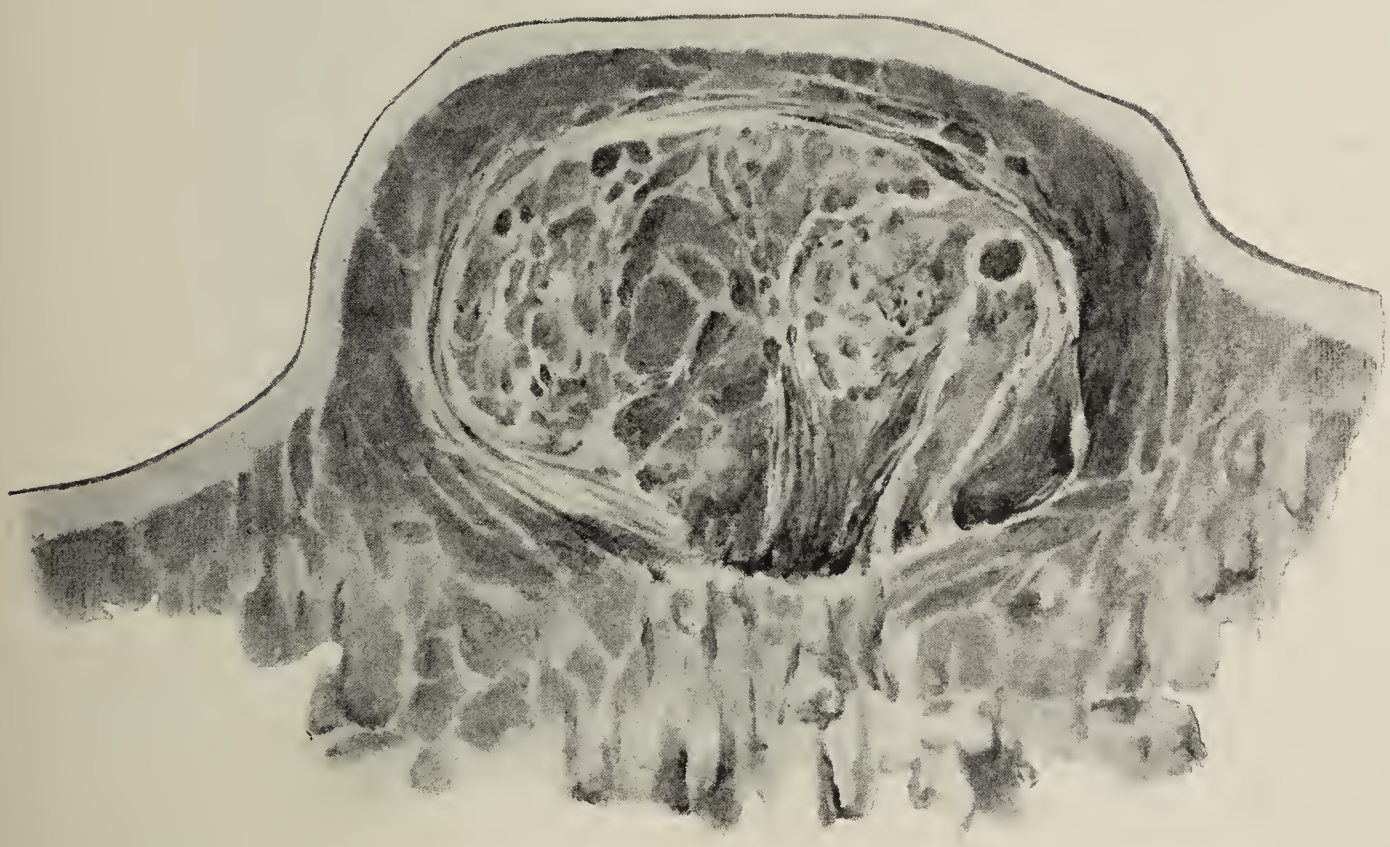

Durchschnitt eines subkutanen Fibrolipomes der Glutaealgegend. Die Haut und eine schmale Schicht subkutanen Fettgewebes zieht über die Oberfläche des abgekapselten Tumors hinweg.

Zwischenräume der Umgebung vorschieben. So wächst das Lipom zwischen die Muskeln und Sehnen oder entlang großer Gefäße, erreicht von der Hohlhand aus zwischen den Metakarpalknochen hindurchtretend den Hand-

rücken, drängt vom subserösen Fette stammend den Schenkel- und Leistenkanal oder Spalten der Linea alba auseinander und wird so zum Vorläufer von Hernien.

Die gewöhnlich weiche Lipommasse ist bei stärker entwickeltem Bindegewebe derb (weiche oder harte Lipome). Macht das letztere einen wesentlichen Anteil am Tumorgewebe aus, so spricht man je nach dem Ueberwiegen des Fett- oder Fibromgewebes von einem Fibrolipom oder einem Lipofibrom. Die reichliche Entwicklung von Blutgefäßen (Wucherung und Ektasie) wird durch die Bezeichnung

Fig. 78.

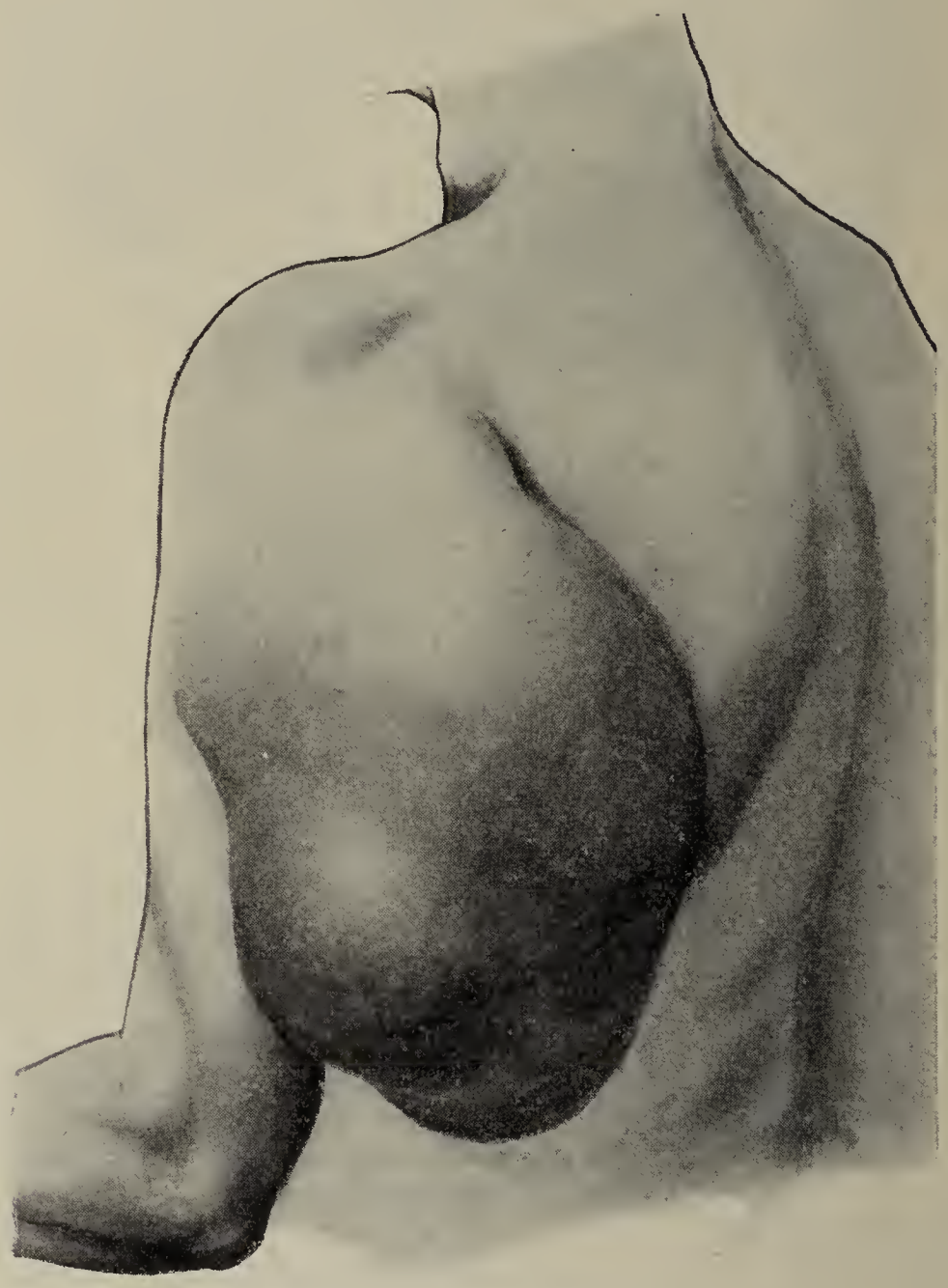

Subkutanes Lipom am Arme.

Angiolipom, das gleichzeitige Vorhandensein von Schleimgewebe oder von glatten Muskelfasern (letzteres in der Niere) mit dem Namen Myxo- bezw. Myolipom ausgedrückt.

Verkalkungen, sehr selten Verknöcherungen der Septa, ödematöse Veränderungen und Erweichungen des Fettgewebes zu einer ölähnlichen Masse (Oelzysten) kommen besonders an sehr großen Lipomen vor, an denen auch schwerere Ernährungsstörungen zur Nekrose ganzer Abschnitte samt Ulzeration der Haut mit Arrosion der Gefäße und zur Verjauchung führen können.

Die Entstehung der Lipome muß in vielen Fällen auf Keimversprengung zurückgeführt werden, besonders wenn sie als heteroplastische Tumoren an Orten auftreten, welche normalerweise kein Fettgewebe besitzen, oder kongenital namentlich über Spaltbildungen des Schädels und des Rückenmarkes (Encephalocele, Spina bifida occulta) vorkommen. Vererbung ist nur in seltenen Fällen beobachtet worden (Blaschko). Für symmetrisch auftretende, multiple Lipome haben Grosch, Köttnitz, Payr u. a. trophoneurotische Einflüsse geltend gemacht, und Grosch kam bei seinen Untersuchungen über den Sitz der Lipome zu dem Schlusse, daß ihre Verteilung an der Körperoberfläche zum Drüsenreichtume der Haut in umgekehrtem

Fig. 79.

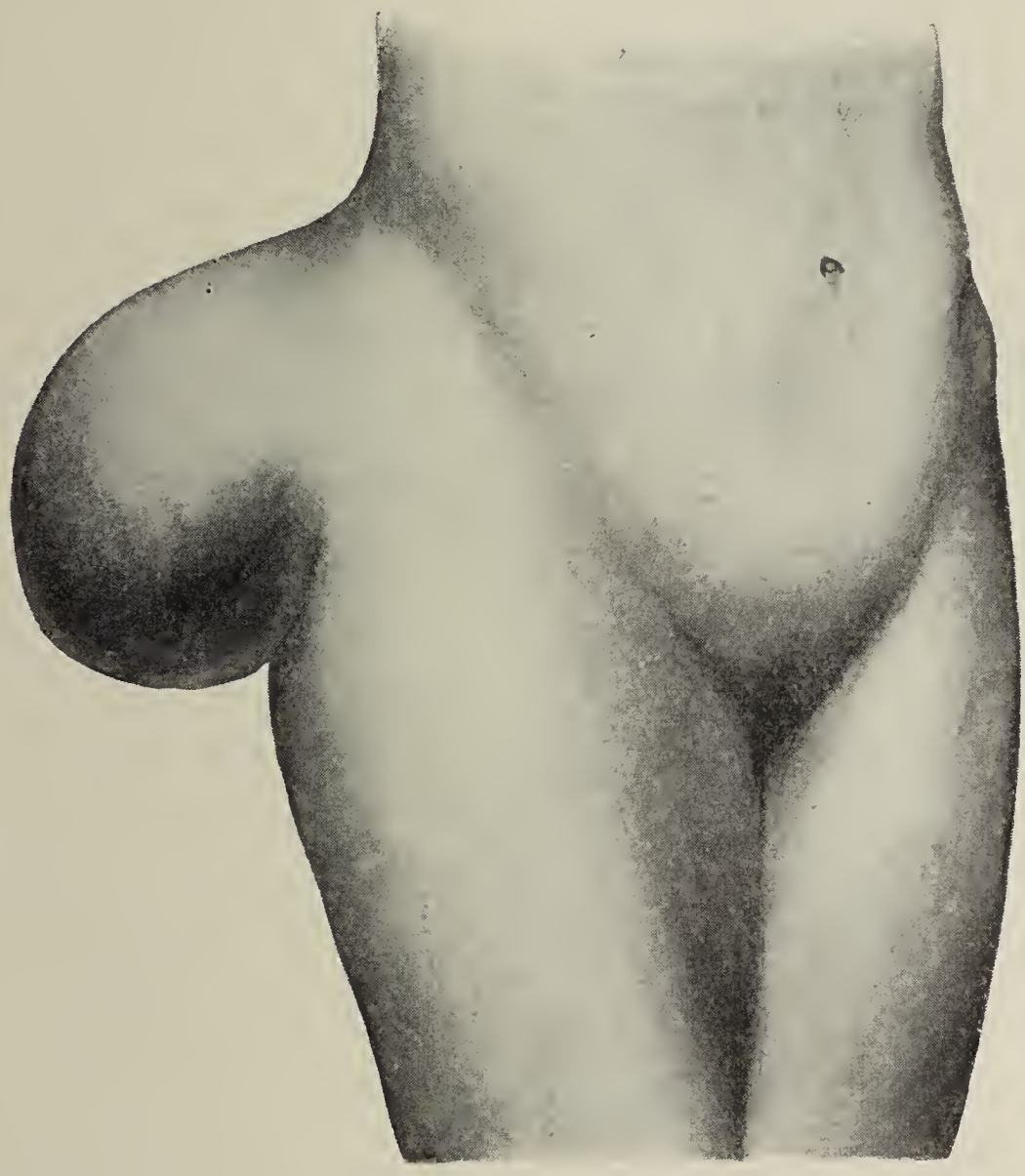

Subkutanes Lipom in der Hüftgegend.

Verhältnisse stehe, insofern als die mit wenigen Drüsen ausgestatteten und daher weniger Fett sezernierenden Hautstellen von Lipomen bevorzugt seien. Der Zusammenhang mit einmaligen Traumen wird zwar häufig angeführt, ist aber nicht bewiesen; dagegen sind langdauernde Reizeinwirkungen als Gelegenheitsursache nicht von der Hand zu weisen, wenn die betroffene Körperstelle häufigem Drucke ausgesetzt ist, z. B. bei Lastträgern.

Den Lieblingssitz der Lipome bildet das Unterhautzellgewebe und zwar nach Zusammenstellungen von Grosch und von Stoll vor allem an den Schultern und am Rücken; weniger häufig sind die Brust, der Nacken, der Hals, die Gesäßhaut, seltener das Gesicht, die Kopfhaut, Hodensack und Schamlippen befallen.

Bald erscheinen die subkutanen Lipome als kleine plattgedrückte, bald als faust- oder mannskopfgroße, höckerige und stark gelappte Gebilde, welche die Haut halbkugelig vorwölben, bald macht sich ihre Schwere geltend, so daß ihre breite Basis beim weiteren Wachsen in einen aus Haut bestehenden Stiel ausgezogen wird (Lipoma pendulum). Darauf stellt sich in ihr durch Stauung so starkes Oedem ein, daß man die Flüssigkeit aus dem aufgeschnittenen Tumor wie aus einem vollgesaugten Schwamme herauspressen kann.

Die bedeckende Haut ist normal und verschieblich und kann in Falten abgehoben werden, welche sich je nach der noch vorhandenen subkutanen Fettschicht dick oder dünn anfühlen. Spannt man die Haut, so erscheinen seichte Grübchen zwischen den deutlich hervortretenden Knoten der Oberfläche, besonders wenn diese der Haut unmittelbar anliegt.

Fig. 80.

Subkutanes und teilweise intermuskuläres Lipom am Rücken.

Schmerzen bedingt das Lipom bei Druck auf benachbarte Nerven. Häufig sind multiple symmetrische Lipome wegen ihrer Beziehung zum Bindegewebe der Hautnerven sehr schmerzhaft. Im übrigen rufen sie nur infolge ihres Sitzes und ihrer Größe Unbequemlichkeiten hervor. Trotzdem ist es zu verwundern, daß manche Lipome von riesiger Größe jahrzehntelang geduldig ertragen werden (Fig. 81).

Im Verhältnis zu den subkutanen Lipomen sind die unter den Faszien und Aponeurosen und im Zwischenmuskelgewebe auftretenden nicht häufig. Diese einzelnen Formen bevorzugen wieder bestimmte Gegenden, deren Kenntnis die Erkennung erleichtert.

An den Schädeldecken ist vor allem die Stirne von kleinen, rundlichen, selten gelappten Lipomen betroffen, welche hier unter der Aponeurose bezw. unter dem Musc. epicranius liegen und mit dem Perioste ziemlich fest verbunden sind. Der Infiltration des letzteren rings um die Tumorgrenze ist ein derber Wall zu danken, der den Anschein erweckt, als läge das Lipom den Dermoidzysten ähnlich in einer Knochenmulde, was tatsächlich auch in wenigen Fällen gesehen worden ist (v. Bergmann).

Die Lipome der Hohlhand finden sich meist unter der Palmarfaszie, von wo sie zwischen den Metakarpalknochen hindurch zum

Dorsum gelangen (Steinheil). An den Fingern kommen gelegentlich kleine Lipome zumal an der Beugeseite vor, wo sie subkutan oder dicht am Knochen sitzen.

Andere subfasziale Lipome finden sich am Halse, am Rücken, in der Bauchwand. Sie schieben sich mit großen Fortsätzen zwischen die Muskeln.

Intermuskuläre Lipome kann man am Rücken, an der Brust (unter dem M. pectoralis), an den Extremitäten und in den Bauchdecken antreffen. Auch die Lipome der Wange, welche ihrem Fettpfropfe entspringen und die der Zunge gehören zum Teil hierher, zum Teil gehen sie von der Submukosa aus.

Fig. 81.

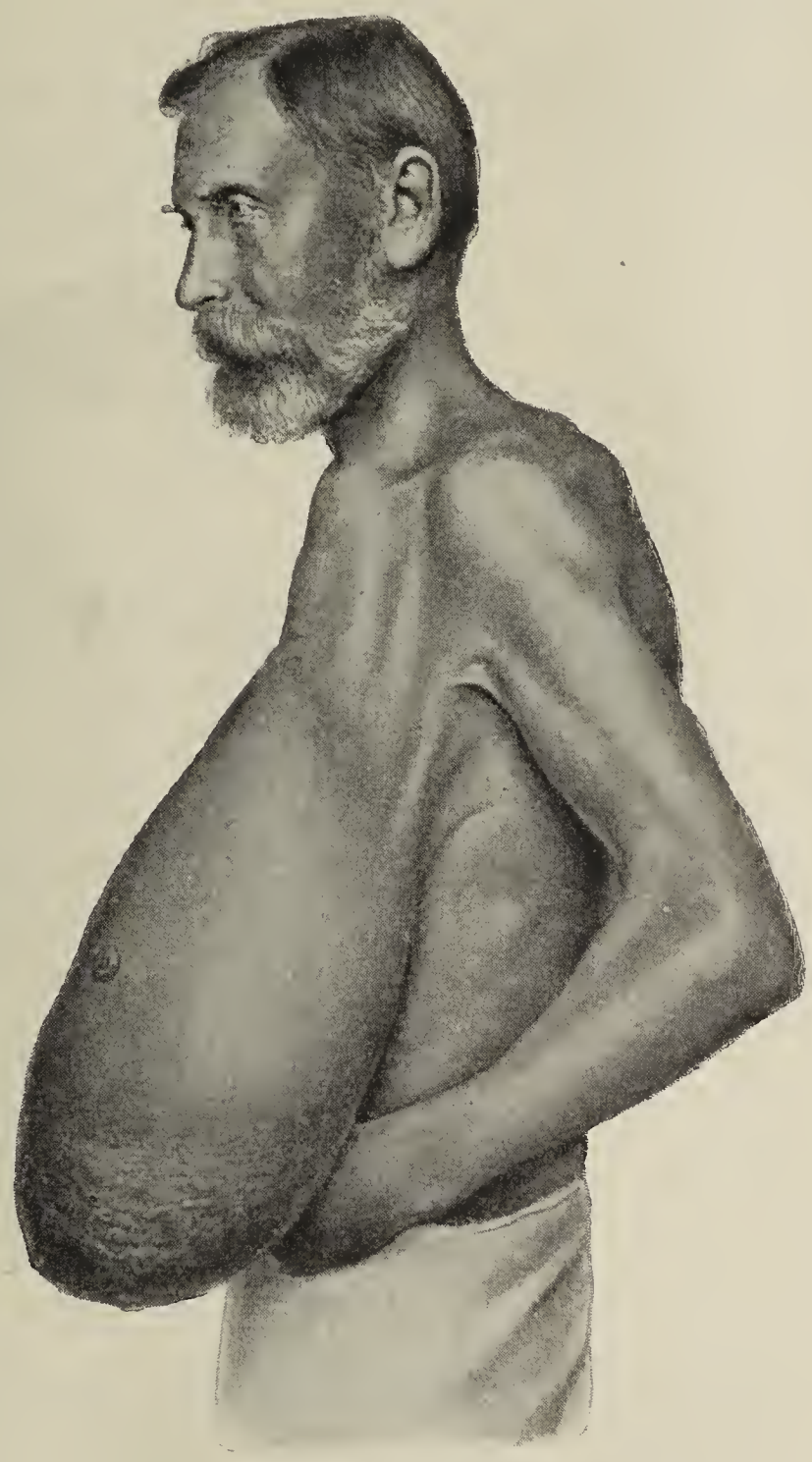

Subkutanes, seit 15 Jahren wachsendes Lipom mit stark ödematöser Haut.

Ein weiterer, aber nicht häufiger Fundort ist die Bauchhöhle. Bekannt ist die lipomähnliche Wucherung des Netzes, welches lange Jahre den Inhalt einer Hernie gebildet hat (Omentlipom). Die Appendices epiploicae vergrößern sich mitunter so stark, daß sie Geschwulstcharakter annehmen; schnüren sie sich ab, so entstehen freie Körper in der Bauchhöhle. Submuköse kleine Lipome kommen am Magen vor. Die größten Fettgeschwülste erzeugt das retroperitoneale Gewebe, aus welchem, zum Teil mit Erfolg, Tumoren von 10—25 kg Gewicht entfernt worden sind (Zusammenstellung von Heinricius). Mesenteriale Lipome sitzen in der Radix oder am Ansatze des Dünndarmes. Subseröse Lipome, welche sich in den natürlichen Bruchpforten und Spalten der Linea alba bilden und diese erweitern, ziehen das Bauchfell trichterförmig nach sich.

Von den Organen ist die Niere bevorzugt, wenn auch nur selten befallen. Die kleinen, höchstens walnußgroßen Tumoren, welche oft auch glatte Muskelfasern enthalten, sitzen in der Rinde. Andere Organe wie Lungen, Leber, Herz, Uterus, Mamma sind sehr selten betroffen, in der Schädelhöhle kommen kleine Lipome der Pia an der Hirnbasis vor.

Eine eigenartige Form, das Lipoma arborescens, findet sich, entstanden aus der Wucherung der Gelenkzotten, mit vielen keulenförmigen Verzweigungen im Kniegelenke, wo es Joh. Müller zuerst beobachtet hat, bei den verschiedensten chronisch verlaufenden Entzündungen, sehr selten auch in den Sehnenscheiden besonders der Hand (Stieda, Schmolk, Haeckel).

Außerdem ist noch als Sitz von Lipomen die Orbita, der Samenstrang, die Zunge und das retromammäre Gewebe zu erwähnen.

Die Erkennung oberflächlicher Lipome ist selten schwer. Die befallene Gegend, das langsame Wachstum, die scharfen Grenzen, die Verschiebbarkeit,

Fig. 82.

Lipom der Stirne.

der häufig gelappte Bau und die meist undeutlich fluktuierende, bald weiche bald derbe Konsistenz sind die wichtigsten Merkmale. Die schmerzhaften, meist symmetrischen Lipome lassen sich durch ihre platte, etwas höckerige Gestalt leicht von den rundlichen und spindeligen Fibromen der Nerven unterscheiden. Schwierigkeiten machen dagegen fast alle tiefliegenden Lipome. Da man ihre Oberfläche nicht abzutasten, die Grenzen nicht deutlich zu bestimmen vermag, so bleibt die Diagnose häufig bei der eines gutartigen Tumors stehen. Zystische Bildungen (Dermoidzysten , Echinokokken, Hygrome) und tuberkulöse Abszesse können im Zweifelfalle immer noch durch Punktion ausgeschlossen werden. Das Lipom der Stirne unterscheidet sich durch geringe Beweglichkeit von dem periostalen Gumma. Große Lipome der Bauch-

höhle können wegen ihrer Härte für Fibrome oder Fibrosarkome, weiche Formen auch für Aszites oder abgesackte tuberkulöse Abszesse gehalten werden. Retromammäre Lipome sind oft nur schwer von Brustdrüsengeschwülsten zu unterscheiden, ebenso unter der Parotis liegende von Parotistumoren.

Fig. 83.

Diffuse symmetrische Lipome.

Die Entfernung der Lipome ist im allgemeinen leicht. Ist der Schnitt bis zu der Tumoroberfläche vorgedrungen, welche sich deutlich gegen die kleinen Träubchen des subkutanen Fettes abhebt, so läßt sich die Geschwulstmasse häufig mit scharfen Haken oder Faßzangen aus der Tiefe vorziehen. Wo Verwachsungen mit der Umgebung vorliegen, kommt

das Messer zu Hilfe. Bei großen Tumoren wird ein entsprechender Teil der meist verdünnten oder ödematösen Haut mitentfernt.

Man stellt vom klinischen Standpunkte den umschriebenen Lipomen die sogenannten diffusen gegenüber, Fettgewebswucherungen ohne Kapselbildung, welche angeboren bei partiellem Riesenwuchse der Extremitäten oder im mittleren Alter zumeist multipel und symmetrisch vorkommen. Hals und Nacken umfassen sie mit breiten knolligen Wucherungen (den sogenannten Fetthals nach Madelung erzeugend), den Rumpf und die Extremitäten besetzen sie mit quer und schräg stehenden Wülsten (Fig. 83).

Diese **diffusen Lipome**, von Billroth als Lipomatosis regionaria bezeichnet, stellen eine auf verschiedene Körperstellen beschränkte Hyperplasie des Fettgewebes infolge übermäßiger Fettaufnahme in vorhandenen Zellen, nicht eine echte Neubildung dar. Sie verhalten sich zur Polysarcie oder Fettsucht ähnlich wie lappige Fibrombildungen zur Elephantiasis (Virchow).

Hauptsächlich ist das subkutane Fett betroffen; doch kann sich die Wucherung von hier aus tief zwischen die Muskeln erstrecken.

Bei der Entfernung derartiger Wülste, welche besonders am Halse wegen Atembeschwerden infolge des Druckes der Fettmassen auf die Luftröhre notwendig werden kann, handelt es sich nur um unvollkommene Operationen, da ja jede Begrenzung fehlt. Trotzdem treten Rezidive nicht auf.

Die Heilung der genähten Wunde wird oft durch starke und langdauernde Sekretion von seröser, fetthaltiger Flüssigkeit, die sogar aus den Stichkanälen aussickert, aufgehalten.

Literatur.

Blaschko, Erbliche Lipombildung. Virchows Arch. Bd. 124, 1891. — Ehrmann, Ueber multiple symmetrische Xanthelasmen und Lipome. Beitr. z. klin. Chir. Bd. 4, 1889, S. 341. — Grosch, Studien über das Lipom. Deutsche Zeitschr. f. Chir. Bd. 26, 1887, S. 307. — Haeckel, Lipoma arborescenz der Sehnenscheiden. Zentralbl. f. Chir. 1888, S. 297. — Heinricius, Ueber retroperitoneale Lipome. Deutsche Zeitschr. f. Chir. Bd. 56, 1900 und Arch. f. klin. Chir. Bd. 72, 1904. — Köttnitz, Ueber symmetrisches Auftreten von Lipomen. Deutsche Zeitschr. f. Chir. Bd. 38, 1894, S. 75. — Langer, Zur Kasuistik der multiplen symmetrischen Lipome. Arch. f. klin. Chir. Bd. 46, 1893, S. 899. — Madelung, Ueber den Fetthals. Arch. f. klin. Chir. Bd. 37, 1888, S. 106. — Ders., Exstirpation eines vom Mesenterium ausgehenden Lipoma oedematosum myxomatodes mit partieller Resektion des Dünndarmes. Berl. klin. Wochenschr. 1881, Nr. 6 u. 7. — Hellmut Müller, Ueber die Lipome und lipomatösen Mischgeschwülste der Niere. Virchows Arch. Bd. 145, 1896, S. 339. — Payr, Beitr. z. Lehre von den multiplen und symmetrischen Lipomen. Wien. klin. Wochenschr. 1895, Nr. 44, mit Lit. — Preyss, Ueber die Operation der diffusen Lipome des Halses. Beitr. z. klin. Chir. Bd. 22, 1898, S. 469. — Schmolk, Zwei Fälle von Lipoma arborescenz genu. Deutsche Zeitschr. f. Chir. Bd. 23, 1886, S. 273. — Steinheil, Ueber Lipome der Hand und Finger. Beitr. z. klin. Chir. Bd. 7, 1891, S. 605. — Stieda, Lipoma arborescenz. Beitr. z. klin. Chir. Bd. 16, 1896, S. 285. — Stoll, Beiträge zur Kasuistik der Lipome. Beitr. z. klin. Chir. Bd. 8, 1892, S. 597.

Kapitel 3.

Das Chondrom.

Tumoren, welche aus Knorpelgewebe bestehen, nennt man Chondrome.

Diejenigen Chondrome, welche an normalerweise knorpelfreien Stellen vorkommen, kann man nach Virchow als Enchondrome — gleichbedeutend also mit heterologen Chondromen — im Gegensatze zu den Ekchondrosen bezeichnen, welche hyperplastische Wucherungen normal vorhandener Knorpel bedeuten. Geschwülste, welche von normalem Knorpel ausgehen, kann man dementsprechend als Ekchon-

drome den Enchondromen gegenüberstellen, doch ist eine scharfe Trennung weder zwischen beiden Geschwulstformen noch zwischen Ekchondromen und Ekchondrosen möglich.

Die Knorpelgeschwülste sind knollig gebaute, weiche oder harte Tumoren, deren bläuliches opaleszierendes Aussehen an normalen Knorpel erinnert. Sie kommen einzeln und vielfach, mitunter sehr zahlreich vor, können unter langsamem, mitunter aber plötzlich beschleunigtem Wachstume ganz erhebliche Größe erreichen und treten mit Vorliebe im jugendlichen Alter auf.

Ihr Bau weicht von normalem Knorpelgewebe ab, da die verschieden gestalteten ovalen, rundlichen, spindeligen oder sternförmigen Zellen nicht überall Kapseln besitzen und sehr unregelmäßig verteilt sind. Die Grundsubstanz besteht aus hyalinem, elastischem oder bindegewebigem Knorpel. Feine Faserzüge von Bindegewebe durchziehen mit wenigen Gefäßen die Geschwulstmasse und bedingen ihre gelappte Zusammensetzung. Neben dem Chondromgewebe kann sich gleichzeitig auch Fibrom-, Myxom-, Osteom-, Hämangiomgewebe entwickeln (Fibrochondrom, Chondrofibrom, Chondromyxom u. s. f.). Die schlimmste, nicht seltene Beigabe ist Sarkomgewebe (Chondrosarkom oder bei gleichzeitigem Auftreten von Knochengewebe Osteochondrosarkom).

Das Wachstum des Chondromes ist bald ein expansives, bald ein infiltrierendes, der Charakter demnach bald gut-, bald bösartig. Umgibt eine perichondriumartige Gewebsschicht den Tumor, so wird die Nachbarschaft nur verdrängt; fehlt sie dagegen bei weichen, zellreichen Formen, so wuchern die Knorpelzellen in die Spalten der Umgebung, geraten in Venen und Lymphgefäße, von wo sie in die Lungen und in die Lymphdrüsen verschleppt werden. Auch das zusammenhängende Wachstum innerhalb großer Venen bis zum Herzen ist (bei Wirbelchondromen) beobachtet worden.

Von den Veränderungen, welche ein Chondrom erleiden kann, ist die Verknöcherung die wichtigste (ossifizierendes Chondrom). Sie geht durch das Einwachsen von Gefäßen wie im normalen Knorpel vor sich und führt am Skelett schließlich zu gänzlich knöchernen Tumoren, welche nur noch durch ihren Knorpelüberzug die Entstehung verraten (kartilaginäre Exostosen).

Regressive Umwandlungen sind wegen der schlechten Ernährungsverhältnisse des Tumorgewebes nicht selten. Sie bestehen in Verkalkung und in Erweichung, wobei schleimige Abschnitte (Chondroma myxomatodes) oder durch Verflüssigung Zysten (Chondroma cysticum) entstehen. Die Ulzeration der Haut durch Druckatrophie ist selten zu beobachten; sie führt zur Verjauchung des Tumors.

Den häufigsten Sitz der Chondrome bildet das Knochensystem. Als Enchondrome kommen sie hier sowohl angeboren als besonders in den beiden ersten Jahrzehnten vor und befallen vor allem die Phalangen, die Metakarpal- und Metatarsalknochen, an denen sie einzeln und multipel auftreten und in letzterem Falle unförmig aneinander gereihte Knoten bedingen. Sie gehen häufiger von den Epiphysen als von den Diaphysen (Nasse), häufiger vom Innern des Knochens als von seiner

Fig. 84.

Multiple Enchondrome der Handknochen.

Fig. 85.

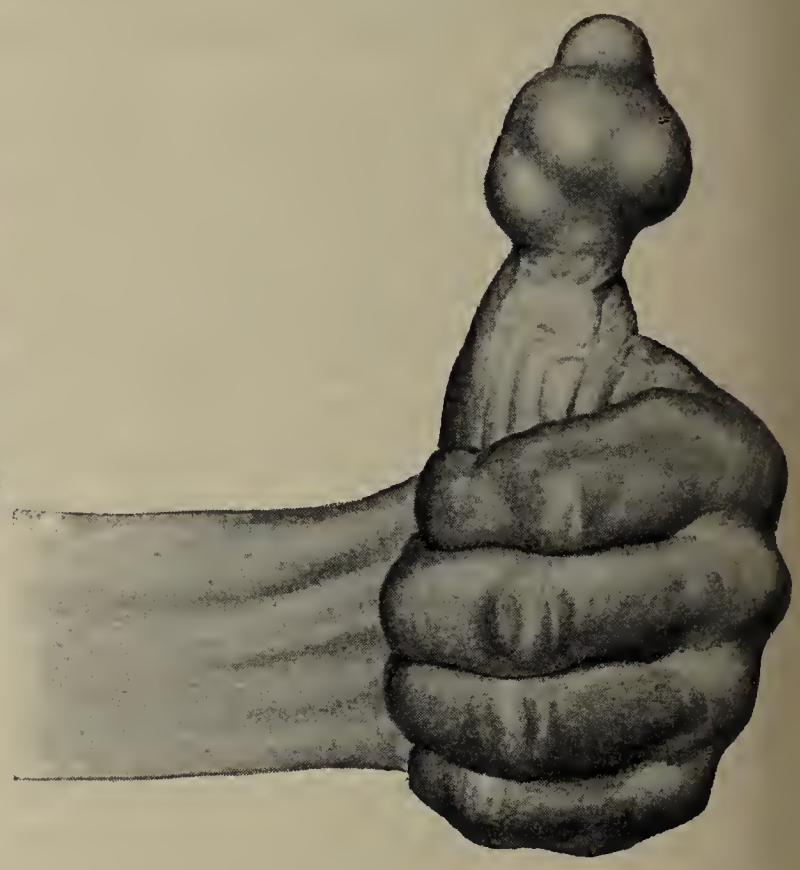

Enchondrom am Daumen.

Fig. 86.

Röntgenbild. Kortikales Enchondrom am 4. Finger (18jähr. Mädchen).

Fig. 87.

Enchondrome des Metakarpus II von außen und im Durchschnitt (7jähr. Knabe).

Oberfläche aus. Da die Knochensubstanz in der Umgebung zu Grunde geht, so machen die kortikalen Enchondrome tiefe Höhlen, während die zentralen nach außen von einer dünnen Knochenschicht oder nur von Periost verdeckten Tumoren den Knochen vollkommen zerstören. In den noch erhaltenen Knochenabschnitten kann man kleine Knorpelinseln finden.

An den langen Röhrenknochen ist die Metaphyse

der Hauptsitz kortikaler und intraossaler Chondrome. Während die befallenen Phalangen durch die Tumorentwicklung bedeutend vergrößert werden, machen sich an den langen Röhrenknochen Wachstumsstörungen im Sinne von Verkürzungen und Verkrümmungen geltend, welch letztere sehr an Rhachitis erinnern. Der Knochen kann an der Stelle eines zentralen Chondromes schon bei geringfügigem Anlasse einbrechen (Spontanfraktur), so daß, wenn sich der Tumor nicht durch Beschwerden oder durch Auftreibung des Knochens bemerkbar gemacht hatte, schwer zu entscheiden ist, ob die Fraktur die Folge der Neubildung darstellt oder ob diese aus der Kalluswucherung hervorging. Zystische Erweichungen zentraler, meist fibromatöser Chondrome führen zu ausgedehnten, mehrkammerigen oder zusammengeflossenen Zysten, deren Natur sich manchmal nur aus sehr geringen Resten des Geschwulstgewebes erkennen läßt (Virchow, Schlange, Fritz König).

Fig. 88.

Zystisches Enchondrom der Skapula (Erwachsener).

Fig. 89.

Zystisches Enchondrom der oberen Humerusmetaphyse. Geheilt nach Ausschälung. Zwischen den eigentlichen Geschwulstknoten und Zysten sind feine Knochenleisten erhalten.

Von den Knochen des Rumpfes sind das Becken und das Schulterblatt bevorzugte Sitze oft sehr großer Tumoren. Kiefer, Rippen und Schädelknochen sind seltener, Wirbel, Schlüsselbeine, Sternum, Zungenbein sehr selten betroffen.

Neben Enchondromen finden sich in manchen Fällen multiple

Fig. 90.

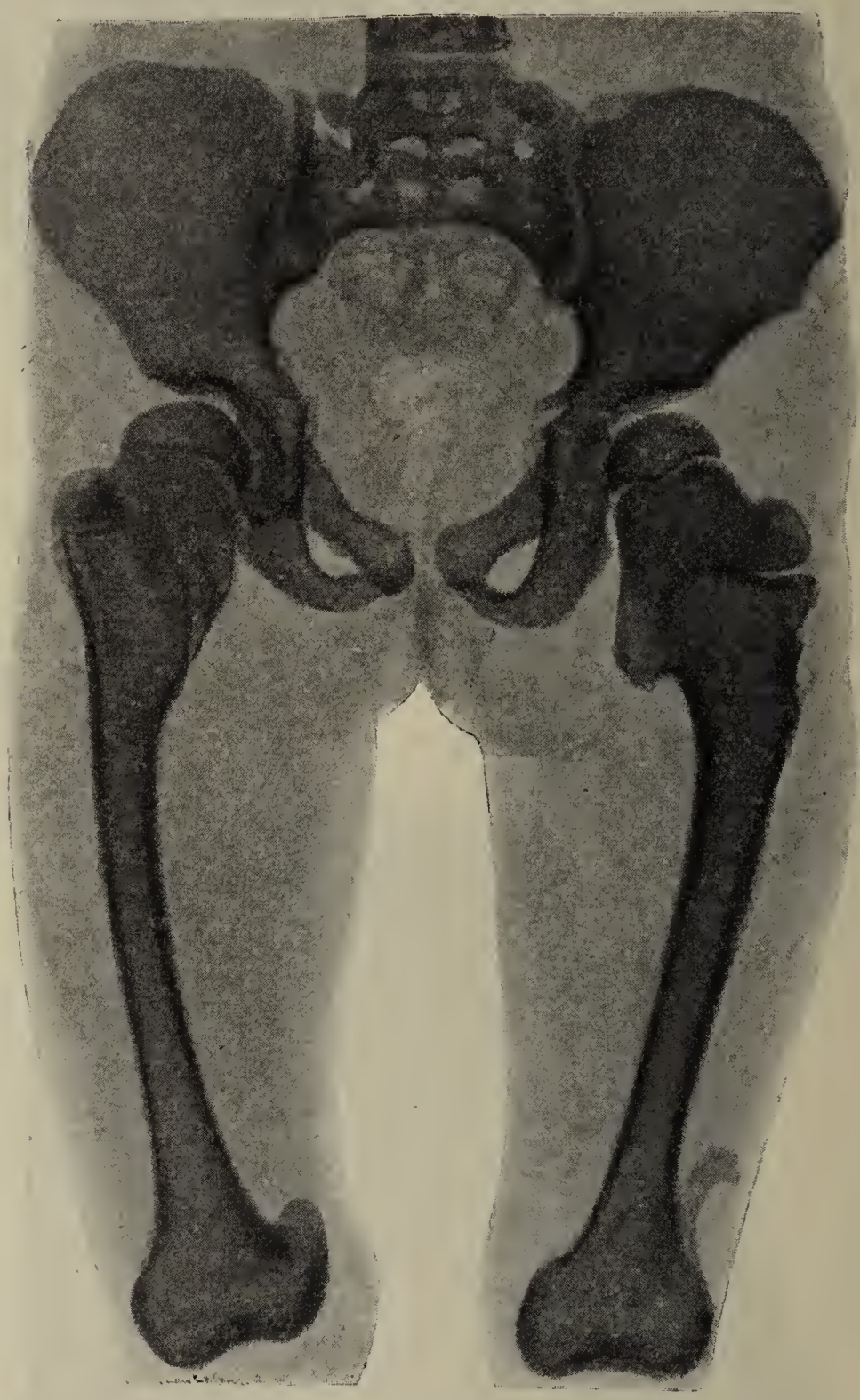

Enchondrome an den beiden oberen Femurmetaphysen neben Exostosen an den unteren Enden (11jähr. Knabe).

kartilaginäre Exostosen (Virchow, v. Recklinghausen, Nasse, Läwen) (Fig. 90 und 91).

Die Entstehung der Enchondrome des Knochensystemes ist auf Störungen zu beziehen, welche das Skelett teils bei der ersten Anlage, teils bei dem extra- und intrauterinen Wachstume betreffen. Welcher Art diese, oft das ganze Knochensystem befallenden, manchmal auch erblichen Störungen sind, ist

unbekannt. Nur darf als sicher gelten, daß die Geschwülste aus versprengten Knorpelkeimen der Wachstumszonen hervorgehen (Virchow), welche ähnlich wie bei Rhachitis durch unregelmäßig vordringendes Markgewebe umwachsen werden und sowohl bei dieser Erkrankung als in den von Enchondromen befallenen Knochen zu finden sind. Inwieweit die Rhachitis selbst den Anlaß

Fig. 91.

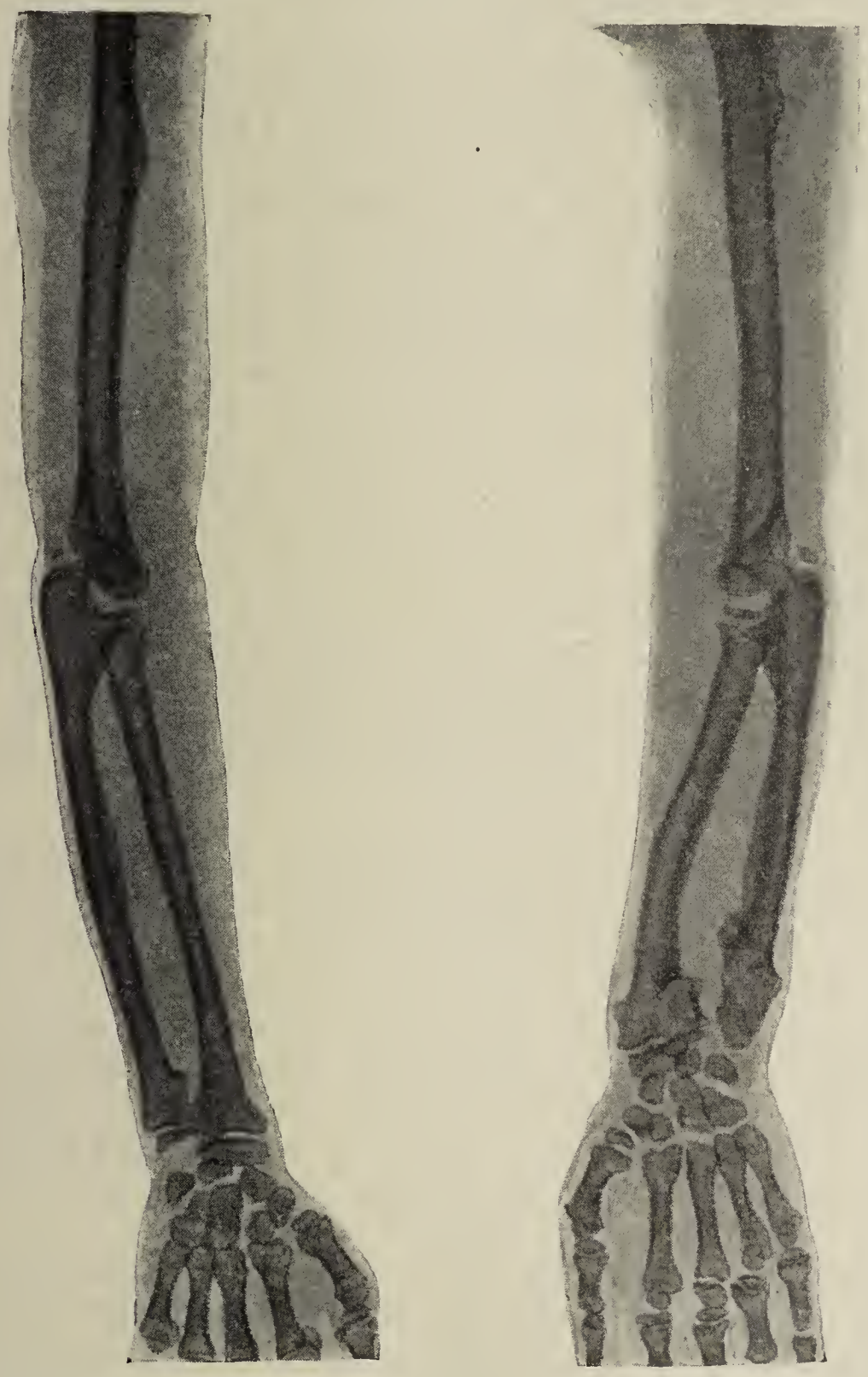

Enchondrome und Exostosen am unteren Ende der Vorderarmknochen rechts mit Verkürzung und Verkrümmung neben Exostosen der linken unteren Ulnametaphyse und der beiden Humerusdiaphysen (zu Fig. 90).

zur Enchondrombildung beziehungsweise zum Auftreten von Exostosen gibt, steht dahin. Als Störung der Ossifikation vermutete v. Recklinghausen eine mangelhafte Entwicklung der Blutgefäße, worauf in seltenen Fällen das gleichzeitige Vorkommen von multiplen Hämangiomen schließen läßt.

Der liegen gebliebene, beim Wachstume immer mehr in das Bereich der Diaphyse geratende Knorpelkeim bedeutet die Anlage, aus welcher sich auch noch im späteren Leben ein Tumor entwickeln kann, aber nicht

unbedingt entwickeln muß. Ribbert glaubt, daß die zu Chondromen auswachsenden Keime der wuchernden Grenzschicht der Wachstumszonen entstammen, die persistierenden Keime aber ihrer ruhenden, der Epiphyse zugewandten Schicht, deren Zellen noch nicht in Wucherung sich befinden.

Entsteht ein Chondrom infolge eines Traumas, so ist der Vorgang so aufzufassen, daß dieses als Gelegenheitsursache einen vorhandenen Geschwulstkeim, wenn nicht schon eine unbemerkt gebliebene Geschwulst durch nachfolgende Hyperämie zur Wucherung gereizt hat.

Außer am Knochensysteme finden sich Knorpelgewächse erstens als Enchondrome in knorpelfreien Abschnitten des Körpers. Man führt sie ebenfalls auf Knorpelversprengungen zurück. Diese entstammen bei Tumoren des Zwerchfelles der Skelettanlage, bei solchen der Geschlechtsdrüsen den Urwirbeln, bei Geschwülsten der Schilddrüse, des Halses, der Speicheldrüsen den Kiemenbögen, bei Chondromen der Mamma den Rippenknorpeln, bei Tumoren in der Nähe des Ohres, in der Umgebung des Kehlkopfes, der Luftröhre oder der Bronchien der Ohranlage bezw. den Knorpeln der Luftwege. Nicht gewucherte, verlagerte oder nicht zurückgebildete Knorpelteile finden sich in der Wangenhaut (Aurikularanhänge) als Abkömmlinge der Ohranlage, in der Parotis, in den Tonsillen und seitlich am Halse als Rest der Kiemenbögen. Chondrome der Gelenkkapsel hat Reichel am Kniegelenke beobachtet und sie von Knorpel enthaltenden Gelenkzotten abgeleitet; Riedel sah sie am Handgelenke, Langemak in einem Tarsalgelenke; Paulet und Honsell beschrieben Enchondrome innerhalb von Muskeln (Masseter und Deltoides).

Ein Teil der Knorpelgewächse der Organe (wie der Speicheldrüsen, der Mamma, der Geschlechtsdrüsen und Nieren, des Uterus) sind wegen ihres komplizierten Baues nicht zu den reinen Chondromen, sondern zu den Mischtumoren zu zählen.

Zweitens sind als Ekchondrome die seltenen, multipel auftretenden Neubildungen zu bezeichnen, welche als kleine harte Knoten im Innern des Kehlkopfes und der Luftröhre, als größere, bis apfelgroße Gebilde an den Rippenknorpeln und als flache, wenig umfangreiche Höcker an der Innenfläche der Symphyse und an den Zwischenwirbelscheiben vorkommen.

Eine höchstens kirschgroße Ekchondrose, welche am Clivus zwischen dem Körper des Keilbeines und dem des Hinterhauptbeines gelegen ist und große blasenförmige Zellen enthält (Virchow), ist von H. Müller von Chordaresten abgeleitet worden, eine Ansicht, welche Ribbert durch Untersuchungen bestätigt hat. Dementsprechend bezeichnet man diese praktisch kaum in Frage kommenden Tumoren als Chordome (Ribbert).

Die Erkennung der häufig vorkommenden Chondrome ist leicht; denn charakteristisch ist das Bild der knolligen, meist harten, schmerzlosen, von normaler verschieblicher Haut überzogenen, umschriebenen und am Knochen festsitzenden Tumoren der Hände und Füße, namentlich wenn mehrere dicht nebeneinander stehen, und wenn multiple kartilaginäre Exostosen an den Metaphysen der langen Röhrenknochen

vorhanden sind. Einzelne kleine kortikale Chondrome ähneln Exostosen, doch ergibt das Röntgenbild deutliche Unterschiede zwischen beiden (Fig. 86).

Für die selteneren zentralen Chondrome der Metaphyse der langen Röhrenknochen, welche man wegen ihres Sitzes sowohl mit chronischen Entzündungsherden als mit myelogenen Sarkomen verwechseln kann, ist die Röntgenaufnahme das wichtigste Hilfsmittel. Denn entzündliche Herde kennzeichnet eine verdickte Schale des aufgetriebenen Knochens gegenüber zentralen Tumoren, und deutliche dünne Knochenleisten zwischen den einzelnen Knoten oder Zysten sind bei den Enchondromen, dagegen gleichmäßige Schatten bei den Sarkomen zu sehen (Fig. 89).

Weichteilchondrome sind an ihrer knolligen Beschaffenheit, ihrem langsamen Wachstume, ihren scharfen Grenzen und an ihrem Sitze zu erkennen, doch oft nicht von Mischtumoren zu unterscheiden.

Ein rasches Wachstum zeichnet das Chondrosarkom neben seinem ganz ähnlichen Befunde aus.

Die Entfernung der Chondrome ist überall, wo es ohne Gefahr geschehen kann, wegen des zweifelhaften Charakters der Neubildung geboten. Einzelne Tumoren soll man vor allem operieren, bei multiplen diejenigen, welche verhältnismäßig schnell gewachsen oder durch ihre Größe und ihren Sitz lästig sind.

Ist der befallene Knochen nicht schon von den Tumormassen zerstört, so versucht man zunächst die Geschwulst unter Erhaltung des Knochenrestes auszuschälen, wobei man aus der Wand der entstehenden Knochenhöhle mit großer Sorgfalt alle Tumorteile durch Auslöffeln entfernen muß. Tiefe Höhlen im Knochen kann man darauf plombieren (Bd. I, S. 221).

Entstehen rasch Rezidive — aus Geschwulstresten oder aus benachbarten Keimen —, so ist die Resektion des erkrankten Knochens oder Knochenabschnittes am Platze, ebenso wie von vornherein bei ausgedehnter Zerstörung des Knochens. Wegen letzterer kann an den kurzen Röhrenknochen die Abnahme einzelner Finger und Zehen oder von Hand und Fuß notwendig werden. Große Beckenenchondrome können wegen ihrer Ausdehnung inoperabel sein.

Literatur.

Honsell, *Enchondrome des Deltamuskels. Beitr. z. klin. Chir. Bd. 23, 1899, S. 210.* — ***Fritz König,*** *Ueber das zystische Enchondrofibrom und die solitären Zysten der langen Röhrenknochen. Arbeiten aus v. Bergmanns Klinik 13 und Arch. f. klin. Chir. Bd. 56, 1898, S. 667.* — ***Langemak,*** *Zur Kenntnis der Chondrome etc. Arch. f. klin. Chir. Bd. 72, 1903, S. 55.* — ***Läwen,*** *Ueber die Beziehungen der Enchondrome zu den multiplen kartilaginären Exostosen. Deutsche Zeitschr. f. Chir. Bd. 75, 1904, S. 14.* — ***Nasse,*** *Ueber multiple kartilaginäre Exostosen und multiple Enchondrome. v. Volkmanns Samml. klin. Vortr. Nr. 124, 1895, mit Lit.* — ***Reichel,*** *Chondromatose der Kniegelenkkapsel. Chir. Kongr.-Verhandl. 1900, II, S. 332.* ***Riedel,*** *Gelenkkapselenchondrome. Chir. Kongr.-Verhandl. 1903, I, S. 62.* — ***Schuchardt,*** *Die Krankheiten der Knochen und Gelenke. Deutsche Chir. 1899, mit Lit.* — ***Steudel,*** *Multiple Enchondrome der Knochen in Verbindung mit venösen Angiomen der Weichteile. Beitr. z. klin. Chir. Bd. 8, 1892, S. 503.* — ***Virchow,*** *Zur Pathogenese der Enchondrome. Deutsche Klinik 1864, Nr. 9.* — ***Ders.,*** *Ueber die Entstehung des Enchondroma und seine Beziehungen zu der Ekchondrosis und Exostosis cartaliginea. Monatsber. d. kgl. Berl. Akad. d. Wissensch Mathem.-physik. Klasse 1875, S. 960.* — ***Ders.,*** *Ueber die Bildung von Knochenzysten. Ebenda 1876.* — ***Zeroni,*** *Beiträge zur Kenntnis der Entstehung und Entwicklung des Enchondromes der Knochen. Arbeit. aus d. pathol. Instit. in Göttingen. Berlin 1893.*

Kapitel 4.

Das Osteom.

Osteome sind aus Knochengewebe bestehende, gutartige Geschwülste, welche sich sowohl nach Art der periostalen als der endochondralen Knochenbildung entwickeln und entweder aus kompakter Knochensubstanz (Osteoma durum s. eburneum) oder aus spongiösem Knochen (Osteoma spongiosum) bestehen oder große mit Knochenmark gefüllte Räume enthalten (Osteoma medullosum). Die Oberfläche überzieht je nach der Herkunft des Geschwulstgewebes Periost oder Knorpel (periostale oder fibröse und chondrale oder kartilaginäre Osteome).

Fig. 92.

Kartilaginäre Exostose am Femur.

Die Abgrenzung gegenüber hyperplastischen Wucherungen ist bei keinem Tumor so schwer und so wenig einheitlich von den Autoren durchgeführt als beim Osteom. Dies liegt zum Teil in der Eigenart des Knochens, nach Entzündungen aller Art, einschließlich traumatischer Reizungen, umschriebene und daher oft geschwulstähnliche Wucherungen seiner Oberfläche hervorzubringen, begründet (entzündliche und traumatische Exostosen). Zum anderen Teil gibt es bei zahlreichen Tumorarten sekundäre Verknöcherungen degenerierter oder verkalkter Abschnitte, ohne daß genetisch eine Beziehung zu Osteomen besteht. Eine solche ist nur bei verknöchernden Fibromen und Chondromen vorhanden, deren Gewebe sich vom Knochensysteme ableitet (Osteofibrome, Osteochondrome). Schließlich können auch verschiedene, genetisch unklare Hyperostosen wie die Ostitis deformans Pagets und fibrosa v. Recklinghausens und die Leontiasis ossea Virchows geschwulstähnliche Wucherungen erzeugen, und ferner in den Muskeln Knochenbildungen auftreten, welche den Tumoren nahe stehen.

Das Skelett bildet naturgemäß den Hauptsitz der Osteome, welche zumeist als Exostosen von der Knochenoberfläche,

in seltenen Fällen als Enostosen vom Knocheninneren ausgehen.

Die **kartilaginären Exostosen** sind häufiger als die bindegewebigen. Spongiös oder kompakt gebaut treten sie einzeln oder multipel, oft an unzähligen Stellen auf, kommen angeboren, häufig auch als vererbte Veränderung vor oder entwickeln sich in frühester Jugend. Sie wachsen langsam zu faustgroßen, selten größeren knolligen, meist breit oder dünn gestielten harten Tumoren heran, ohne andere Beschwerden zu machen, als sie der Druck auf benachbarte Nerven oder die Behinderung der Bewegung bei großen Gebilden erzeugt. Ein Teil wächst nach Abschluß des allgemeinen Wachstums nicht mehr weiter, ein anderer Teil zeigt auch darüber hinaus noch eine stetige, aber langsame Zunahme.

Fig. 93.

Kartilaginäre Exostose an der Grundphalanx des 3. Fingers.

Sie bevorzugen die langen Röhrenknochen und zwar den Umfang ihrer Wachstumszonen und ihre Metaphysen. Früh entstandene Exostosen geraten infolge des Längenwachstums des Knochens allmählich in die Diaphyse. Sehr häufig ist der befallene Knochen verkürzt oder verkrümmt, auch angeborene Defekte kommen vor. Außerdem finden sich die Exostosen an den Rippen, an den Schlüsselbeinen, am Becken, am Schulterblatte, sehr selten an den Fingern und Zehen, am Schädel und an den Gesichtsknochen, kurz überall da, wo im Knochensysteme ursprünglich Knorpel vorhanden war, und besonders in der Nähe der knorpeligen Epiphysenfugen. Am Becken ist die Umgebung der Knorpelfugen und des Darmbeinkammes sehr bevorzugt, an der Skapula treten die Exostosen auf der Innenseite und am äußeren Rande auf, große Beschwerden bei Bewegungen verursachend.

Multiple kartilaginäre Exostosen bedingen ein eigenes, auch mit multiplen Chondromen (Fig. 90 und 91) besonders der Hände und mit mannigfachen Wachstumsstörungen verbundenes Krankheitsbild, das bisher nur in einem einzigen Falle (Chiari) durch ein vom Knochen ausgehendes Sarkom weiter kompliziert war.

Die Entstehung der kartilaginären Exostosen fällt Fehlern bei der

Anlage des Skelettes und bei den späteren Wachstumsvorgängen zur Last (Virchow). Dafür spricht das häufige multiple Auftreten, die Vererbung, die gleichzeitigen, vermutlich auf der nämlichen Ursache beruhenden Wachstumsstörungen, die daneben vorkommenden genetisch gleichwertigen Chondrome, welche sich manchmal auch nur bei einzelnen Mitgliedern einer sonst von Exostosen befallenen Familie finden, und schließlich der Nachweis von kleinen abgesprengten Knorpelinseln neben den Exostosen (v. Recklinghausen, Chiari).

Eine besondere Form ist die Exostosis bursata (v. Volkmann), welche mit Vorliebe an der unteren Epiphyse des Femur sitzt und sich durch eine der Gelenkkapsel ähnliche Haube auszeichnet. Diese setzt sich am Rande des Knorpelüberzuges des höckerigen Tumors fest und schließt synoviaähnliche Flüssigkeit, in seltenen Fällen auch zahlreiche freie knorpelige Gelenkkörper ein. Manche halten die Bildung der Bursa für eine sekundäre, durch Reize bedingte Erscheinung (v. Volkmann, v. Recklinghausen), andere glauben, die Gelenkkapsel sei von einer Ekchondrose des Gelenkknorpels vorgestülpt, und ein Teil von ihr allmählich mit dem Abrücken des Tumors vom Gelenke abgeschnürt worden (Rindfleisch), wieder andere denken an Absprengungen aus der fötalen Gelenkanlage (Fehleisen).

Fig. 94.

Kartilaginäre Exostose an der Innenseite der oberen Tibiametaphyse bei Genu valgum rhachiticum.

Die Erkennung der kartilaginären Exostose gründet sich auf ihren Sitz, ihr langsames Wachstum, ihre Härte, ihre scharfe Begrenzung und ihre Beziehung zum Knochen. Das Bild der multiplen kartilaginären Exostosen ist am wenigsten zu verkennen, einzelne Tumoren können wohl mit periostalen Fibromen oder Chondromen verwechselt werden, wenn man sich nicht der Röntgenaufnahme bedient.

Die Behandlung entfernt störende Geschwülste durch Freilegung und Abmeißelung, worauf Rezidive nicht zu folgen pflegen.

Die **bindegewebigen Exostosen** lassen sich vielfach nicht von umschriebenen Wucherungen unterscheiden, welche nach ihrer Entstehungsursache nichts mit echten Geschwülsten zu tun haben.

So können Entzündungen oder Traumen die betroffene Stelle des Periostes zu großen, manchmal schnell wachsenden Knochenbildungen reizen (Honsell). Auch in der Umgebung von Frakturen wachsen mitunter tumorähnliche Fortsätze aus dem Kallus heraus und erstrecken sich zwischen die Muskeln (Callus

Fig. 95.

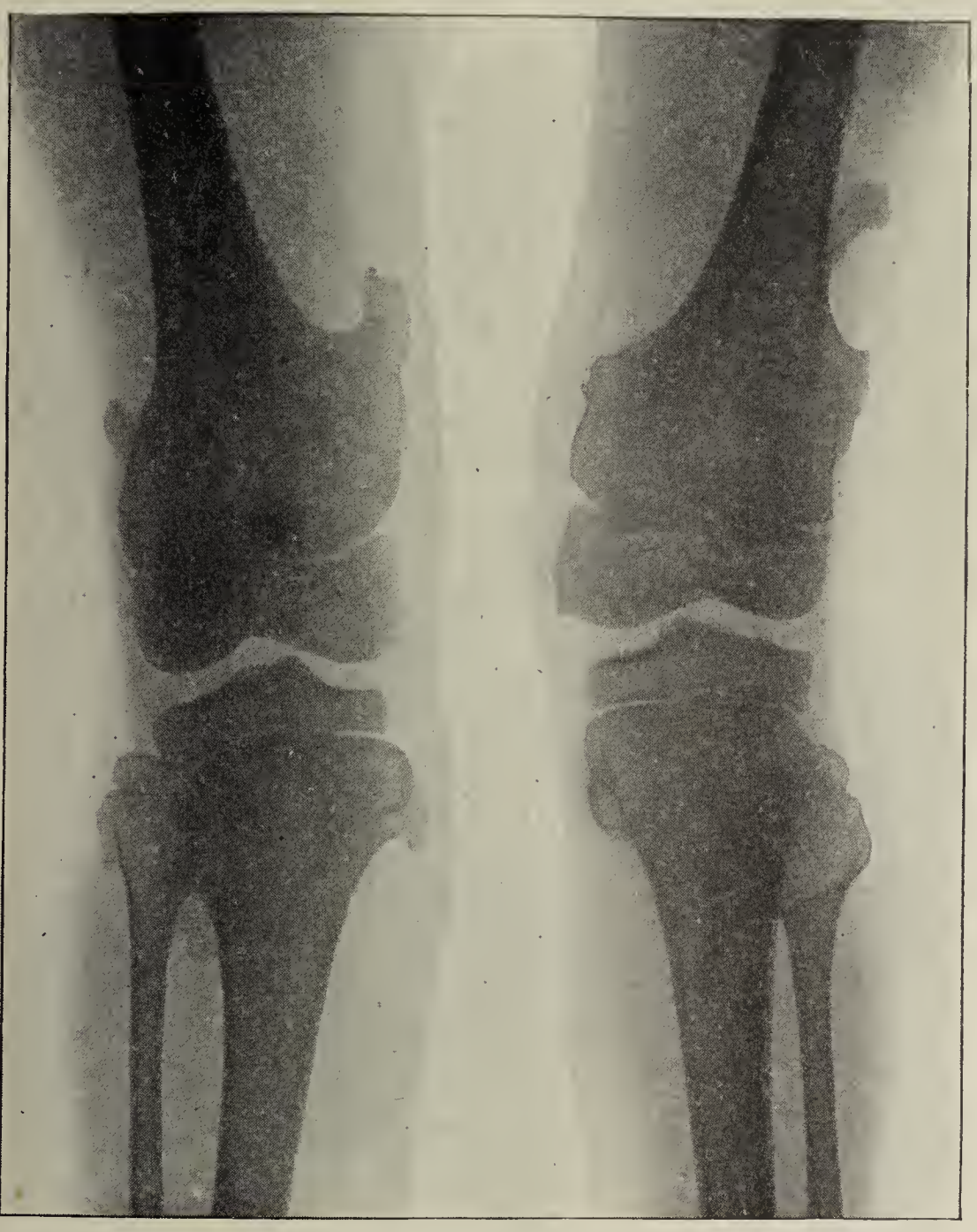

Multiple kartilaginäre Exostosen an den Metaphysen von Femur und Tibia (mit einem Chondrom der oberen Fibulametaphyse R).

luxurians), wahrscheinlich von losgerissenen Periostteilen ausgehend. Andere Exostosen entstehen, wo ständiger Druck das Periost an umschriebener Stelle reizt (subunguale Exostose an der großen Zehe, Exostose an der Innenseite des 1. Metatarsusköpfchens bei Hallux valgus), wieder andere sitzen an den Ansätzen von Sehnen und Muskeln und stellen nur abnorm gewucherte Rauhigkeiten, Vorsprünge und Leisten des Knochens dar.

Die echten fibrösen Exostosen, meist kompakt, weniger häufig spongiös gebaut, bevorzugen das Schädeldach, die Wandungen der Gesichtshöhlen und die Kiefer. Nicht selten

finden sie sich auch subungual an den Zehen (Fig. 96), wo auch kartilaginäre Exostosen vorkommen.

Am Schädel kommen hauptsächlich die Stirn- und Seitenwandbeine in Betracht, an denen sich vereinzelte oder sehr zahlreiche warzenförmige und knopfähnliche, stachelige und gestielte, von dünnem Perioste überzogene Exostosen finden. Sie sitzen an der äußeren oder inneren Kortikalis oder an beiden sich gegenüberliegend und überschreiten nur selten Walnußgröße (Fig. 97).

Fig. 96.

Subunguale Exostose.

Die Exostosen der Orbita und der verschiedenen Gesichtshöhlen gehen nur zum Teil vom Periost aus, denn die Osteome der Stirn- und Keilbeinhöhlen nehmen ihren Ursprung auch von fötalen Knorpelresten des knorpelig angelegten Siebbeines (Arnold). Füllen sie die befallenen Höhlen aus, so nennt man sie nach Cruveilhier

Fig. 97.

Riesige Exostosenbildungen am Schläfenbeine, zum Teil in die Schädelhöhle vorspringend. Sklerotische Verdickung der Schädelknochen (v. Volkmann).

eingekapselte Knochenkörper, haben sie unter Eiterung durch Nekrose ihres Stieles den Zusammenhang mit der Wand verloren, tote Osteome (Tillmanns). Unter langsamem Wachstume

durchbrechen sie allmählich die Knochenwände und geraten z. B. aus der Stirnhöhle nach außen oder in die Orbita, aus der Keilbeinhöhle ins Innere des Schädels.

An den Kiefern finden sich, abgesehen von eingekapselten Osteomen des Sinus maxillaris, periostale knollige, oft zu beträchtlicher Größe gelangende Exostosen und zentrale, verlagerte Zahnkeime umgebende Geschwülste. Letztere sind nur zum Teil reine Osteome, zum Teil Odontome, die wesentlich aus Dentin bestehen und von normal oder abnorm gelagerten Zähnen ausgehen.

Die Entwicklung der fibrösen Exostosen fällt wie die der kartilaginären vorzugsweise ins jugendliche Alter.

Ihre klinische Bedeutung erklärt sich ihrem Sitze entsprechend durch das Hineinwachsen in die Schädelhöhle oder in den Rückenmarkskanal, durch die Verdrängung des Bulbus, durch Verlegung der Verbindungskanäle der Gesichtshöhlen mit der Nase und der daraus folgenden Sinuseiterung, durch Druck auf Nerven (N. opticus, trigeminus), und schließlich noch durch häßliche Auftreibungen.

Ihre Erkennung ist wegen des langsamen, schmerzlosen Wachstumes, der umschriebenen Gestalt der Tumoren oder der gleichmäßigen Knochenauftreibungen bei Höhlenosteomen in der Regel nicht schwer. Im Beginne kann man an zentrale Sarkome denken; auch können sekundäre Empyeme der Stirn- und Kieferhöhlen stark im Vordergrunde der Erscheinungen stehen. Der tiefe Schatten, den die Knochentumoren im Röntgenbilde geben, verhilft in zweifelhaften Fällen zur Diagnose. Den Wucherungen der Leontiasis ossea (S. 216) fehlt die scharfe Begrenzung.

Die Behandlung besteht in vollständiger Entfernung der Osteome, falls es ihre Größe erlaubt. Rezidive sind wohl auf stehengebliebene Reste des wucherungsfähigen Gewebes zurückzuführen.

Wahre (myelogene) Enostosen sind an den Röhrenknochen außerordentlich selten (Virchow, Bennecke), am Schädel lassen sich die von der Diploe ausgehenden, nach außen und innen wachsenden nicht von Exostosen unterscheiden, welche den Knochen durchdringen (v. Bergmann).

Die Osteome der Weichteile stehen denen des Knochensystemes gegenüber. Auch hier ergeben sich große Schwierigkeiten für die Abgrenzung der echten Geschwulstbildung und zwar gegenüber entzündlichen Wucherungen des Bindegewebes mit sekundären Verkalkungen und Verknöcherungen; so bei den nicht häufigen kleinen, knotenförmigen Hirnosteomen, den plattenartigen Bildungen in der Dura (Falx major), den in der Lunge vorkommenden umschriebenen Herden, den multiplen kleinen Knötchen und Strängen an der Innenfläche der Luftröhre und den knöchernen Einlagerungen im kavernösen Gewebe des Penis (Penisknochen) — Knochenbildungen, welche zum Teil auf versprengte Knorpelkeime, besonders in der Lunge und Trachea aus der Anlage der Luftwege, zurückgeführt werden können.

Ein wichtiges Krankheitsbild erzeugt die Verknöcherung der Muskeln. Die Eigenart dieses Vorganges läßt sie den Weichteilosteomen

angliedern, ohne daß sie vollkommen in den Rahmen der echten Geschwulstbildung hineinpaßt.

Sie befällt fortschreitend eine große Reihe von Muskeln, Myositis ossificans progressiva, oder tritt nur in einem durch traumatische Reize beeinflußten Muskel auf, Myositis ossificans circumscripta.

Bei der **Myositis ossificans progressiva** handelt es sich um multiple fortschreitende Verknöcherungen, welche zum Teil am Periost beginnend (Virchow) als Exostosen der Muskel- und Sehnenansätze erscheinen und sich von hier spangenartig in das Muskelbindegewebe und in die Faszien verbreiten, zum Teil mitten in den Muskelbäuchen ihren Anfang nehmen (Lexer, von Zoege-Manteuffel, Stempel) und nach beiden Seiten hin sich ausdehnend mit dem Knochen verwachsen oder ohne Verbindung mit ihm bleiben. Bald ist der Ausgang vom Periost, bald vom Muskel mehr ausgesprochen.

Untersuchungen in frühen Stadien der Erkrankung (Lexer, Stempel) haben ein zellreiches Keimgewebe festgestellt, welches im intermuskulären Bindegewebe (Perimysium ext. und int.) infiltrierend wuchert und unter Schwund der erdrückten Muskelbündel und -fasern zu festem Bindegewebe oder nach periostalem und endochondralem Typus zu Knochengewebe wird. Daneben können im Beginne der Zellwucherung entzündliche Erscheinungen in Gestalt von kleinzelliger Infiltration vorhanden sein, welche zu dem klinischen Bilde Beziehungen haben, aber in ihrer Bedeutung als die den Vorgang auslösende Ursache oder als seine Folge nicht erkannt worden sind. Vom Perimysium greift die Wucherung aufs Peritenonium über und führt zur Verknöcherung der Sehnen, ebenso wie der Faszien.

Die durch ihr unaufhaltsames Weitergreifen fürchterliche Krankheit, von welcher zur Zeit nahezu 50 Fälle bekannt sind, beginnt zumeist in frühem Alter, von den ersten Lebensmonaten bis zum 20. Jahre, selten später und bevorzugt ums dreifache das männliche Geschlecht. Ueber Vererbung liegen keine Angaben vor.

Der ganze Vorgang beginnt in der Regel in der Hals-, Nacken- und Rückenmuskulatur. In plötzlichen, mitunter auch fieberhaften Anfällen und unter leichter rötlicher oder bläulicher Verfärbung der bedeckenden Haut schwellen die betreffenden Muskeln und Muskelgruppen schmerzhaft an. Während dann die Empfindlichkeit bei Bewegung und auf Druck nachläßt, verkleinert und verhärtet sich die anfangs teigige Anschwellung. In diesem Zustande, welchen Münchmeyer das Stadium der bindegewebigen Induration genannt hat, kann die Veränderung dauernd verharren. In den meisten Muskeln schreitet jedoch der Prozeß weiter und bringt ganz allmählich knöcherne, korallenartig gezackte Spangen und Platten hervor, welche dem Verlaufe eines Muskels folgend oder auf benachbarte übergreifend nicht nur jede Funktion aufheben, sondern auch die einzelnen Glieder meist in ungünstiger Lage feststellen, da sie Gelenke überbrückend Knochen mit Knochen verbinden.

Verschieden große, oft jahrelange Zwischenräume liegen zwischen den einzelnen Anfällen, mit welchen die Krankheit immer

neue Abschnitte des Körpers befällt, um schließlich zur Verknöcherung fast der gesamten Muskulatur des Rumpfes, verschiedener Muskeln der Extremitäten und meist zuletzt noch der Kaumuskeln zu führen. So wird der Kranke allmählich zu einer bewegungslosen Masse (versteinerter Mensch). Die wachsende Erschwerung der Nahrungsaufnahme und der Atmung hat endlich nach jahrzehntelanger Krankheit durch Schwäche oder durch Schluckpneumonie den Tod zur Folge.

Fig. 98.

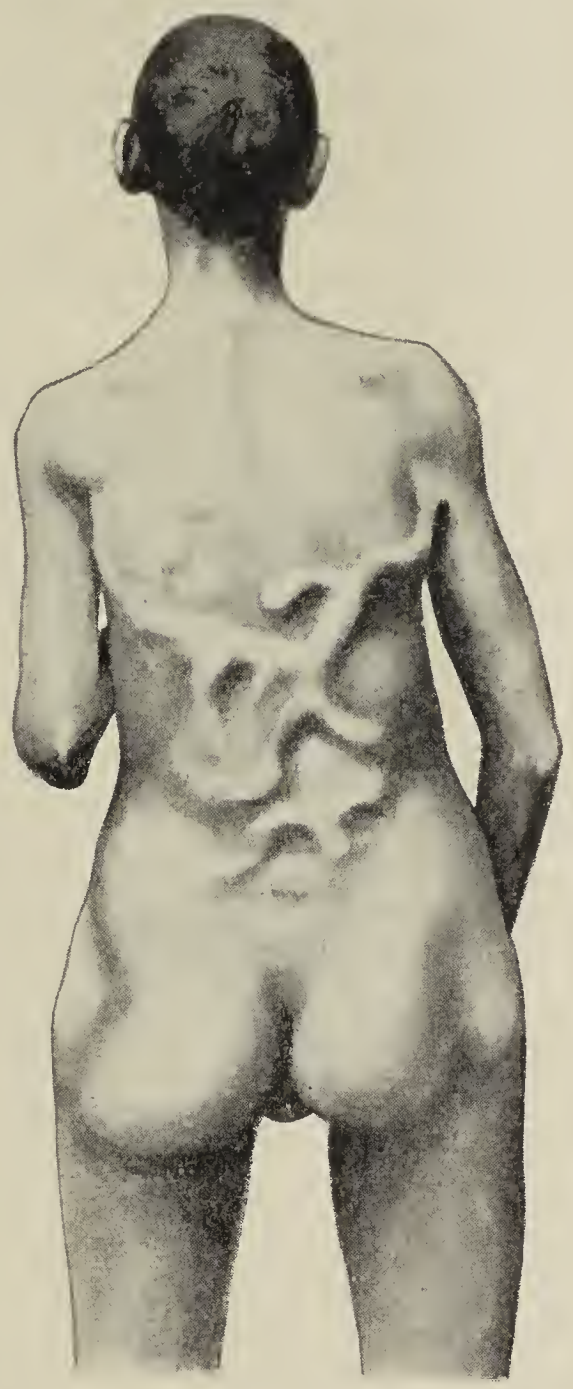

Myositis ossificans progress. (nach einer Photographie von Prof. Helferich).

Ueber die Entstehung des Leidens ist viel gestritten worden, ohne daß Klarheit erreicht ist. Die klinische Erscheinung des entzündlichen Beginnes in den Muskeln hat der Krankheit den Namen gegeben. Fest steht, daß in den Muskelzwischenräumen ein sehr zellreiches Keimgewebe auftritt, welches die Eigenschaft besitzt, straffes Bindegewebe und Knochen zu bilden. Den Grund sieht man in einer Entwicklungsstörung des Skelettes, oder, wie Stempel will, in einer mangelhaften Differenzierung des Mesenchymes, wodurch auch das Muskelbindegewebe eine knochenbildende Fähigkeit gewinnt, eine Annahme, für welche auch der gleichzeitige Befund von Mißbildungen an Fingern und Zehen (Mikrodaktylie, Ankylose der Phalangen, Fehlen der Endphalangen und einzelner Muskeln) spricht Helferich, Virchow u. a,).

Die Erkennung des Krankheitsbildes mag nur in seinen Anfängen Schwierigkeiten bereiten.

Die Behandlung hat keinen Einfluß auf den Verlauf. Wohl aber läßt sich durch gute Pflege des Kranken und durch operative Entfernung mancher besonders störender Knochenbrücken (an den Kiefern und Gelenken) das traurige Los etwas verbessern.

Der ebenfalls seltenen **Myositis ossificans circumscripta** fehlt das unheimliche Fortschreiten. Sie bleibt auf den durch ständige traumatische Reize oder durch einmalige schwere Traumen geschädigten Muskel beschränkt, in welchem es nach anfänglicher Schwellung unter geringen Beschwerden zu ganz ähnlichen histologischen Vorgängen wie bei der fortschreitenden Muskelverknöcherung kommt. Die allmählich sich bildenden Knochenplatten und -spangen liegen fest in Bindegewebe eingebettet mitten im Muskel oder sind mit dem Knochen verbunden.

Als Reitknochen ist die Erkrankung der Adduktoren, seltener

des M. pectineus und gracilis, als Exerzierknochen infolge des anschlagenden Gewehres die des M. deltoideus bekannt. Der Turnerknochen im M. biceps brach. ist eine Seltenheit. Die Entstehung erklärt man sich durch eine besondere Anlage des Muskelbindegewebes, dessen abnorme Fähigkeit durch äußere Einflüsse ausgelöst wird.

Die durch einmalige Traumen hervorgerufene Muskelverknöcherung, Myositis ossificans traumatica, erscheint allmählich innerhalb von Monaten in den betroffenen Muskeln, besonders gerne aber im M. brachialis int. und im M. quadriceps fem., wobei sich in dem die Knochenspange umgebenden Bindegewebe auch Lymphzysten bilden können (Wolter).

Sie folgt schweren Kontusionen ebenso wie Luxationen und Frakturen und läßt sich nicht mit Bestimmtheit von denjenigen Knochenwucherungen trennen, welche aus einem Callus luxurians in die Weichteile gewachsen sind. Man nimmt als Ursache losgerissene und verlagerte Periststückchen an.

Der Sitz der Muskelverknöcherung an Stelle von häufigen oder einmaligen mechanischen Einwirkungen führt zur richtigen Vermutung, welche leicht durch eine Röntgenaufnahme zu bestätigen ist.

Obgleich eine spontane Rückbildung und der gute Einfluß der Massage beobachtet ist, empfiehlt sich doch bei vorhandenen Beschwerden die Exstirpation mit darauffolgender Naht der Muskelwunde.

Literatur.

*v. **Bergmann**, Geschwülste der Schädelknochen. Handb. der prakt. Chir. Bd. 1, S. 123. — **Bennecke**, Exostose der Tibia. Zentralbl. f. Chir. 1904, S. 500. — **Bornhaupt**, Ein Fall von linksseitigem Stirnhöhlenosteom. Arch. f. klin. Chir. Bd. 26, 1881, S. 589. — **Busse** und **Blecher**, Ueber Myositis ossificans. Deutsche Zeitschr. f. Chir. Bd. 73, 1904, S. 388. — **Chiari**, Zur Lehre von den multiplen Exostosen (mehr als 1000 Exostosen und ein Spindelzellensarkom am Humerus) Prager med. Wochenschr. 1892, Nr. 35. — **Eckert**, Zur Kenntnis der Osteome des Unterkiefers. Beitr. z. klin. Chir. Bd. 23, 1899, S. 674. — **Fehleisen**, Zur Kasuistik der Exostosis bursata. Arbeiten aus v. Bergmanns Klinik 1., 1886. — **Honsell**, Ueber traumatische Exostosen. Beitr. z. klin. Chir. Bd. 22, 1898, S. 277. — **Lexer**, Das Stadium der bindegewebigen Induration bei Myositis progressiva ossificans. Arch. f. klin. Chir. Bd. 50, S. 1, und Arbeiten aus v. Bergmanns Klinik 9, 1895. — **Nadler**, Myositis ossificans traum. mit spontanem Zurückgang der Muskelverknöcherung. Deutsche Zeitschr. f. Chir. Bd. 74, 1904, S. 427. — **Nasse**, Ueber multiple kartilaginäre Exostosen und multiple Enchondrome. v. Volkmanns Samml. klin. Vorträge Nr. 124, 1895. — **Reich**, Ein Beitrag zur Lehre über die multiplen Exostosen. Deutsche Zeitschr. f. Chir. Bd. 43, 1896, S. 128. — **Riethus**, Exost. bursata mit freien Knorpelkörpern. Beitr. z. klin. Chir. Bd. 37, 1903, S. 639. — **Rothschild**, Ueber Myositis ossificans traumatica. Beitr. z. klin. Chir. Bd. 28, 1900, S. 1. — **Schuler**, Ueber traumatische Exostosen. Beitr. z. klin. Chir. Bd. 33, 1902, S. 556. — **Stark**, Ueber multiple kartilaginäre Exostosen und deren klinische Bedeutung. Beitr. z. klin. Chir. Bd. 34, 1902, S. 508. — **Stempel**, Die sogenannte Myositis ossificans progressiva. Mitteil. aus d. Grenzgeb. Bd. 3, 1898. — **Virchow**, Ueber Myositis progressiva ossificans. Verhandl. der Berl. med. Gesellsch. 1894, I, S. 172 und II, S. 142 u. 1900 I, S. 151. — **Wolter**, Ueber Myositis ossificans traumatica mit Bildung von Lymphzysten. Deutsche Zeitschrift f. Chir. Bd. 64, 1902, S. 351. — **v. Zoege-Manteuffel**, Demonstration eines Skelettes mit Myositis ossificans. Chir. Kongr.-Verhandl. 1896, I, S. 43.*

Kapitel 5.

Das Angiom.

Als Angiome faßt man Geschwülste zusammen, welche sich wesentlich aus Gefäßen mit abnormer Anordnung, Schlängelung und Erweiterung aufbauen und — was für ihre Zuteilung zu den Geschwülsten wichtig ist — durch Neubildung von Gefäßen und durch Wucherung der Gefäßwände entstehen. Dem Blutgefäßangiom oder Hämangiom steht das Lymphgefäßangiom oder Lymphangiom gegenüber.

a) Das Hämangiom (Blutschwamm) erscheint als Haemangioma simplex, cavernosum und racemosum.

Das **Haemangioma simplex** wird auch als Teleangiektasie bezeichnet, obgleich dieser Name nicht völlig die Natur des Tumors decken kann, da nicht nur eine „Erweiterung der Endgefäße", die er ausdrückt, sondern auch eine Gefäßneubildung vorliegt. Bei Operationen und auf dem Durchschnitte eines frischen Präparates sieht man namentlich am Rande kleine dunkelrote, blutstrotzende Läppchen, welche von Bindegewebe zusammengehalten in der Haut bis dicht an die Epidermis reichen oder hier von einer sehr dünnen Kutisschicht bedeckt sind und ins Fettgewebe, in Faszien und Muskeln hineinragen. Nicht selten umgibt eine zarte Kapsel die Neubildung, deren Zusammenhang mit der

Fig. 99.

Haemangioma simplex cutis.

Nachbarschaft stets nur durch die ernährenden, zu- und abführenden Gefäße vermittelt wird.

Die Geschwulstmasse besteht aus stark erweiterten, sich durchflechtenden Kapillaren und kleinen Gefäßröhren, deren Wandung platte oder mehr kubische Endothelzellen und zirkulär angeordnetes Bindegewebe enthält. Sind ihre beiden Bestandteile hochgradig gewuchert (Angioma simplex hyperplasticum Virchows), so sind sie verengt und mitunter schwer von Schweißdrüsen zu unterscheiden, welche in dem Tumorgewebe ebenso gut wie Haarbalgdrüsen enthalten sein können. Die Umwandlung der Gefäßröhren in solide, aus Endothelien bestehende Stränge bietet Uebergänge zum Hämangio-Endotheliom.

Eine Vermischung mit anderem Geschwulstgewebe kommt namentlich als Angiolipom vor. Häufiger entwickelt sich kavernöses Gewebe innerhalb der verschiedensten Bindesubstanzgeschwülste.

Die Vergrößerung der einfachen Hämangiome geht in der Weise vor sich, daß Gefäßsprossen sich wie Wurzeln in

die Umgebung vorschieben und durch ständige Neubildung und Erweiterung von Kapillaren das Gewebe der Nachbarschaft völlig durchsetzen. Diese Art des Wachsens, welche den infiltrierenden Charakter maligner Tumoren trägt, bedingt zwar die Zerstörung der durchwucherten Gewebe, selbst des Knochens, genügt jedoch nicht, da Metastasen niemals auftreten, zur Angliederung an bösartige Tumoren und fehlt bei vorhandener Abkapselung. Das bald langsame bald schnelle Wachstum ist häufig von langen Zwischenräumen unterbrochen oder erreicht schon nach kurzer Zeit einen dauernden Stillstand. Sekundäre Veränderungen im Gefolge von Entzündungen können eine völlige Rückbildung bedingen.

Fig. 100.

Kutanes und subkutanes einfaches Hämangiom.

Die Entstehung der einfachen Hämangiome muß auf Entwicklungsstörungen zurückgeführt werden, welche nach Ribbert darin zu suchen sind, daß der Verbreitungsbezirk einer kleinen Arterie entweder von Anfang an sich ohne Zusammenhang mit der Umgebung entwickelte oder nachträglich alle Beziehungen zu ihr verlor. Dafür spricht der von Virchow betonte, nicht seltene Sitz der Angiome im Bereiche ehemaliger fötaler Spalten an den Lippen, Wangen, Lidern, an der Nasenwurzel (fissurale Angiome), ihr angeborenes Vorkommen und ihr häufig multiples Auftreten.

Den bevorzugten Entwicklungsort einfacher Hämangiome bilden die Haut und das Subkutangewebe, und zwar gehören, obgleich jede Körperstelle von den oft zahlreichen vorhandenen Neubildungen betroffen sein kann, allein zwei Drittel aller Hämangiome der Gesichtshaut an.

Die kutanen Angiome sind entweder schon bei der Geburt als verschieden große, blasse oder dunkelrote, scharf begrenzte, bald rundliche, bald landkartenförmig gezackte Flecken oder beetartige Erhabenheiten der Haut vorhanden oder entwickeln sich in den ersten Lebenswochen und -monaten aus einem kaum beachteten flohstichähnlichen Punkte, von welchem feine radiärgestellte Aederchen ausstrahlen (Naevus vasculosus, flammeus, Feuermal). Mit unheimlicher Geschwindigkeit können sich diese Formen in den einen Fällen innerhalb eines Jahres über eine ganze Gesichtshälfte ausbreiten, in den anderen vergrößern sie sich nur langsam dem all-

gemeinen Körperwachstum entsprechend. Die Venen der Umgebung werden nicht selten erweitert.

Greift die Tumorentwicklung neben der flächenhaften Ausbreitung auch in die Tiefe, so entstehen knollige, polypöse oder lappige Bildungen, mit dunkelroter Farbe und zarter Bedeckung, welche auch zu dem Bilde der Elephantiasis (s. S. 253) führen können (Elephantiasis haemangiectatica).

Später als die kutanen erscheinen die subkutanen einfachen Hämangiome, da ihre Anfänge so lange unter normaler Haut verborgen liegen, bis diese verdünnt einen bläulichen Schimmer durchtreten läßt und bei stärkerer Füllung infolge von Schreien, Pressen oder Bücken eine deutliche Anschwellung eintritt, oder bis schließlich durch Herantreten der Neubildung an die Epidermis an verschiedenen Stellen der größer gewordenen Schwellung rote Flecken und Erhabenheiten die Bildung kutaner Angiome zeigen (Fig. 100).

Fig. 101.

Gelapptes einfaches Hämangiom.

Sind auf diese Weise oder in umgekehrtem Gange die Haut und das Unterhautgewebe befallen, so bilden sich bläuliche Hervorwölbungen und Wülste der mit flächenhaften Angiomen besetzten Haut, aus denen besonders an den Lippen und Lidern und an der Nase brombeerartige, dunkelblaurote, gelappte oder gestielte größere Tumoren heranwachsen (Fig. 101). Solche Formen enthalten meist Uebergänge zum kavernösen Angiom.

An den Lippen kann das einfache Hämangiom eine der Makrocheilie durch Lymphangiom sehr ähnliche Bildung hervorrufen. Die häufiger befallene Oberlippe hängt dann als unregelmäßiger blauer Wulst über den Mund herab, die Unterlippe steht rüsselartig vor. Der Tumor vergrößert sich beim Niederbücken und Schreien, auch bei Erregungszuständen, wie dies der Unterlippe Kaiser Leopolds nachgesagt wird, welche im Zorne bis auf das Kinn herabhing (Gräfe bei Virchow).

Die Angiome der Lider, welche primär oder durch übergreifende Neubildungen aus der Temporal- und Nasofrontalgegend befallen werden, sind wegen der Gefahr bemerkenswert, welche dem Bulbus durch ihre Verbreitung in die Orbita droht.

Die einfachen Hämangiome der weichen Schädeldecken, welche nach Heineke 33 % der Kopfangiome ausmachen, sitzen

gerne an der Stirne, besonders in der Gegend der Glabella, am inneren Ende der Augenbraue und über den Fontanellen.

Im Verlaufe der einfachen Hautangiome sind Entzündungen, Blutungen und spontane Rückbildungen wichtige Ereignisse. Daß nicht nur kleine, sondern auch große flächenhafte Angiome ganz oder teilweise durch Obliteration der Gefäße schwinden können, ist mehrfach beobachtet. Oft wird dieser Vorgang durch Entzündungen eingeleitet, welche sich nach der Verletzung der dünnen, leicht verwundbaren Hautdecke einstellen, und durch nachfolgende Ulzeration und Vernarbung sehr begünstigt. Blutungen sind häufig, aber nicht erheblich und leicht durch Druckverbände zu stillen.

Außer in und unter der Haut und in den angrenzenden Schleimhäuten (der Lippen, Lider, Wangen) finden sich einfache Hämangiome in seltenen Fällen im Fettgewebe besonders der Orbita, in den Muskeln, in der Mamma, im Knochen, im Gehirn und Rückenmark.

Eine besondere Form bilden warzenartige, meist sehr kleine, höchstens erbsengroße Hämangiome, welche multipel neben weichen und pigmentierten Warzen überall auf der Körperoberfläche auftreten. Sie fallen gewöhnlich erst im Alter auf.

Das **Haemangioma cavernosum**, welches sehr oft Uebergänge zur einfachen Form aufweist und aus ihr hervorgehen kann, ist durch maschenförmige Bluträume gekennzeichnet, welche ihr normales Vorbild in dem schwammigen Gefüge der Corpora cavernosa penis haben.

Die unregelmäßigen, mit Blut angefüllten Hohlräume werden von einem verschieden stark entwickelten, elastische Fasern einschließenden bindegewebigen Netzwerk gebildet, besitzen eine Endothelbekleidung und stehen miteinander in Verbindung. Sie werden durch einzelne Arterien gespeist und entleeren ihr Blut in meist stark erweiterte Venen. Die Thrombose der Bluträume führt stellenweise zu bindegewebiger Veränderung oder durch Verkalkung zu Venensteinen; dabei können einzelne Höhlen abgeschlossen und zu Blutzysten umgewandelt werden. Entweder sind sie gegen die Umgebung gut und vollständig abgekapselt, oder aber die Kapsel fehlt teilweise oder gänzlich, so daß sich die Maschenräume ohne scharfe Grenze in das Gewebe der Nachbarschaft erstrecken (s. Fig. 102). Demnach ist das Wachstum ebenso wie beim einfachen Hämangiom zum Teil expansiv, zum Teil dem infiltrierenden ähnlich; es erfolgt langsam und stetig, oder nach längeren Pausen beschleunigt. An abgekapselten Tumoren ist häufig vollkommener Stillstand zu beobachten; eine Rückbildung kann sich nach ausgedehnter Thrombosierung und Schrumpfung an einzelnen Tumorabschnitten vollziehen.

Das häufige kongenitale und multiple Auftreten spricht ebenso wie beim Hämangioma simplex für eine auf unbekannten Entwicklungsstörungen beruhende Entstehung.

Die Haut und das Unterhautzellgewebe sind am allerhäufigsten befallen, und zwar bilden die Wangen, Lider, Lippen und die Schädeldecken den Lieblingssitz. Die

übrigen Körperstellen sind seltener und ziemlich gleichmäßig betroffen. Angeboren vorhanden, in den ersten Monaten oder seltener im späteren Leben und hier angeblich nach Traumen aufgetreten, nimmt das Kavernom sehr wechselvolle Formen an. Dunkelblaue, schwarzblaue, von zarter Epidermis bedeckte, warzen- und knotenförmige Gebilde und große brombeerartige gelappte Wülste zeigen die kavernöse Veränderung der Haut; flache Anschwellungen mit leicht bläulich verfärbter, sonst vollkommen normaler oder von flächenhaften Teleangiektasien und warzenförmigen Kavernomen bedeckten Haut verraten das subkutane Kavernom. Beide zusammen können elephantiastische Lappenbildungen erzeugen (Elephantiasis cavernosa). An den Wangen, Lippen und Lidern erreicht es bald die Schleimhaut und verdünnt und erhebt sie in blauen Knoten und lappigen Wülsten.

Fig. 102.

Haemangioma cavernosum im subkutanen Fettgewebe (nach Exstirpation).

Die Ausbreitung nimmt im Gesichte häufig arge Formen an; denn von der Wange aus werden die Schleimhaut der Mundhöhle, die Lippen und schließlich eine ganze Gesichts- und Kopfhälfte befallen. An den Schädeldecken durchwächst das schwammige Maschenwerk den Knochen und steht mit Hilfe stark erweiterter Emmisarien und Venen mit den großen Blutleitern in Verbindung. Der innige Zusammenhang mit Nerven, besonders mit Trigeminusästen, kann heftige Schmerzen verschulden.

Der Tumor cavernosus der Orbita, welcher in ihr abgekapselt oder ohne Grenze entsteht, verdrängt den Bulbus und gefährdet ihn.

Ferner sind bemerkenswert die Kavernome der Zunge, die seltenen der Muskeln (Wadenmuskeln, Rectus abdominis, Kopfnicker, Masseter) und von den Kavernomen der Organe an erster Stelle die der Leber, welche häufig klein und multipel bei der Sektion angetroffen werden, oft aber auch als sehr große, von der Serosa bedeckte, mitunter gestielte Tumoren namentlich bei Kindern zur Operation gekommen sind. Auch in der Milz, im Knochenmark, im Uterus und im Darm kann kavernöses Gewebe zur Entwicklung gelangen.

Blutungen aus geborstenen Knoten mit verdünnter Hautdecke

können sehr erheblich werden, lassen sich jedoch stets durch Druckverbände oder durch Kauterisation beherrschen.

Die Erkennung der Hämangiome, sowohl der einfachen wie der kavernösen, stützt sich, abgesehen von ihren eigenartigen Farben und Formen, auf die wichtige Erscheinung der Komprimierbarkeit und des Schwellungsvermögens. Die weiche, bei vorhandenen Thromben und Venensteinen auch knotige Tumormasse, läßt sich auf Druck unter Schwinden der Verfärbung verkleinern, um schnell wieder durch Füllung mit Blut die alte Farbe und Gestalt anzunehmen, sobald der Druck aufgehoben wird. Beim Pressen und Herabhängen des betreffenden Körperteiles ist eine starke Vergrößerung wahrzunehmen. Am Schädel lassen sich leicht nach Kompression eines subkutanen Angiomes Gruben und Spalten im Knochen erkennen, durch welche die breiten venösen Verbindungen ins Schädelinnere ziehen.

Fig. 103.

Haemangioma cavernosum am Ohre.

Nur tiefliegende verkalkte oder mit Fettgewebe vermischte Tumoren (Lipokavernome) lassen sich auf Druck nicht verkleinern. Pulsation kann bei Verbindung mit größeren arteriellen Gefäßen vorhanden sein. So ist das Bild der Angiome nicht schwer zu erfassen, nur die Unterscheidung einzelner, namentlich subkutan sitzender Formen ist schwierig, zumal es auch nicht an Uebergängen fehlt. Das Angioma racemosum, Aneurysmen, Phlebektasien auszuschließen, kann bei deutlichen Erscheinungen nicht schwer fallen.

Zur Behandlung der einfachen und der kavernösen Hämangiome stehen verschiedene Verfahren zur Verfügung.

Die vollkommene Exzision eignet sich sowohl für oberflächliche als tiefliegende abgekapselte Formen und ist an den Extremitäten unter Blutleere, an anderen Körperstellen unter Kompression mit den Fingern oder mit ringförmigen Instrumenten vorzunehmen. Wo der Tumor ohne Kapsel in die Tiefe greift, ist die Entfernung rasch mit dem scharfen Löffel zu vollenden (von Bergmann); denn die Blutung beschränkt sich nach Fortnahme der großen Bluträume nur auf wenige zuführende Arterien. Große Defekte sind darauf zu transplantieren oder durch Plastik zu decken.

Von der Entfernung mit dem Messer muß man bei tiefgreifenden, bis zur Wangenschleimhaut reichenden Hämangiomen des Gesichtes und bei den perforierenden Kavernomen des Schädels absehen; ebenso wählt man bei kleinen Kindern, wo es angeht, unblutige Verfahren.

Für oberflächliche Mäler ist das einmalige Kauterisieren mit rauchender Salpetersäure ein ebenso einfaches als wirksames Mittel, da es einen genügend tiefen Schorf und nach

seiner Abstoßung eine zarte Narbe erzeugt. Dabei muß die Umgebung des Angiomes durch Heftpflaster geschützt werden.

Die Stichelung mit dem Thermokauter (Paquelinschen Apparat) eignet sich mehr für erhabene oder knotige Naevi, die man bei schwächlichen Kindern nicht ausschneiden will, genügt aber bei subkutaner Ausbreitung nur nach zahlreichen Wiederholungen, zu welchen entweder Reste der Neubildung oder schnell in der Haut auftretende Rezidive zwingen. Die Narbe wird groß und unschön, weshalb das Verfahren im Gesichte nicht angewendet werden soll, zumal es hier oft unangenehme Defekte verschuldet (besonders an der Nase). Aseptische Verbände sind bis nach Abstoßung des Brandschorfes notwendig, um Infektionen abzuhalten, welche bei tiefen Hämangiomen der Wangen oder der Schädeldecken leicht den gefährlichen Weg zu den Hirnhäuten finden.

Das Spicken des Tumors mit Magnesiumpfeilen, welche nach Payr bei subkutanen Angiomen von einer kleinen Hautinzision aus nach allen Richtungen eingestochen werden, bedingt unter Resorption des Metalles Gerinnungen mit nachfolgender Verödung der Blutröhren und -Maschen und dadurch den Schwund selbst tief sich ausdehnender Tumoren. Es eignet sich besonders für inoperable Hämangiome der Schädeldecken und des Gesichtes.

Die Injektion von chemischen Stoffen, besonders von Alkohol nach Schwalbe, führt ebenfalls aber sehr langsam zur Schrumpfung Man spritzt 1,0—4,0 von 70—80%igem Alkohol erst am Rande, dann mitten in den Tumor in mehrtägigen Pausen ein. Dünne Hautstellen sind dabei zu vermeiden, da sie leicht nekrotisch werden und zu Blutungen und Entzündungen führen.

Schließlich hat auch die Bestrahlungstherapie (s. S. 247) bei flachen und oberflächlichen Hämangiomen manche Erfolge aufzuweisen.

Das **Rankenangiom** oder **Angioma arteriale racemosum** (Virchow) besteht aus stark verdickten, gleichmäßig oder sackartig erweiterten, verlängerten und daher rankenartig aufgerollten Gefäßen eines größeren Arterienbezirkes, dessen Stämme und Aeste bis in die feinsten Verzweigungen und Kapillaren betroffen sind, indem sich die Gefäße niederer Ordnung zu solchen höherer Ordnung umwandeln. Die zuführenden großen Arterien sind häufig auf weite Strecken, sei es durch ähnliche Wucherung ihrer Wand, sei es allein durch starke Inanspruchnahme, bedeutend erweitert, während die abführenden Venen infolge der freien Verbindung mit den Arterien, die das erweiterte Strombett innerhalb der Geschwulst verschuldet, zu großen, von der Peripherie her pulsierenden Strängen verwandelt werden. Derartig ausgeprägte Fälle werden auch als Phlebarteriektasie bezeichnet.

Angeborene einfache Hämangiome sind anscheinend die häufigste Ursprungsstätte des Rankenangiomes, doch entwickelt es sich auch nach häufigen mechanischen Einwirkungen (z. B. nach gewohnheitsmäßigem Ziehen an den Ohrläppchen nach König, an den Händen durch den Druck der Ruder) oder nach einmaligen Traumen (z. B. nach Hundebiß in die Unterlippe nach Rotgans) und ohne jede Ursache.

Vermutlich liegt der Neubildung eine angeborene fehlerhafte Anlage eines Arterienbezirkes zu Grunde, welche durch die verschiedensten Einflüsse den Anstoß zur Wucherung erhalten kann.

Am häufigsten erkranken die Arterien der Kopfschwarte und des Gesichtes, seltener die der Extremitäten, von denen wieder die Arme (Hand und Vorderarm) bevorzugt erscheinen.

Von deutlich sichtbaren regenwurmartigen Strängen und Knäueln ist die meist zyanotische, verdünnte, stellenweise verwachsene Haut, welche im Gesicht häufig noch von Teleangiektasien durchsetzt ist, zu flachen, in die Umgebung sich verlierenden Anschwellungen emporgehoben. Die Pulse klopfen mächtig in ihnen, erschüttern isochron

Fig. 104.

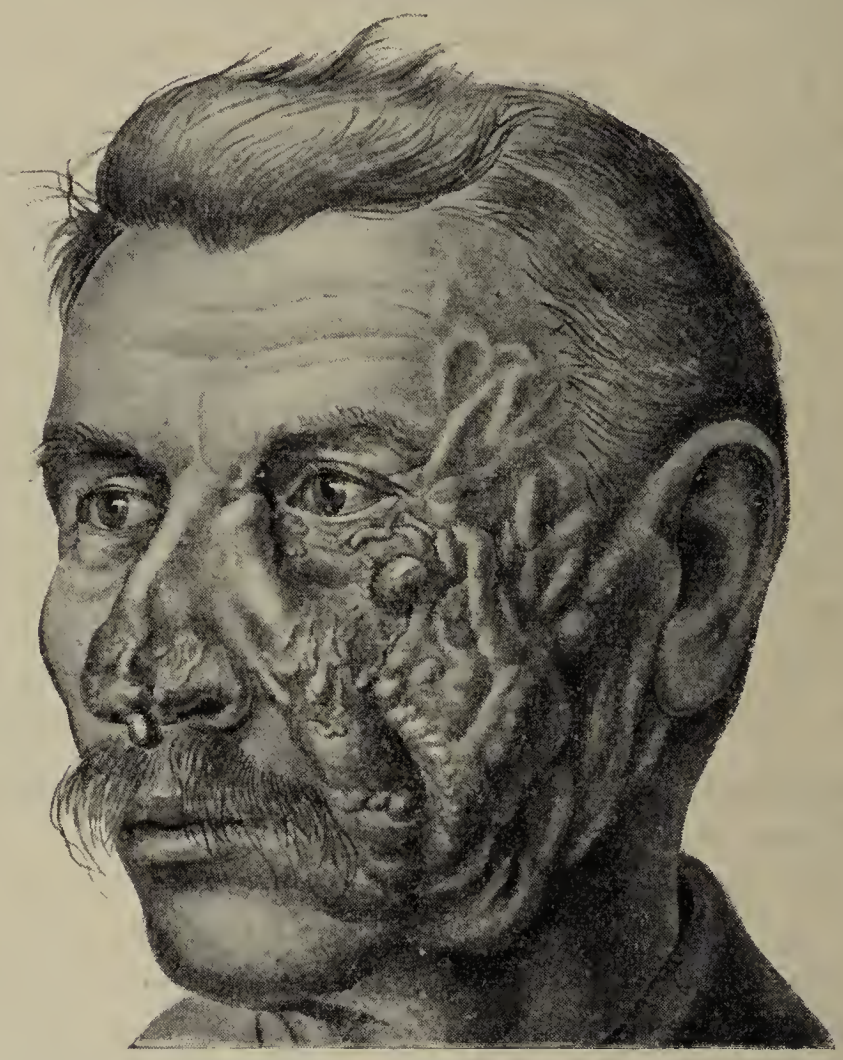

Rankenangiom des Gesichtes, durch Unterbindung der Karotis ext. und der übrigen erreichbaren Zuflußarterien und durch langdauernde Alkoholeinspritzungen nicht gebessert.

mit dem Herzschlage die bedeckende Haut, lassen der aufgelegten Hand ein rhythmisches Stoßen und Schwirren, dem Ohre blasende und schwirrende Geräusche erkennen, welche sich weit in die Umgebung fortsetzen. Der Druck auf die Hauptarterien kann diese Erscheinungen an den Extremitäten, jedoch wegen zahlreicher Anastomosen nicht am Kopfe, sofort beseitigen, wobei sich wahrscheinlich infolge der plötzlichen Ausschaltung eines großen Stromgebietes eine Verlangsamung und Verstärkung des Pulses bemerkbar machen kann.

Das Wachstum des Rankenangiomes geschieht anfangs ziemlich rasch, später langsam, von großen Zwischenpausen unterbrochen. Die Erweiterung der zuführenden Arterienstämme und der abführenden Venen tritt erst allmählich ein.

Die Beschwerden sind mannigfach. Abgesehen von dem unangenehmen, oft den Schlaf raubenden Klopfen und Sausen, leiden die Kranken mit Rankenangiomen am Kopfe an Schwindelanfällen, ferner an heftigen Schmerzen, welche von den

Fig. 105.

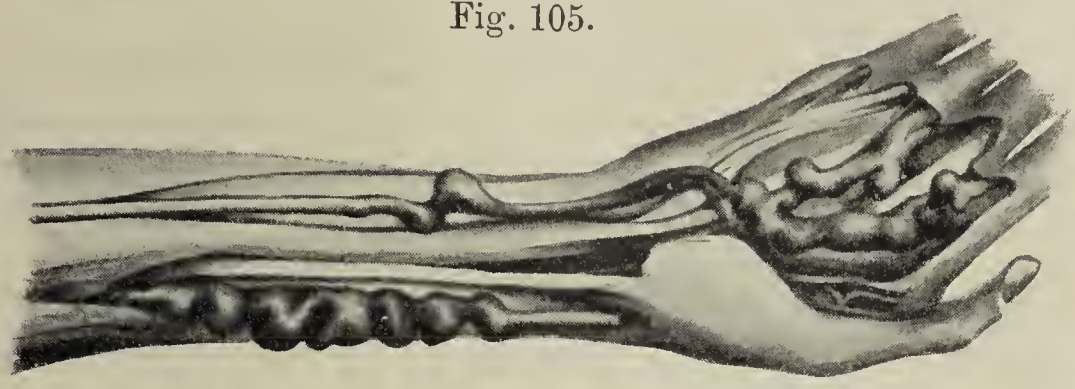

Rankenangiom der Hand des Vorderarmes (Präparat Engelbrecht).

innigen Beziehungen der Arterienwucherungen zu den Nerven, an Funktionsstörungen, welche von der Durchwachsung der Nervenstränge und Muskeln herrühren.

Verhängnisvoll wird der Zerfall der atrophischen Hautdecke; denn die daraus entstehenden hartnäckigen Geschwüre neigen zu Blutungen und zu Infektionen.

Die Erkennung des Rankenangiomes ist wegen der leicht fühlbaren, pulsierenden Arterienknäuel und seiner nicht scharf begrenzten Ausdehnung kaum mit Schwierigkeiten verbunden.

Die Behandlung hat keine glänzenden Erfolge. Denn dem besten Verfahren, der vollkommenen Exstirpation mit Unterbindung der Hauptarterien und zahllosen anderen Ligaturen, wird häufig durch die Ausdehnung des Tumors eine Grenze gesetzt. Die Unterbindung der Zuflußarterien allein hat keinen oder nur vorübergehenden Erfolg, mitunter ist sie sogar an den Extremitäten wegen drohender Nekrose gefährlich. Bei dem Manne, dessen Abbildung (Fig. 104) ein ausgedehntes Rankenangiom der linken Gesichtsseite zeigt, sind alle erreichbaren Arterien in der Umgebung der Neubildung, so die Carotis ext., die Maxill. ext., die verschiedenen vergrößerten Aeste der Temporalis, die Angularis am inneren Augenwinkel unterbunden worden, ohne daß ein Erfolg eintrat.

Fig. 106.

Haemangioma racemosum der Schädeldecken (v. Langenbecks Sammlung).

Die Mittel, welche bei anderen Angiomen eine Rückbildung durch Thrombose und Schrumpfung herbeiführen können,

sind hier meist ungenügend (z. B. bei dem erwähnten Patienten, bei welchem auch zahlreiche Alkoholeinspritzungen erfolglos blieben,) und nicht ohne Gefahr, da die entstehenden Thromben leicht losgerissen und in die breit verbundenen Venen verschleppt werden.

Aetzungen sind gänzlich zu verwerfen, da sie nach Abstoßung des Schorfes zu heftigen Blutungen führen.

An den Extremitäten wird schließlich die Amputation notwendig, wenn von Geschwüren aus Blutungen erfolgen oder Phlegmonen auftreten, deren Spaltung im Gebiete der Neubildung unmöglich ist.

b) Lymphangiome erscheinen — im ganzen viel seltener als die Hämangiome — in drei Hauptformen, zwischen denen es vielfache Uebergänge gibt.

Das **Lymphangioma simplex** läßt sich dem einfachen Hämangiom an die Seite stellen, da es aus der Wucherung von Lymphgefäßen eines beschränkten Bezirkes der Haut und des subkutanen Gewebes hervorgeht, wobei auch das zwischen den neugebildeten Gefäßen liegende Bindegewebe einen wesentlichen Anteil hat. Soweit diese Veränderung in Form von angeborenen flachen oder leicht höckerigen, wenig umschriebenen Verdickungen der Haut im Gesicht und am Halse vorkommt, ist sie den Geschwülsten zuzurechnen. Sie enthält häufig Uebergänge zur kavernösen Form. Dagegen sind die nach chronischen Entzündungen entstandenen wulstigen und massigen elephantiastischen Bildungen der Haut und Unterhaut als Lymphangiektasien (hervorgerufen durch Lymphstauung und -thrombose und begleitet von entzündlicher Bindegewebshyperplasie) vom Lymphangiom zu trennen (s. Fig. auf Seite 148 und 149). Zur Ektasie gehört wahrscheinlich auch das sogenannte Lymphangioma tuberosum cutaneum multiplex (Kaposi), womit man selten vorkommende, über die Haut des ganzen Körpers zerstreute, bis höchstens linsengroße gelbbraune Knötchen bezeichnet.

Es kommt vor, daß die Lymphgefäße durch Wucherung der Endothelzellen stellenweise völlig ausgefüllt sind. Dadurch entstehen Neubildungen, welche zu der Gruppe der Endotheliome hinüberleiten. Zu diesen von ihm als hypertrophische Lymphangiome bezeichneten Tumoren rechnet Ziegler eine Reihe von Veränderungen der Haut wie die Pigmentnaevi, die Linsenflecken (Lentigines), die Sommersprossen (Ephelides) und die Fleischwarzen (Verrucae carneae), Bildungen, denen innerhalb einer bindegewebigen Grundlage rundliche und strangförmige Zellenherde (gewucherte Lymphgefäßendothelien) gemeinsam sind. Für die Pigmentnaevi hält Borst die Bindegewebsentwicklung für vorherrschend (daher Fibroma melanodes), während Soldan für einen Teil der Pigmentmäler ebenso wie für die weichen Warzen den Zusammenhang mit den Hautnerven festgestellt hat (s. S. 351).

Das **Lymphangioma cavernosum** ist die häufigste Form der diffusen, d. h. nicht abgekapselten Lymphangiome. Es erscheint angeboren oder entwickelt sich aus angeborenen Anfängen, und zwar in der Haut, im Unterhaut- und im

Zwischenmuskelgewebe. Sein Bau erinnert an das Haemangioma cavernosum; denn es handelt sich um unregelmäßige, miteinander verbundene und mit Lymphe gefüllte Hohlräume, welche von einem bindegewebigen Maschenwerke gebildet werden, das glatte Muskelfasern, elastische Fasern und kleine Lymphknötchen enthält und mit Endothel bekleidet ist. Die normalen Lymphgefäße der Umgebung stehen zum Teil mit dem schwammigen Gewebe in Verbindung, so daß man durch Druck den Tumor etwas verkleinern kann, worauf ein allmähliches Wiederanschwellen zu beobachten ist.

Fig. 107.

Makromelie durch Lymphangioma cavernosum congenitum.

Den Lieblingssitz der kavernösen Lymphangiome bilden die Wangen (auch doppelseitig), die Zunge, die Lippen und Lider und die seitliche Gegend des Halses. Entweder erscheint die Neubildung als flache und schlaffe, von normaler, aber nicht abhebbarer, manchmal gelblich oder rötlich verfärbter Haut bedeckte Anschwellung, welche sich ganz allmählich in die Umgebung verliert, so an der Wange (Makromelie, Fig. 107) und am Halse, oder als höckerige, mitunter transparente wulstige Verdickungen der Lippen (Makrocheilie), der Ohrmuschel (s. Fig. 108) und der Lider, als unförmige Vergrößerung der aus dem Munde starr hervorstehenden Zunge (Makroglossie, Fig. 109) oder schließlich unter starker Beteiligung des Bindegewebes als lappige Neubildungen erheblicher Größe (Elephantiasis congenita lymphangiectatica) im Gesichte und am Halse. Enzephalozelen und Myelozelen verbergen sich nicht selten an den für sie typischen Stellen hinter Lymphangiomen, was für deren Entstehung von Bedeutung ist. Lymphangiome der Schleim-

haut sind mitunter im Rachen und am weichen Gaumen als weiche rote Wülste gesehen worden. Schubweise auftretende und mit Fieber einhergehende entzündliche Schwellungen können wohl mit Diphtherie verwechselt werden, wenn sich noch wie im Falle Suckstorff membranartige Beläge infolge Gerinnung der entleerten Lymphe bilden.

Fig. 108.

Lymphangioma cavernosum congenitum am Ohre.

Das langsame Wachstum ist stetig, jedoch häufig von akutem An- und Abschwellen unterbrochen, welches namentlich im Gesichte von den Schleimhäuten aus durch Eindringen von Entzündungserregern verschuldet wird (Tavel) und zum klinischen Bilde aller Lymphangiome gehört. Das kavernöse Gewebe durchsetzt die Haut und schiebt sich mit zapfenartigen Fortsätzen zwischen die Muskeln in die Tiefe, Nerven und Gefäße auseinander drängend und umspinnend. Auch der Schwund des von der Wucherung schließlich erreichten Knochens ist (an der oberen Extremität) beobachtet worden (Katholicki).

Man erkennt das kavernöse Lymphangiom an seiner schlechten Begrenzung, an seiner weichen schlotternden Beschaffenheit und undeutlichen Fluktuation, an der verschieden ausgeprägten Komprimierbarkeit und an der unverschieblichen, nur wenig verfärbten Hautdecke. Dazu kommt das langsame, durch entzündliche Schübe vermehrte Wachstum aus angeborenen Anfängen und der Sitz an häufig heimgesuchten Körperstellen.

Das **Lymphangioma cysticum** ist im Gegensatze zu dem kavernösen häufig abgekapselt, selbst da, wo sich Geschwulstfortsätze in die Nachbarschaft erstrecken. Nur wenn in Uebergangsformen noch reichlich kavernöses Gewebe vorhanden ist, fehlen scharfe Grenzen. Es besteht aus einzelnen oder häufiger aus zahlreichen, stecknadelkopf- bis kindskopfgroßen Zysten, welche mit seröser Flüssigkeit, nach mechanischen Einwirkungen auch mit Blut gefüllt sind und zum großen Teil untereinander, dagegen nicht mit der Umgebung zusammenhängen, so daß sie durch Druck nicht verkleinert werden können. Die Innenflächen der Zysten enthalten Endothel, die Wände derbes Bindegewebe, welches oft kavernöses Maschenwerk aufweist (s Fig. 110).

Fig. 109.

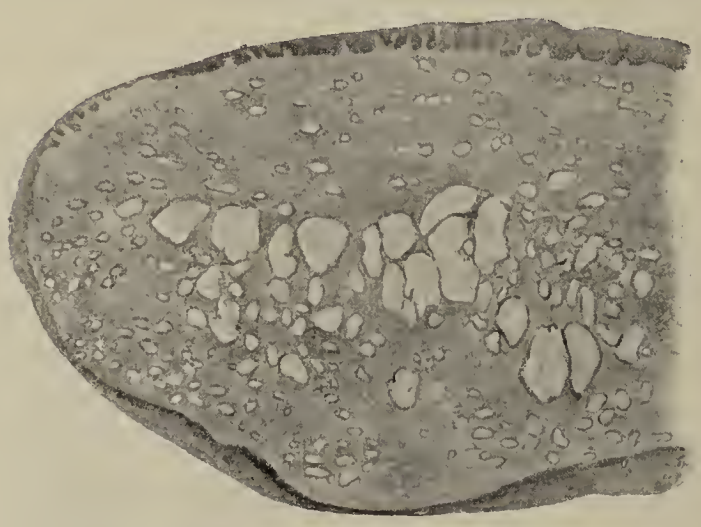

Lymphangiom der Zunge, Makroglossie, Lupenvergrößerung.

Der Hauptsitz der zystischen Lymphangiome ist das subkutane und intermuskuläre Bindegewebe des Halses,

wo sich aus angeborenen Schwellungen in langsamem Verlaufe sehr große Geschwülste bilden (sogenannte kongenitale Zystenhygrome des Halses). Sie gehen von der seitlichen Halsgegend vor und hinter dem Kopfnicker in der Nähe des Kieferwinkels oder von der Oberschlüsselbeingrube aus und verbreiten sich nach dem Nacken und weit über die Mittellinie des Halses (Fig. 111). Je nach dem Füllungsgrade sind die Neubildungen elastisch und fluktuierend, von gespannter aber abhebbarer Haut bedeckt, oder schlaff und weich, nur bei Kompression fluktuierend, in welchem Zustande sich manchmal auch die Unregelmäßigkeiten der Zystenwände, wie sie durch leistenartige Vorsprünge und Verdickungen hervorgerufen werden, durchfühlen lassen. Ihre große Beweglichkeit verleiht ihnen häufig

Fig. 110.

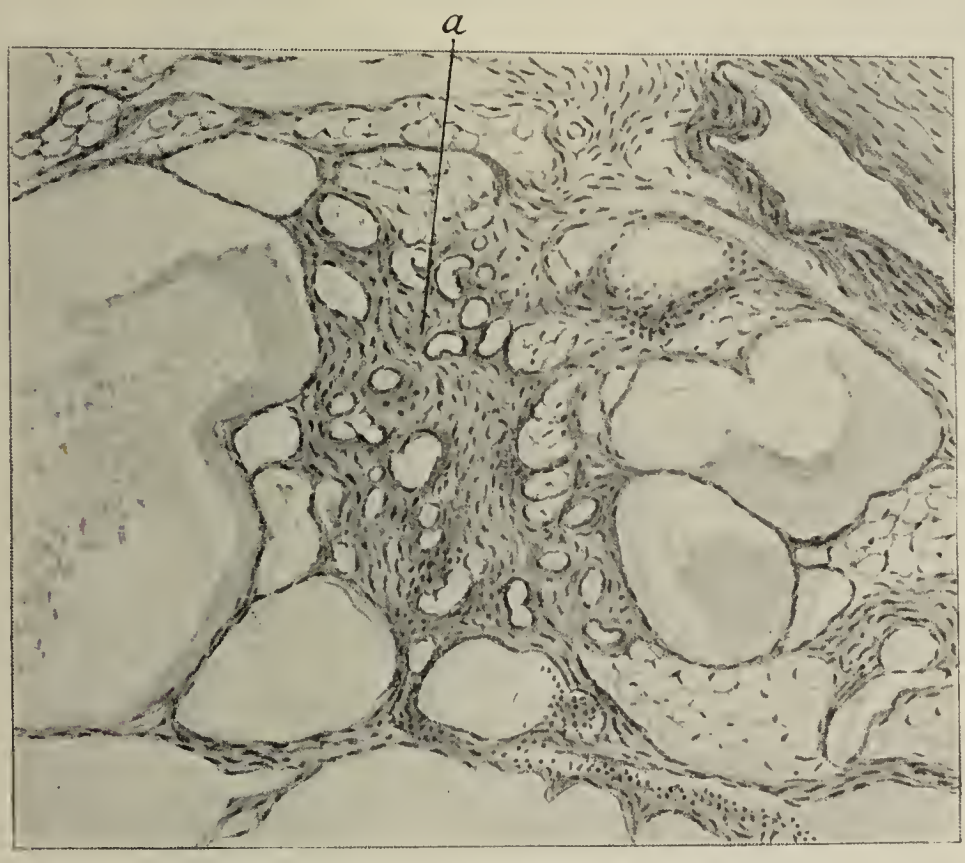

Lymphangioma cysticum et (*a*) cavernosum.

eine schlotternde Beschaffenheit. Die zystischen Lymphangiome des Halses werden durch den Druck, den sie beim fortschreitenden Wachstume auf die Luft- und Speiseröhre und die großen Gefäße ausüben, gefährlich, besonders wenn durch Entzündungen, welche bis zur Eiterung führen können, ein plötzliches Anschwellen eintritt.

Seltener sind die Wangen, die Achselhöhle und die Leistenbeuge und an den Extremitäten die Beugeseiten befallen. Außerdem finden sich zystische Lymphangiome sehr selten an der Vorderseite des Kreuzbeines und mit chylösem Inhalte in der Radix mesenterica.

Die Erkennung der mehrkammerigen Zysten ist an häufig befallenen Stellen leicht. Am schwersten sind kleine einkammerige Gebilde zu erkennen, da man auch an anderweitige Zysten wie Kiemengangszysten oder Blutzysten am Halse, Echinokokken der Wangen oder an Lipome zu denken hat. Außerdem können in lymphgefäßreichen Gegenden Lymphvarizen zu ganz ähn-

lichen Bildungen führen wie das mehrkammerige Lymphangiom, während am Kreuzbeine Dermoide oder teratoide Tumoren, an der Radix mesenterica verschiedenartige Zysten zu unterscheiden sind.

Bezüglich der Entstehung der Lymphangiome deutet ihr fast ausschließlich kongenitales Vorkommen, ihre Beziehung zu manchen Entwicklungsstörungen (Myelozele, Enzephalozele) auf eine fehlerhafte Anlage, welche jedoch bei der Unselbständigkeit der Lymphgefäße auch das Bindegewebe, Fettgewebe in dem ausgeschalteten Bezirke und die zur Wandung größerer Lymphgefäße gehörenden glatten Muskelfasern betrifft (Ribbert).

Dem Charakter nach sind die Lymphangiome gutartige Geschwülste trotz ihrer häufig unbegrenzten und wegen ihres Sitzes

Fig. 111.

Lymphangioma cysticum congenitum (Zystenhygrom des Halses). Geheilt durch Exstirpation.

oft auch gefährlichen Ausdehnung. Entzündliche Veränderungen können ebenso gut ihren Rückgang durch Schrumpfung als die schwersten Gefahren hervorrufen, da der Aufbruch zu erschöpfenden Lymphfisteln führt, und die fortschreitende Eiterung in den Geschwulstbahnen zu bedrohlicher Ausbreitung gelangt (Orbitalphlegmone, Mediastinitis, Meningitis).

Zur Exstirpation sind am besten die abgekapselten zystischen Formen geeignet (Fig. 112). Ist die Haut mit dem Tumor verwachsen, so wird sie mit entfernt. Geht man langsam und vorsichtig vor, so kann man oft, ohne daß die Zysten platzen, die ganze Geschwulst samt ihren Fortsätzen stumpf (mit anatomischen Pinzetten und Tupfern) aus der Umgebung lösen. Freilich macht die Schonung durchwachsener Nerven große Schwierigkeiten. Die Entfernung kavernöser Stellen gelingt niemals vollkommen.

Der Operation folgt nach genauer Naht ein Druck-

verband, um die Entstehung von Lymphansammlungen und von Lymphfisteln zu vermeiden.

Gegen die von Wölfler empfohlene Spaltung der Zystenräume und Tamponade hat Nasse mit Recht die Gefahren der fast unausbleiblichen Infektion betont.

Einfache und kavernöse Formen können weder radikal operiert werden, noch ist eine teilweise Entfernung durch Keilexzision gefahrlos, wie sie bei Makroglossie und -cheilie empfohlen wird, da Lymphfisteln und fortschreitende Entzündungen zu fürchten sind. Man muß sich

Fig. 112.

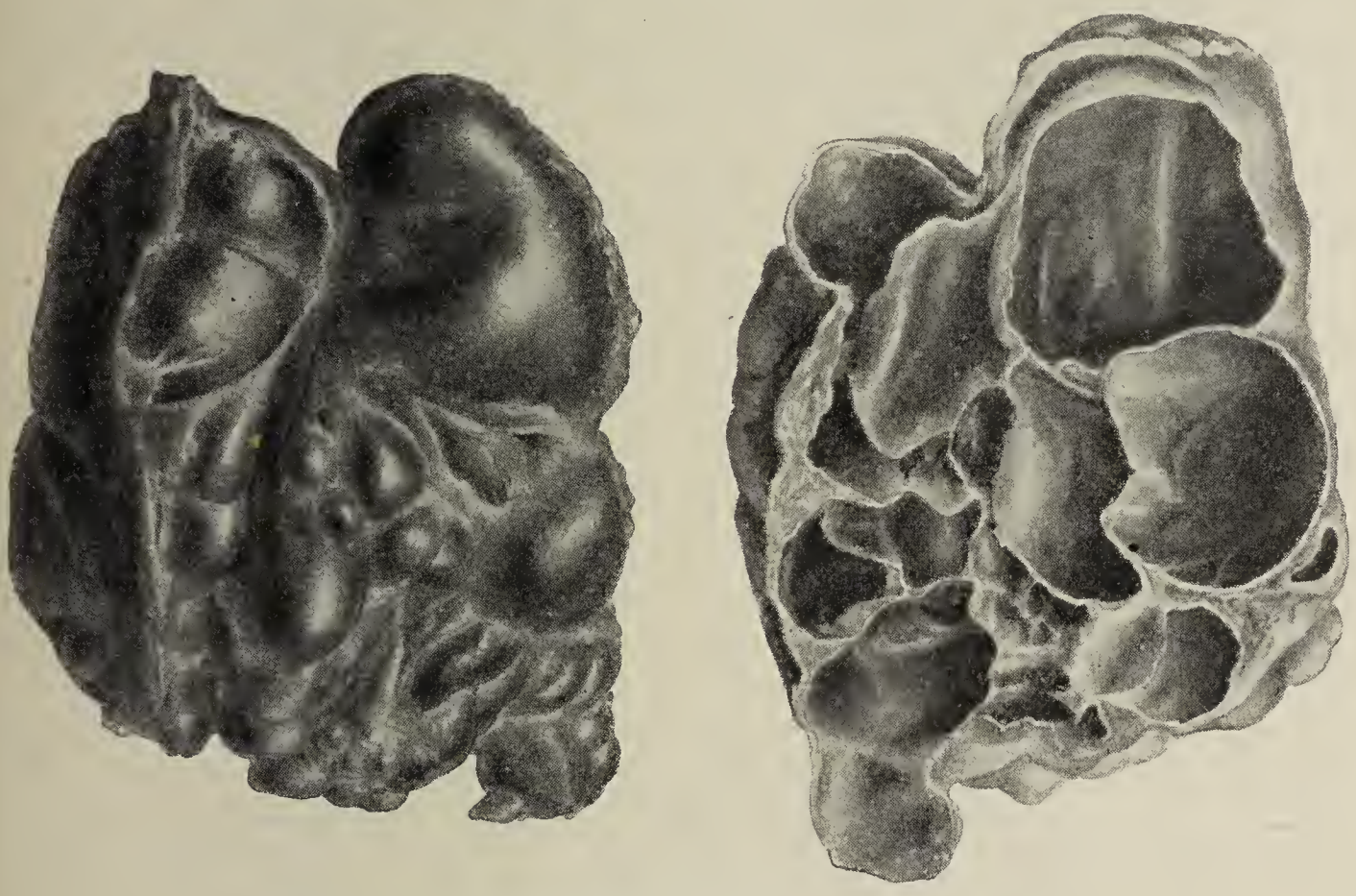

Präparat zu Fig. 111.

hier namentlich bei Kindern auf weniger wirksame, aber weniger gefährliche Verfahren beschränken, welche in der Einspritzung von Alkohol, Jodtinktur, 1%iger Chlorzinklösung bestehen. Sehr häufig wiederholt, bringen sie wenigstens stellenweise Schrumpfung zu stande.

Die Kauterisation ist zu verwerfen, da sie ebenso nachteilig wirkt, wie unvollkommene Operationen.

Literatur.

***v. Bramann**, Ueber Chyluszysten des Mesenterium. Arch. f. klin. Chir. Bd. 35, S. 201, und Arbeiten aus v. Bergmanns Klinik 2, 1887. — **Engelbrecht**, Angioma arteriale racemosum. Arch. f. klin. Chir. Bd. 55 und Arbeiten aus v. Bergmanns Klinik 12, 1897, mit Lit. — **Fr. Fischer**, Krankheiten der Lymphgefässe, Lymphdrüsen und Blutgefässe. Deutsche Chir. 1901, Rankenangiom, S. 222. — **Heine**, Ueber Angioma arteriale racemosum. Vierteljahrsschr. f. prakt. Heilkunde 1869. — **Hildebrand**, Ueber multiple kavernöse Angiome. Deutsche Zeitschr. f. Chir. Bd. 30, 1889, S. 91. — **Honsell**, Ueber Alkoholinjektionen bei inoperablen Angiomen. Beitr. z. klin. Chir. Bd. 32, 1902, S. 251. — **Katholicki**, Ein Fall von Lymphangiom des Vorderarmes. Chir. Kongr.-Verhandl. 1903, I, S. 61 u. Diskuss. S. 125, Payr, v. Bramann. — **A. Kruse**, Ueber das Chylangioma cavernosum. Virchows Arch. Bd. 125, 1891, S. 488. — **Küttner**, Ueber die intermittierende Entzündung der Lymphangiome. Beitr. z. klin. Chir. Bd. 18, 1897, S. 728. — **Laewen**, Ueber genuine diffuse Phlebarteriektasie an der oberen Extremität. Deutsche Zeitschr. f. Chir. Bd. 68, 1903, S. 364. — **Lieblein**, Ueber einen durch Alkoholinjektionen geheilten Fall von Angioma racemosum des Kopfes. Beitr. z. klin. Chir.*

*Bd. 20, 1898, S. 27. — **E. Müller**, Zur Kasuistik der Lymphangiome. Beitr. z. klin. Chir. Bd. 1, 1885, S. 498. — **H. Müller**, Ein Fall von arteriellem Rankenangiom des Kopfes. Beitr. z. klin. Chir. Bd. 8, 1892, S. 79. — **W. Müller**, Zur Technik der Operation grösserer Hämangiome und Lymphangiome. Beitr. z. klin. Chir. Bd. 37, 1903, S. 565. — **Muskatello**, Ueber das primäre Angiom der willkürlichen Muskeln. Virchows Arch. Bd. 135, 1894, S. 277. — **Narath**, Ueber retroperitoneale Lymphzysten. Chir. Kongr.-Verhandl. 1895, II, S. 396. — **Nasse**, Ueber Lymphangiome. Arch. f. klin. Chir. Bd. 38, 1889, S. 614 und Arbeiten aus v. Bergmanns Klinik 4. — **Payr**, Ueber Verwendung von Magnesium zur Behandlung von Blutgefässerkrankungen. Deutsche Zeitschr. f. Chir. Bd. 63, S. 503. — **Ranke**, Zur Anatomie der serösen Wangenzysten. Arch. f. klin. Chir. Bd. 22, 1878, S. 707. — **Ribbert**, Wachstum und Genese der Angiome. Virchows Arch. Bd. 151, 1898, S. 381. — **Riethus**, Ueber primäre Muskelangiome. Beitr. z. klin. Chir. Bd. 42, 1904, S. 454. — **Ritschl**, Ueber Lymphangiome der quergestreiften Muskeln. Beitr. z. klin. Chir. Bd. 15, 1896, S. 99. — **Rottgans**, Aneurysma cirsoides. In Hildebrands Jahresber. 1897, S. 346. — **Sachs**, Die von den Lymphgefässen ausgehenden Neubildungen am Auge. Zieglers Beitr. z. pathol. Anat. Bd. 5, S. 99. — **Samter**, Ueber Lymphangiome der Mundhöhle. Arch. f. klin. Chir. Bd. 41, 1891, S. 829. — **Strauch**, Intramuskuläres kavernöses Angiom (Masseter). Deutsche Zeitschr. f. Chir. Bd. 62, 1902, S. 323. — **Suckstorff**, Lymphangiom des Rachens mit Bildung krupöser Membranen. Beitr. z. klin. Chir. Bd. 27, 1900, S. 185. — **Sutter**, Beitr. zu der Frage von den primären Muskelangiomen. Deutsche Zeitschr. f. Chir. Bd. 76, 1905, S. 368. — **Tavel**, Ueber die schubweise auftretende entzündliche Schwellung der Lymphangiome. Zentralbl. f. Chir. 1899, S. 817. — **Weichselbaum**, Chylangioma cavernosum des Mesenteriums. Virchows Arch. Bd. 64, 1875, S. 145. — **Wegner**, Ueber Lymphangiome. Arch. f. klin. Chir. Bd. 20, 1877, S. 641.*

Kapitel 6.

Das Sarkom.

Die große Gruppe der Sarkome (von σάρξ Fleisch) umfaßt Tumoren der Bindesubstanzreihe, welche im Gegensatze zu den mit ausgebildetem Gewebe versehenen Fibromen, Chondromen, Osteomen aus unentwickeltem, unreifem Gewebe bestehen. Dies beruht auf der außerordentlich großen Wucherungsfähigkeit der zelligen Elemente, welche in der Geschwulstmasse vorherrschend bleiben, da sie nicht im stande sind, viel Zwischensubstanz zu bilden. Somit stehen die Sarkome dem embryonalen Bindegewebe und dem bei Ausfüllung von Defekten und bei Entzündungen durch Proliferation entstehenden Granulationsgewebe (besonders den infektiösen Granulationsgeschwülsten) sehr nahe, ohne jedoch deren Neigung zur Vollendung des Bindegewebes zu besitzen. Ihre niedrige Entwicklungsstufe oder ihre mangelhafte Gewebsreife (Borst) bedingt mit der bedeutenden Wucherungsfähigkeit auch die Bösartigkeit der Sarkome, welche demnach wie die Karzinome unter den epithelialen Neubildungen die maligne Gruppe unter den Bindesubstanzgeschwülsten bilden.

Die großartige Mannigfaltigkeit der Sarkome kommt nicht nur im histologischen, sondern auch im klinischen Bilde zum Ausdruck. Beide decken sich jedoch nicht immer, da die Eigenart des Baues oft keine klinischen Besonderheiten bietet. Es ist deshalb eine Einteilung, welche beide berücksichtigt, schwer zu machen. Am besten läßt sich die von Ribbert durchgeführte Trennung in Hauptformen auch mit klinischen Gesichtspunkten vereinigen. Er unterscheidet Sarkome:

1. aus Zellen des gesamten Stützgewebes,
2. aus Lymphkörperchen ähnlichen Zellen,
3. aus Schleimgewebe,
4. aus Pigmentzellen.

Allen Sarkomen sind besondere Eigenschaften, wenn auch in verschiedenem Grade ausgeprägt, gemeinsam.

Sie bestehen vorwiegend aus zelligen Elementen von verschiedener Gestalt und Größe, gegen welche die Zwischensubstanz, wenn sie überhaupt vorhanden ist, stets gewaltig zurücktritt. Der Abstammung des Tumors

Fig. 113.



Fibrosarkom.

entsprechend ist sie fibrillär, knorpelig oder knöchern, abgesehen von Resten des durchwachsenen und zu Grunde gehenden Gewebes. Einen dritten wesentlichen Bestandteil der Geschwulst bilden die Gefäße; denn ähnlich

Fig. 114.

Großzelliges Spindelzellensarkom (malignes Neurom).

wie im Granulationsgewebe machen neugebildete Kapillaren den Grundstock für die in ihrer Umgebung auftretende Zellenwucherung aus. Unter den dünnwandigen Gefäßen sind Arterien und Venen nicht zu unterscheiden. Stoßen die Endothelzellen nicht

unmittelbar an die Sarkomzellen, sondern entwickelt sich zwischen beiden faseriges Bindegewebe, so spricht man vom Geschwulststroma, welches, netzförmig den Tumor durchziehend, alveolenähnliche, mit Zellen gefüllte Räume bildet (Alveolärsarkome).

Treten zahlreiche Gefäße samt der sie unmittelbar umgebenden Zellwucherung stark hervor, so ergeben sich Uebergangsbilder zu den Peritheliomen, bei welchen die Proliferation von perivaskulären Endothelzellen ausgeht. Dies ist namentlich dann der Fall, wenn die gefäßhaltigen Zellstränge nicht ineinander übergehen, sondern durch Zwischensubstanz, Oedem oder Blut scharf abgesetzt sind. Man nennt sie gewöhnlich Angiosarkome oder besser, da dieser Name auch für Peritheliome gebraucht worden ist, teleangiektatische und kavernöse Sarkome (Borst).

Das Wachstum ist anfangs zumeist expansiv, wodurch das benachbarte, oft eine dünne Kapsel bildende Gewebe verdrängt wird,

Fig. 115.

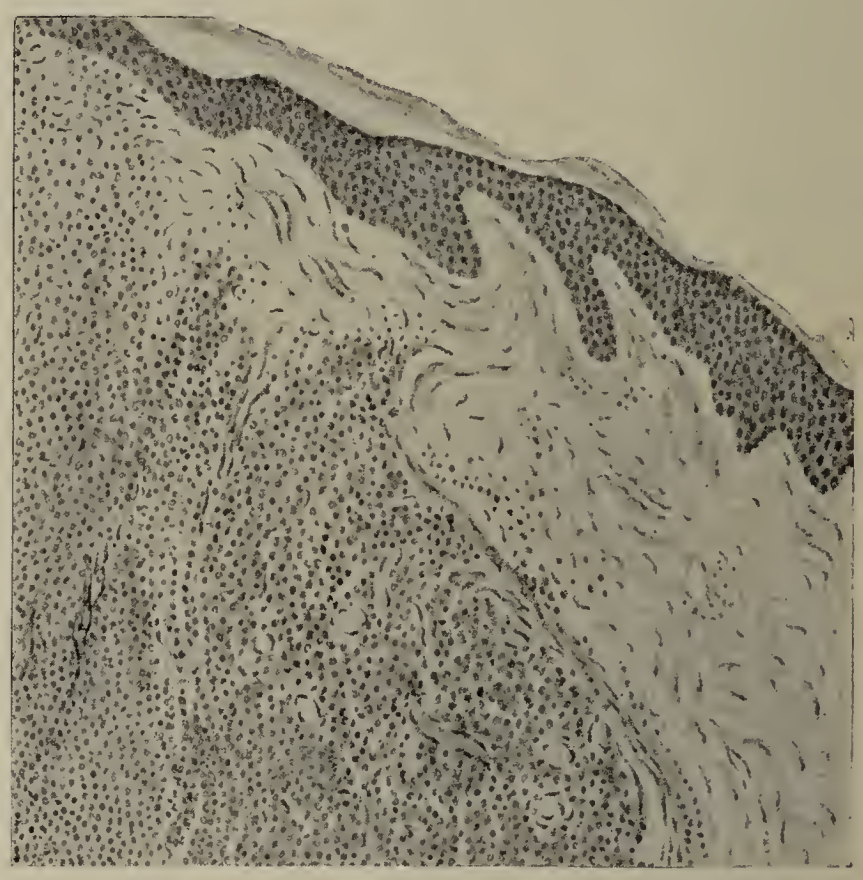

Rundzellensarkom der Haut (Grenze).

so daß der Tumor leicht aus der Umgebung ausgeschält werden kann. Später tritt überall oder nur an einzelnen Stellen unter stark beschleunigter Zunahme der Geschwulstmasse infiltrierendes Wachstum durch Einwuchern von Zellen und Zellzügen in die Nachbarschaft auf. Dabei wächst das Sarkom stets aus sich heraus, nicht durch Umwandlung der Zellen des umgebenden Gewebes. Wenn man hier Zellproliferation sehen kann, so ist sie nicht im Sinne einer Geschwulstentartung, sondern einer reaktiven Wucherung zu deuten. Das infiltrierte Gewebe geht durch Druckatrophie oder, da die zuführenden Gefäße erdrückt werden, durch Nekrose zu Grunde; selbst der Knochen wird von den Tumorzellen eingeschmolzen, während der Knorpel sehr lange widersteht.

An regressiven Metamorphosen ist jedes Sarkom reich. Fettiger und körniger Zerfall der Zellen, Nekrose ganzer Abschnitte, Blutungen in die Geschwulstmasse, Thrombosen großer Gefäße, hyaline Ent-

artung und Obliteration der Gefäße und ihrer Umgebung, Erweichungshöhlen und Blutzysten geben der anfangs gleichmäßig grau oder rötlich erscheinenden Schnittfläche ein buntes Aussehen mit gelblichen, gallertigen und blutigen Herden. Der Zerfall der durchwachsenen Haut führt zu tiefen Geschwüren, in denen sich leicht Jauchung einstellt. Interessant aber leider nicht von heilkräftigem Werte (s. S. 248) ist der teilweise eintretende Schwund des Tumors unter dem Einflusse von Erysipel (Busch) durch fettigen Zerfall (Spronck, Borst).

Die Bösartigkeit der Sarkome äußert sich vor allem in dem Auftreten von Metastasen. Am wenigsten besteht hierzu eine Neigung bei abgekapselten Tumoren oder bei verhältnismäßig hoch entwickelten Fibrosarkomen, am meisten dagegen bei sehr zellreichen und

Fig. 116.

Weiches blutreiches Sarkom der linken Gesichtshälfte, wahrscheinlich vom Bulbus ausgehend, mit Einbruch in die Nasen-, Rachen- und Mundhöhle.

schnell infiltrierend wachsenden Formen, besonders Rundzellensarkomen. Auf dem Lymphwege entstehen sekundäre Knötchen in der Nähe der Geschwulst und in den benachbarten Lymphdrüsen. Doch gehören Lymphdrüsenmetastasen nicht zur Regel wie beim Karzinom. Umso häufiger wird die Blutbahn durch das Hineinwachsen der Zellen in die Gefäße befallen. Entweder bilden sich in den Venen fortschreitende Geschwulstzapfen oder, was häufiger geschieht, es werden kleine Zellhaufen oder einzelne Zellen losgerissen, in den Kreislauf geschleppt und in der Lunge, dann in der Leber, der Milz, dem Knochenmark, in den Nieren und in anderen Organen und Geweben des Körpers abgelagert. Der Bau der metastatischen Knoten entspricht dem des primären, nur zeichnen sie sich durch größere Wucherungsfähigkeit aus.

Die Wirkung der Sarkome auf den ganzen Körper äußert sich oft in unregelmäßigem Fieber infolge der Resorption von pyrogenen Stoffen aus der Tumormasse (Blutungen, Zerfallsprodukte) und in fortschreitender Anämie, welche stets den Verdacht auf Verallgemeinerung des Leidens nahelegt.

Das häufigste Vorkommen der Sarkome fällt in das mittlere Lebensalter. In jüngeren und älteren Jahren sind sie seltener, bei Kindern verhältnismäßig häufig angeboren. Auffallend ist die Bevorzugung gesunder kräftiger Menschen. In der Regel treten sie in einzelnen Gebilden auf, doch ist auch ein primär multiples Vorkommen zu beobachten.

Fig. 117.

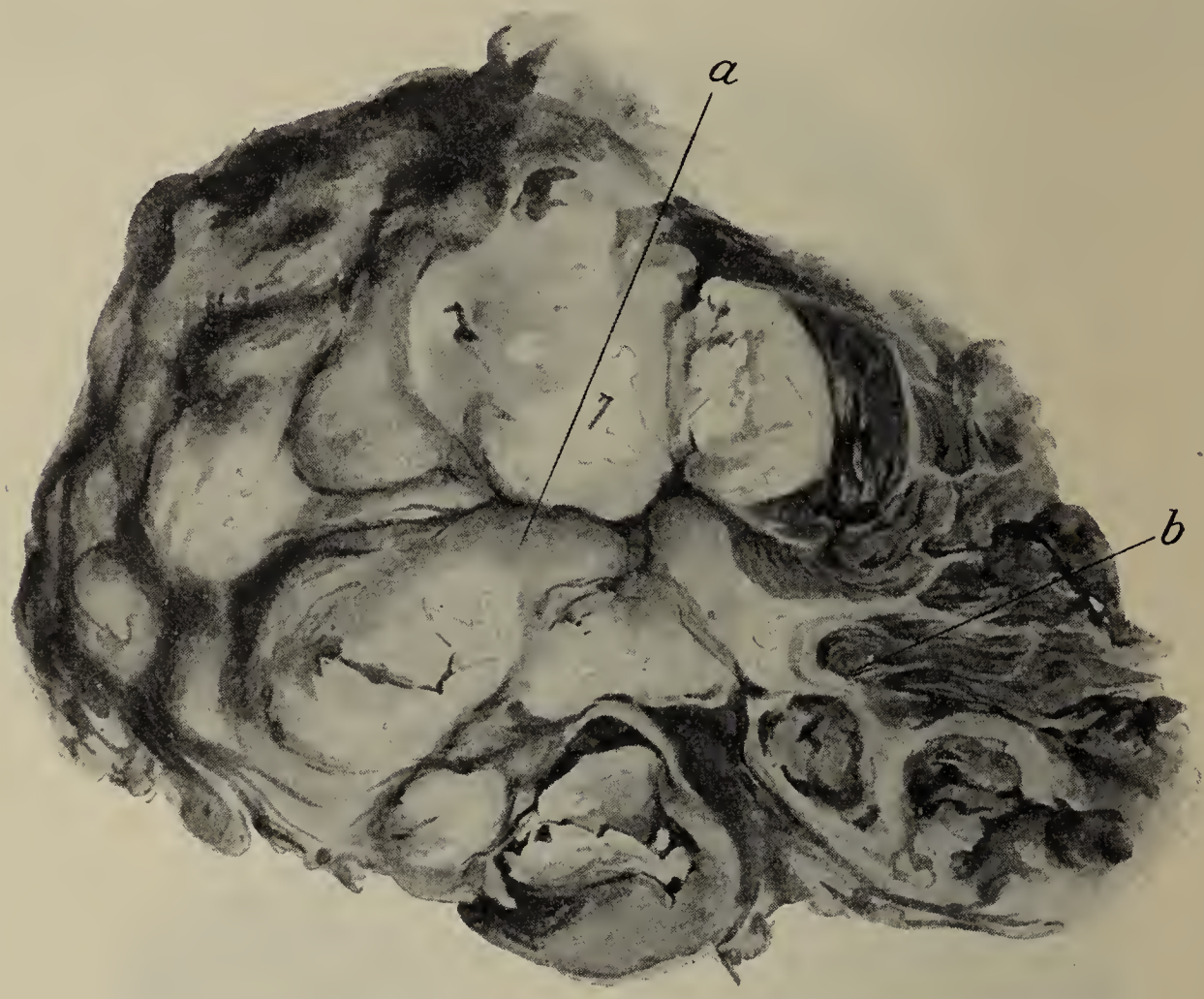

Sarkomgewebe (*a*) wuchert in die Muskulatur (*b*).

Die Entstehung der Sarkome entzieht sich unserem Wissen. Während für die parasitäre Theorie (s. S. 234) einwandsfreie Anhaltspunkte fehlen, sind nicht wenige Gründe zur Annahme ursächlicher Entwicklungsstörungen zusammengetragen worden wie: das kongenitale Vorkommen, das Vorhandensein von Sarkomgewebe in (teratoiden) Mischtumoren, deren Entstehung aus Entwicklungsfehlern sicher steht, das Hervorgehen aus versprengten Nebennierenkeimen, aus verlagerten Hoden und angeborenen Veränderungen wie Nervenfibromen und weichen Hautwarzen, ferner die Bildung von Knochen und Knorpel in Weichteilsarkomen und das gelegentliche Auftreten von sarkomatösem Gewebe in sämtlichen Tumoren der Bindegewebsreihe. Die Isolierung eines wucherungsfähigen Keimes kann aber wahrscheinlich nicht nur im embryonalen, sondern auch im späteren Leben und zwar beim Wachstum, bei Entzündungen und bei Regenerationsvorgängen vor sich gehen (Ribbert). Mit den letzteren könnte

z. B. auch ein an einer Frakturstelle wachsendes Sarkom in Zusammenhang gebracht werden. Doch ist nach klinischen Erfahrungen wahrscheinlicher, daß ein Trauma nur die Gelegenheitsursache abgibt, die einen verborgenen Tumor zu beschleunigter Wucherung führt, und daß der Knochen eher an der Stelle einer zentralen, nicht nachweisbaren Geschwulst einbricht, als daß umgekehrt diese aus dem Kallus hervorgeht.

a) Die Sarkome, deren Ursprung das gesamte Stützgewebe des Körpers abgibt, ahmen zum Teil mit geringer fibrillärer Zwischensubstanz ausgestattet den Bau des embryonalen Bindegewebes nach, zum Teil deutet Knorpel- und

Fig. 118.

Rundzellensarkom der Wangenhaut.

Knochenbildung in ihnen auf ihre Abkunft vom Skelett hin (Chondro- und Osteosarkome).

α) Die **bindegewebigen Sarkome** sind am häufigsten aus Spindelzellen aufgebaut (S. fusocellulare), weniger häufig aus Rundzellen (S. globocellulare), wobei kleine und große Zellformen mit vielfachen Uebergängen vorkommen. Neben weichen, markigen, meist sehr bösartigen Formen, den sogenannten Markschwämmen, gibt es festere, weniger bösartige Tumoren, in denen verhältnismäßig viel Zwischensubstanz auftritt. Das Aussehen des Durchschnittes ist ebenso verschieden wie die Konsistenz und hängt wesentlich vom Gefäßgehalte, vom Blutpigment, von Blutungen und regressiven Veränderungen ab. Bald ist die Schnittfläche daher graurötlich oder dunkelrot, bald gleichmäßig oder von Blutherden und Erweichungszysten unterbrochen.

Die Spindelzellen tragen in der Mitte den Kern und sind an beiden Enden mit langen Ausläufern versehen; große Zellformen sind meist unregelmäßig gestaltet, rund oder spindelig, oval, zackig. Die Zellen liegen in Zügen, welche durch ihren verschiedenen Verlauf ein dichtes Flechtwerk bilden. Fibrilläre Zwischensubstanz ist am reichlichsten bei den Fibrosarkomen vertreten, welche sich nur durch ihre großkernigen protaplasmareichen Zellen von Fibromen unterscheiden lassen. Die Spindelzellensarkome sind meist derbe Geschwülste, welche durch ihr lange Zeit expansiv geschehendes Wachstum weder in Bezug auf örtliche Zerstörung und rasche Vergrößerung noch in Bezug auf

Fig. 119.

Hautsarkom vom Oberschenkel einer 60jähr. Frau (kleinzellige Form).

Metastasenbildung den Rundzellensarkomen an Bösartigkeit gleichkommen, obgleich diesen die großzelligen Spindelzellensarkome nicht allzu ferne stehen.

Die Rundzellensarkome enthalten entweder kleine rundliche, mit wenig Protaplasma ausgestattete Zellen oder große, durch bläschenförmige Kerne und reichliches Protaplasma epithelähnliche Gebilde. Liegen letztere im Maschenwerke eines stark entwickelten Stroma (Alveolärsarkom), so kann große Aehnlichkeit mit einem Karzinom auftreten. Die Rundzellensarkome zeichnen sich durch rasches, vorzugsweise infiltrierendes Wachstum aus und sind häufiger weiche als feste Geschwülste.

Der einheitliche Zellcharakter ist meist nur in Spindelzellensarkomen gewahrt. Im übrigen herrscht die eine Zellform vor, die anderen Arten sind darunter gemischt.

Unregelmäßige Kernteilungsfiguren und mehrkernige Zellen, deren Protaplasma sich nicht zu teilen vermochte, sind ein Zeichen für mangelhafte Wachstumsvorgänge.

Neben Spindel- und Rundzellen kommen in bindegewebigen Sarkomen, besonders in solchen, welche vom Knochensysteme ausgehen, Riesenzellen vor, welche große Aehnlichkeit mit Osteoklasten haben. Besonders gerne mit Spindelzellen versehen, gehen diese Riesenzellensarkome vom Periost der Kiefer (Epulis) oder vom Knochenmark der Röhrenknochen (s. S. 318) aus und bilden die verhältnismäßig gutartigste Gruppe der Sarkome.

Fig. 120.

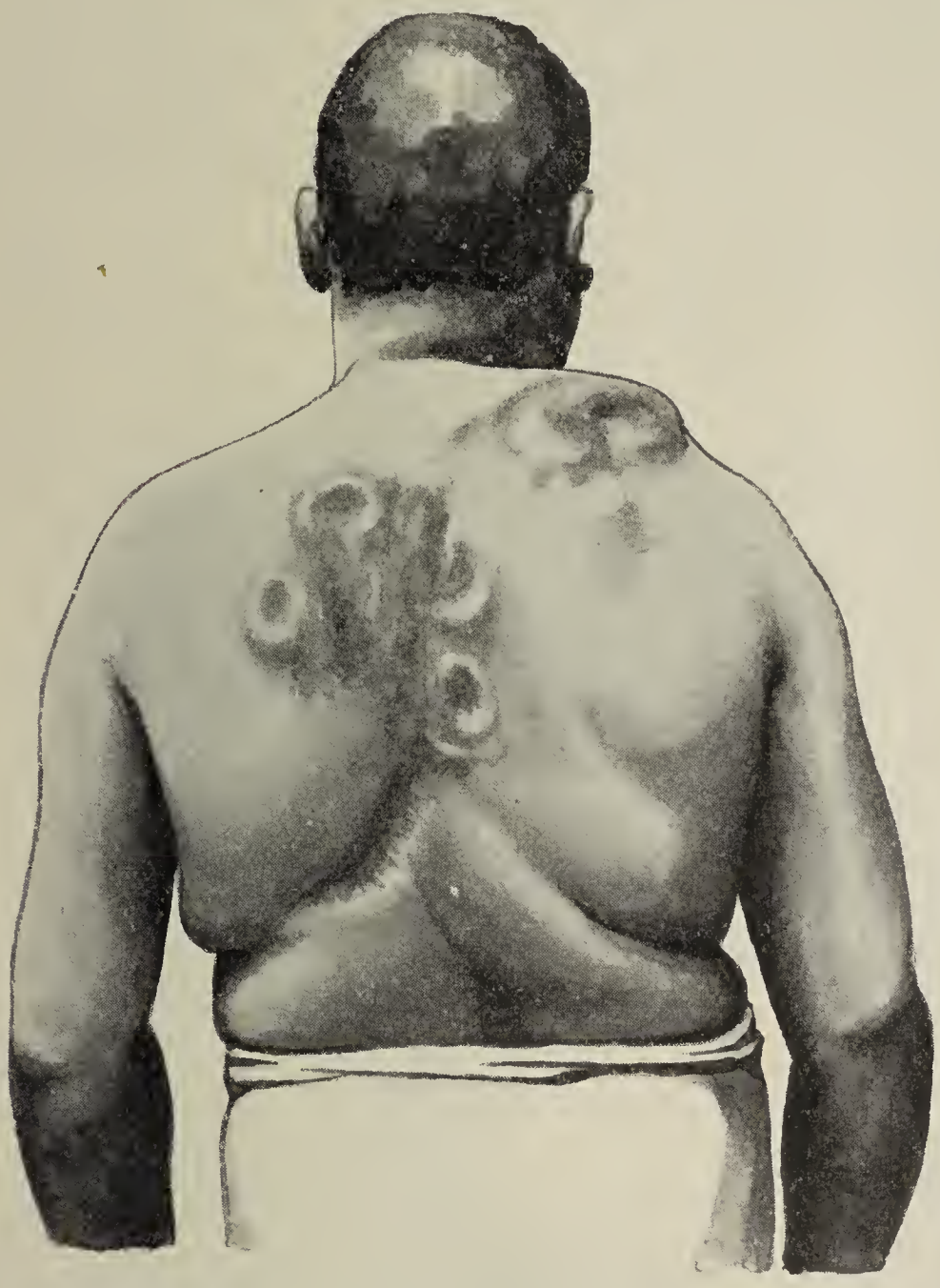

Multiple Hautsarkome eines 40jähr. Mannes (kleinzellige Form).

Das klinische Bild der bindegewebigen Sarkome richtet sich ebenso wie ihre Erkennung, welche besonders im Beginne nicht leicht ist, nach dem Sitze und dem verschiedenen Grade der Bösartigkeit.

Als schnell wachsende, rundliche, deutlich abgrenzbare Knoten und Platten oder pilzförmige gestielte und höckerige Tumoren von verschiedener Konsistenz und wegen ihres Gefäßreichtumes von bläulich rötlichem Aussehen erscheinen die Sarkome der Haut, welche anfangs von Epidermis überzogen, später nach ihrem Schwunde mit Borken bedeckt sind, leicht und kräftig bluten oder große, tiefe kraterförmige Geschwüre

Fig. 121.

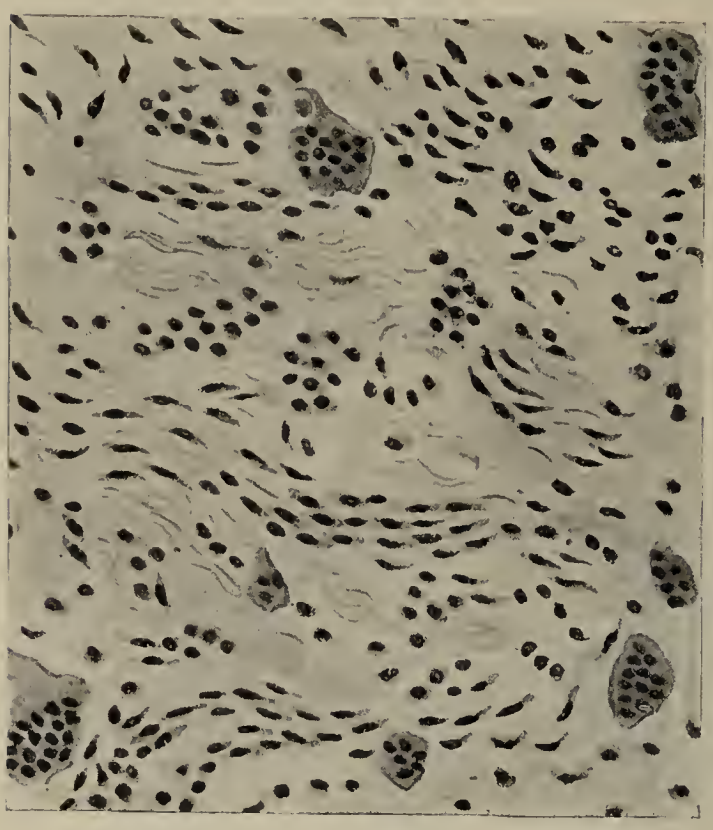

Fibrosarkom mit Riesenzellen (Epulis).

aufweisen. Oft gehen sie aus Warzen und Papillomen hervor, mitunter treten sie von Anfang an multipel auf. Solange sie nicht groß sind und tief greifen, sind sie mit der Haut verschieblich. Das rasche Wachstum deutet auf einen bösartigen Tumor, das häufige Fehlen von harten Lymphdrüsenschwellungen unterscheidet ihn von einem Karzinom, wenn auch die knollige Oberfläche oder das zerklüftete unebene Geschwür oft große Aehnlichkeit mit diesem hat. Multiple Formen sind kaum von Mucosis fungoides, einer eigenartigen, noch völlig unklaren Granulationsgeschwulst zu trennen.

Im subkutanen Gewebe treten die Sarkome als rundliche Knoten mit leicht höckeriger Oberfläche auf, welche sich anfangs scharf gegen die Umgebung absetzen, dann aber mit ihr und mit der Haut verwachsen und letztere durchbrechen. Sie können aus Nervenfibromen

Fig. 122.

Gefäßreiches Hautsarkom, kragenförmig von der durchbrochenen Haut umgeben.

Fig. 123.

Rundzellensarkom der Haut.

hervorgehen. Wie bei den Hautsarkomen handelt es sich um Rund- und Spindelzellentumoren. Die Diagnose gründet sich der Hauptsache nach auf das rasche Wachstum, welche sie leicht von Fibromen, aber schwer von gummösen Wucherungen unterscheiden läßt.

Gegen letztere sichert erst bei geschwürigem Zerfalle das Fehlen der für die Syphilisprodukte so charakteristischen Bilder.

Fig. 124.



Durchschnitt eines gestielten Hautsarkomes (gefäßreichen Spindelzellensarkomes) vom Finger. Die Kutis hört am Stiele auf.

Die Sarkome der Schleimhäute, welche breit aufsitzende, selten gestielte knollige Tumoren oder unscharf begrenzte Verdickungen verschiedenster Konsistenz und nach ihrem frühen Zerfalle kraterförmige Geschwüre bilden, sind zum Teil aus Rundzellen, zum Teil aus Spindelzellen aufgebaut und meist von sehr raschem Wachstume. Sie gehen von der Submukosa, seltener vom Zwischenmuskelgewebe und der Subserosa aus und kommen im Magen und im Darme, mitunter auch in der Zunge und der Luftröhre, im

Fig. 125.

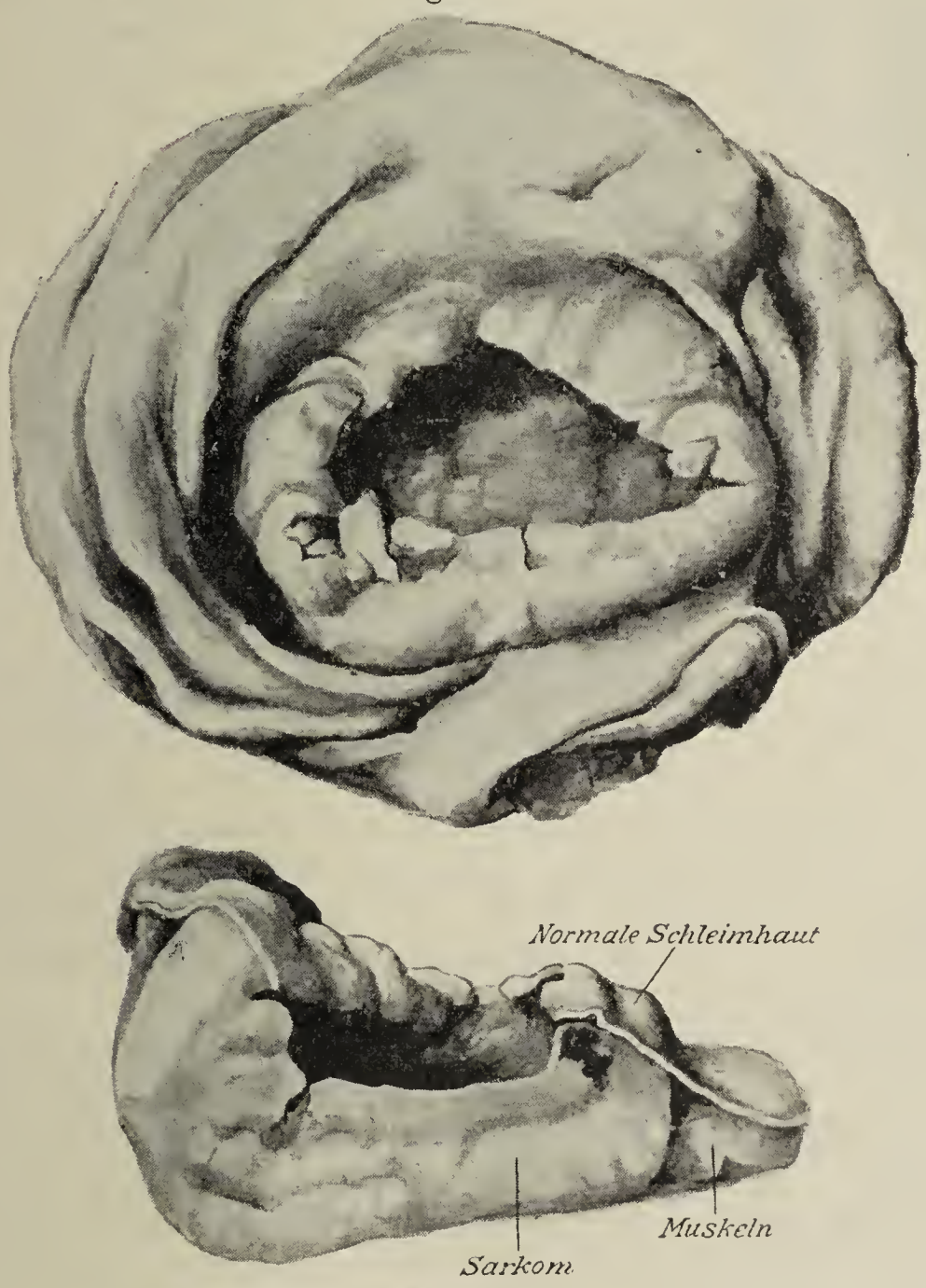

Ulzeriertes Rundzellensarkom des Magens (23jähr. Frau, Resektion der rechten Magenhälfte, Heilung).

ganzen viel seltener als Schleimhautkarzinome vor, mit denen sie eine Reihe von klinischen Erscheinungen gemein haben.

Die intermuskulären Sarkome, mit Vorliebe großzellige Tumoren mit sehr raschem Wachstume, können riesige,

den Knochen umlagernde Gewächse bilden, deren Erkennung nur im Beginne, wo sie mit schnell wachsenden Muskelgummata verwechselt werden können, Schwierigkeiten macht, und deren Ausgangspunkt von dem Knochen oder den Weichteilen in vorgeschrittenen Fällen nicht mehr festzustellen ist. Neben zellreichen weichen und sehr bösartigen gibt es harte fibröse Tumoren, welche langsamer wachsen und eine gewisse Abkapselung erkennen lassen.

Beide Formen sind auch bei Sarkomen der Faszien und der Gefäßscheiden vertreten, von denen sich die letzteren schon früh durch Druck auf Nerven und Gefäße bemerkbar machen.

Fig. 126.

Weiches, kleinzelliges Spindelzellensarkom der Fascia lata.

Die bindegewebigen Sarkome des Periostes sind — in seltenen Fällen multipel (Nasse) — Fibrosarkome oder Spindelzellensarkome mit eingelagerten Riesenzellen. Knollige, harte, breit oder gestielt aufsitzende, von Schleimhaut bekleidete und langsam wachsende Tumoren dieser Art sind an den Alveolarfortsätzen der Kiefer häufig zu finden und unter dem Namen Epulis bekannt, welcher auch den hier entstehenden und oft schwer zu unterscheidenden Fibromen beigelegt wird. Auch an anderen Knochen, besonders an den Enden der langen Röhrenknochen kommen diese derberen periostalen Sarkome vor. An der Dura finden sich Spindelzellensarkome als ein Teil der unter Fungus durae matris zusammengefaßten Geschwülste. Gehen Bindegewebssarkome vom Knochenmark aus, so sind sie reichlich mit Riesenzellen ausgestattet und verhältnismäßig gutartig. Ihr Sitz und ihre klinische Erscheinung deckt sich mit den myelogenen Sarkomen.

Aehnlich gebaut sind die ebenfalls nicht sehr bösartigen, an den Sehnenscheiden der Fingerbeuger auftretenden knolligen, abgekapselten Tumoren, deren rötlich- oder gelblichbraune Farbe der Einlagerung von Blutpigment infolge von Blutungen nach traumatischen Einflüssen zu danken ist.

Bildet das Nervenbindegewebe den Ausgangspunkt, so sind spindelige knollige Verdickungen oder seitlich aufsitzende, anfangs abgekapselte Tumoren zu finden, welche rascher als Fibrome wachsen, bei Berührung wie diese Schmerzen auslösen und schließlich die umgebenden Weichteile durchsetzen können. Gelegentlich entstehen sie aus lange vorhandenen Fibromen (s. S. 266).

Die retroperitonealen Sarkome dieser Gruppe bilden in der hinteren Bauchwand und im Mesenterium große Gewächse mit höckeriger Oberfläche und unterscheiden sich von Fibromen nur durch ihre ausgedehnte Verbreitung und ihr schnelles Wachstum.

Die bindegewebigen Sarkome der Organe (Mamma, Schilddrüse, Prostata, Hoden, Parotis, Nieren, Uterus u. a.) richten rasch das Parenchym zu Grunde; die serösen Häute (Pleura, Peritoneum) sind seltener primär betroffen. Auch die verschiedenartigsten primären Sarkome der Lymphdrüsen — abgesehen von den Lymphosarkomen — gehören zu den Seltenheiten.

Bezüglich der Diagnose muß man sich fast immer mit der Bestimmung eines Sarkomes im allgemeinen zufrieden geben, falls man es überhaupt von anderen malignen Tumoren unterscheiden kann. Denn nicht häufig läßt der Sitz auf eine bestimmte Sarkomart schließen, wie z. B. an den Alveolarfortsätzen der Kiefer. Oft sind Lymphosarkome, Chondrosarkome, und Myxosarkome von der bindegewebigen Gruppe klinisch nicht zu trennen, nur die Melanosarkome verraten sich durch ihre Farbe, die Osteosarkome durch Sitz und Härte. Im übrigen kommen tiefliegende entzündliche Infiltrate, besonders Gummata in

Fig. 127.

Zentrales Riesenzellensarkom des Oberkiefers (Resektionspräparat).

Frage, wobei Probeeinschnitte rascher als eine antisyphilitische Kur zur Entscheidung führen.

Die Behandlung sucht so frühzeitig als möglich, falls noch keine nachweisbaren Metastasen vorhanden sind, durch radikale Entfernung des Tumors weit im Gesunden oder, wenn wegen Ausdehnung und Sitz nötig und möglich, durch Amputation eine Heilung zu erzielen.

β) Chondro- und Osteosarkome gehen vom Skelett, seltener von den Weichteilen aus.

Die **Chondrosarkome**, welche auch aus den genetisch jedenfalls nahestehenden Chondromen hervorgehen können und mit ihnen dem Sitze nach übereinstimmen, sind wie diese durch Bildung von hyaliner Grundsubstanz ausgezeichnet. Doch unterscheidet sie von jenen der große Reichtum an verschiedenartigen rundlichen, spindeligen oder polymorphen Zellen, welche in großen Haufen und Zügen angeordnet kleinere und größere Inseln von Knorpelsubstanz umgeben. In dieser liegen meist ohne Kapseln zahlreiche Zellen einzeln oder zu mehreren.

Die Schnittfläche der Chondrosarkome entbehrt der Gleichmäßigkeit,

welche bei nicht zerfallenen Chondromen hervortritt. Die knorpeligen Abschnitte erscheinen als opalbläuliche Stellen innerhalb des meist weichen und durch seinen Gefäßgehalt rötlichen Sarkomgewebes. Verkalkungen des Knorpels äußern sich durch weiße Einsprengungen, Verknöcherungen durch ihre Härte (Chondroosteosarkome). Durch Erweichung kommen große zystische Räume zu stande.

Das Chondrosarkom wächst rasch zu oft ganz riesigen, alle Weichteile durchsetzenden und den Knochen zerstörenden Bildungen

Fig. 128.

Riesenzellensarkom der Mamma (vorzugsweise großzellig).

heran und führt nicht selten zu Metastasen, deren üppige Zellwucherung zur Bildung von Knorpel kaum Zeit findet.

Die **Osteosarkome** oder ossifizierenden Sarkome sind ungleich häufiger. Man versteht darunter streng genommen nur solche Sarkome, welche Knochensubstanz oder deren Vorstufen enthalten, nicht aber bindegewebige vom Knochen ausgehende Sarkome (s. S. 318); doch ist auch hier eine scharfe Unterscheidung oft nicht zu treffen, da auch das bindegewebige Sarkom durch reaktive Wucherung des Periostes Knochenbälkchen enthalten kann.

Die Osteosarkome finden sich vor allem an den Enden der langen Röhrenknochen, ferner am Becken, Schulterblatt, Schlüsselbein, Sternum, an den Schädelknochen, den Kiefern, den Rippen, den kurzen Röhrenknochen, an den Wirbeln, am Kalkaneus und an der Patella.

Ihr häufigstes Auftreten fällt in die Entwicklungszeit.

Man teilt sie in periostale (periphere) und myelogene (zentrale) Tumoren.

Die **periostalen Osteosarkome** (Fig. 129) bauen sich meist und vorwiegend aus Spindelzellen, daneben aus Rund- und Riesenzellen auf, zwischen denen sich bald balkenförmig, bald gänzlich unregel-

Fig. 129.

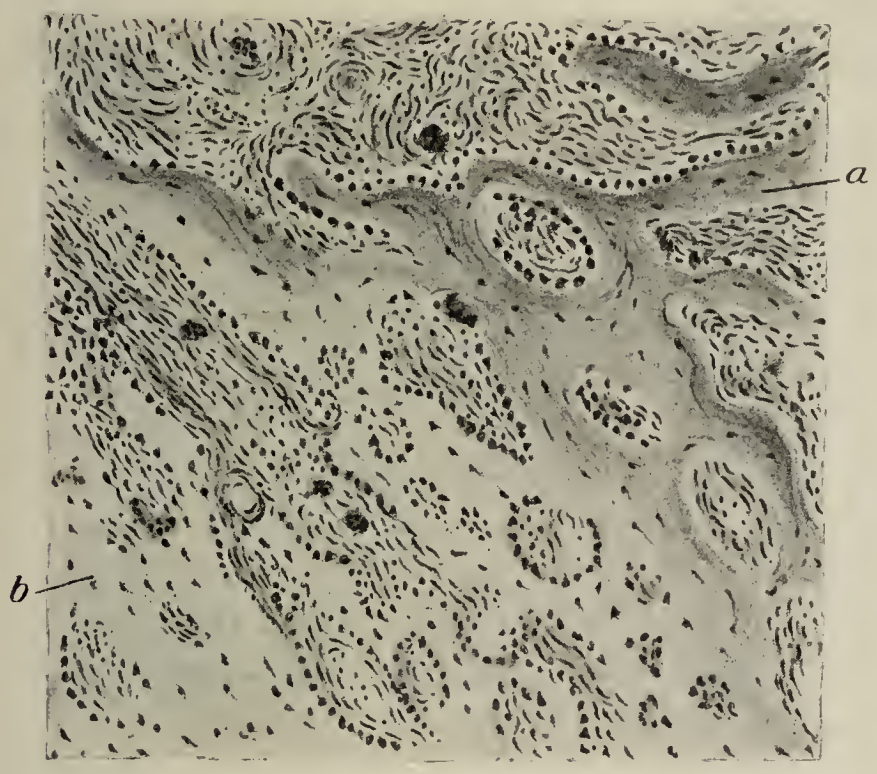

Periostales Osteosarkom der Ulna. Sarkomgewebe mit Riesenzellen und Osteoblasten erscheint als Mark zwischen neugebildeten verkalkten (*a*) und osteoiden Bälkchen (*b*).

mäßig eine knochenartige Zwischensubstanz bildet. Enthält diese nur zarte, nicht verkalkte osteoide Bälkchen, so spricht man von Osteoidsarkomen. Diese gehen ohne scharfe Grenze in jene weniger bösartigen Tumoren über, welche breite unverkalkte Bälkchen verdichteter Knorpelgrundsubstanz mit zackig gewordenen Zellen enthalten und deshalb von Virchow Osteoidchondrome genannt worden sind.

Die Knochenbildung ergreift selten den ganzen Tumor. In den älteren zentralen Abschnitten ist sie weiter vorgeschritten als in den zellreichen und darum weichen peripheren. Knochenartige Stellen wechseln mit osteoidem oder mit chondroidem Gewebe ab. Die häufig mit Osteoblasten ausgestatteten Knochenbälkchen bilden entweder ein feines spongiöses Maschenwerk, in welchem die Sarkomzellen und die Gefäße die Stelle des Markes versehen, oder sie sind so angeordnet, daß der Knochen nach der Mazeration mit allseitig ausstrah-

lenden oder büschelförmig stehenden Zacken, Stacheln und Nadeln besetzt ist (Fig. 130).

Die periostalen Osteosarkome erscheinen anfangs als umschriebene, von einer dünnen Periostschicht bekleidete Knoten verschiedenster Konsistenz. Nach ihrem Ausgangspunkte bevorzugen sie an den langen Röhrenknochen die Gegend der Metaphysen, doch umwachsen sie schließlich auf weite Strecken den ganzen Knochen, welcher dadurch in eine unförmige knollige, keulenähnliche Masse verwandelt wird. Wachsen sie langsam unter ausgiebiger Knochenbildung, so wird die Kortikalis nur oberflächlich zerstört und bildet am Fuße des Tumors eine ihn umgebende Osteophytenschicht. Rasch wachsende Sarkome geraten nach Durchbruch ihrer Periostkapsel infiltrierend in die Weichteile, besonders an den Ansätzen der Muskeln, Sehnen und Bänder, zerstören auf dem Wege der Haversschen Kanäle die Kortikalis, so daß diese sich auf dem Durchschnitte in dem ossifizierenden Tumorgewebe allmählich verliert, und füllen die Markhöhle mit ihren deutlich vom Knochenmarke durch ihre hellere Farbe zu unterscheidenden Massen. Es ist deshalb in vorgeschrittenen Fällen nicht leicht, zu beurteilen, ob der Tumor ein periostaler oder ein myelogener ist. Während der Gelenkknorpel sich am längsten erhält, wird die Gelenkkapsel an ihrem Ansatze namentlich von weichen Sarkomen rasch durchwachsen, so daß auch die Gelenkhöhle der Wucherung offen steht.

Fig. 130.

Periostales Osteosarkom mit strahliger Anordnung der Knochenbälkchen am unteren Femurende.

Das klinische Bild der periostalen Osteosarkome kommt dem der myelogenen sehr nahe, von denen sie sich nur im Anfange durch das Fehlen einer knöchernen Schale unterscheiden.

Die **myelogenen Osteosarkome** oder **Myeloidsarkome** treten mit Vorliebe in den spongiösen Enden der langen Röhrenknochen (und zwar bei jugendlichen Personen häufiger in den Metaphysen dicht an der Knorpelfuge als in den Epiphysen) auf, ohne an den übrigen Teilen des Skelettes zu fehlen, von denen wieder einzelne wie Unterkiefer, Hand- und Fußwurzelknochen, Schädeldach, Wirbelkörper, Beckenknochen besonders hervortreten. Auch multiple Lokalisationen am Knochensysteme sind beobachtet, namentlich im Vereine mit Ostitis deformans (S. 226).

Sie bestehen aus Rund- und Spindelzellen oder aus verschieden geformten großen Zellarten und enthalten häufiger als die periostalen Formen Riesenzellen. Die Knochenbildung tritt gegenüber der Zellwucherung in der Regel

zurück. Der große Reichtum an Gefäßen, besonders Arterien, kann die Erscheinung von Pulsation und von Geräuschen verursachen, so daß man von Knochenaneurysmen gesprochen hat. Nicht selten sind Blutungen innerhalb der Geschwulstmasse. Sie führen durch Pigmentablagerungen zu gelber und rotbrauner Verfärbung des Gewebes und zusammen mit Erweichungsvorgängen zur Bildung von Zysten, deren Wände Knochenbälkchen enthalten können.

In der Regel herrscht lange Zeit das expansive Wachstum vor und gibt dem Tumor ein verhältnismäßig gutartiges

Fig. 131.

Myelogenes Sarkom am unteren Femurende mit flacher Verbreitung an der Knochenoberfläche nach dem Durchbruche an der Epiphyse.

Fig. 132.

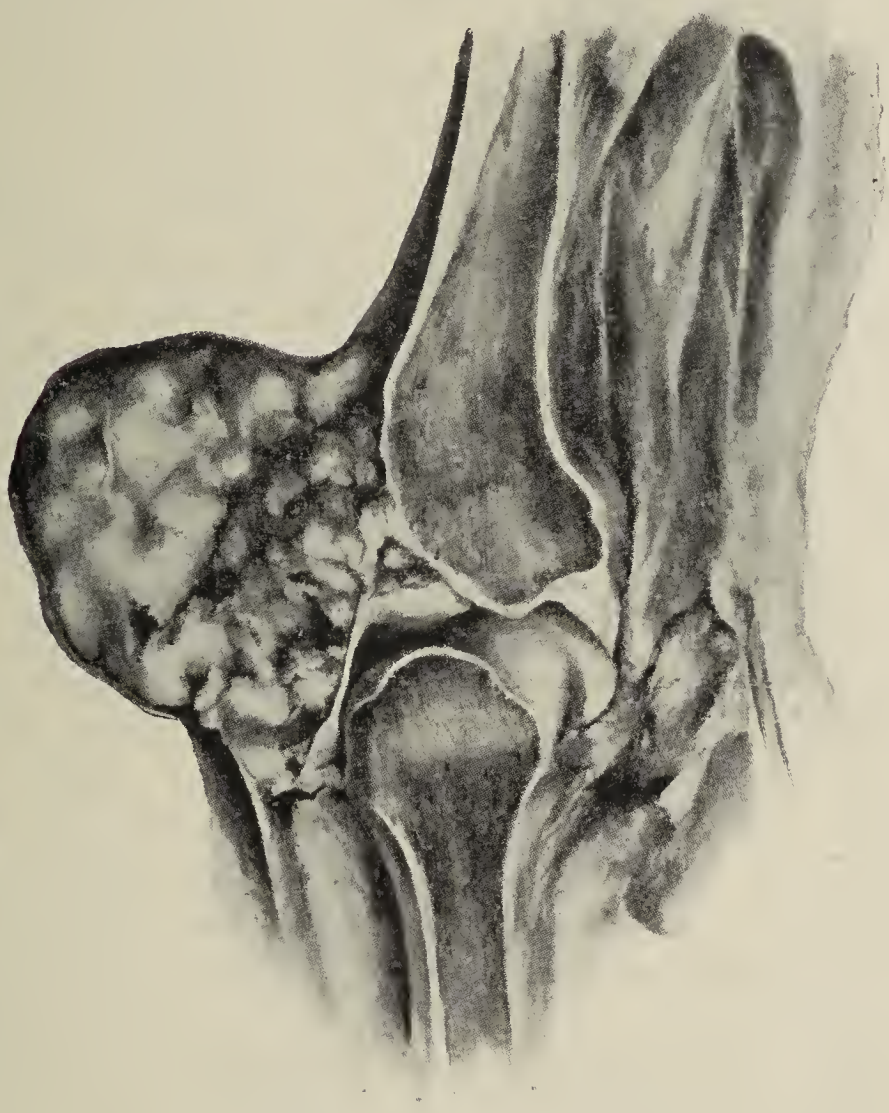

Osteoides Sarkom der Patella (Längsschnitt durch das Kniegelenk).

Gepräge. Dies gilt besonders für die mit reichlichen Riesenzellen ausgestatteten, meist aus Spindelzellen mit bindegewebiger oder auch knöcherner Grundsubstanz bestehenden Riesenzellensarkome. Der Knochen wird aufgetrieben, aber nicht wie bei Entzündungen durch Verdickung seiner Kortikalis, sondern durch das Wachstum des Tumors, der die Knochenschale von innen verzehrt, während sie von außen durch das Periost ersetzt wird. Dadurch verliert der Knochen an der Stelle eines zentralen Tumors seine Festigkeit und bricht leicht von selbst unter der Last des Körpers oder nach geringfügigen Einwirkungen (Spontanfraktur). Mitunter, namentlich an den Kiefersarkomen gibt die dünne nachgiebige

Fig. 133.

Osteosarkom der Fibula.

Knochenschale dem untersuchenden Finger auf Druck die Erscheinung des Pergamentknisterns (Dupuytren).

Hält die periostale Knochenbildung mit der von innen erfolgenden Resorption nicht mehr Schritt, so wird die Schale des Tumors bald früher bald später durchbrochen, und weithin in die Weichteile, in die Gelenke und um den Knochen herum ergießt sich unaufhaltsam die wuchernde Geschwulstmasse, deren infiltrierendes Wachstum jetzt überwiegt und rasch zu Metastasen führt.

Der Uebergang vom verhältnismäßig gutartigen ins bösartige Stadium vollzieht sich jedoch nicht bei allen Formen gleich schnell und schwer. Weiche zellreiche myelogene Sarkome (sogenannte Markschwämme) führen schneller zum Durchbruch und geraten sodann rascher ins infiltrierende Wuchern als die festeren Formen, namentlich die Riesenzellensarkome, welche auch nach dem Durchbruche in die Weichteile noch lange ihre Neigung zur Begrenzung und zum expansiven Wachstume bewahren können, obgleich die Gefahr der Metastasierung schon wegen des großen Gefäßreichtumes ebenso besteht wie dort.

Von den klinischen Erscheinungen sind im allgemeinen ziehende Schmerzen und schnell wachsende Knochenauftreibungen die ersten Symptome. Zu ihnen gesellen sich an den Extremitäten Spontanfrakturen und seröse Gelenkergüsse, welche umso schwieriger zu deuten sind, wenn sie die ersten auffälligen Merkmale bilden. Je rascher der Tumor wächst, desto eher kommt es zu funktionellen Störungen von seiten der verdrängten und durchwachsenen Nerven und Muskeln, zu Stauungen durch Druck auf die großen Venen und zu verschiedenen Erscheinungen, welche durch den Sitz des Tumors bedingt sind wie Hirndrucksymptome durch nach innen wachsende Sarkome des Schädels, Kompression der Lunge durch solche des Thorax. Nach Verwachsung mit der Haut treten tiefe Geschwüre auf, welche stark bluten und leicht verjauchen.

Fig. 134.

Myelogenes Riesenzellensarkom am unteren Ende des Radius (35jähr. Frau, Resektionspräparat. Heilung seit 3 Jahren).

Die Erkennung vorgeschrittener Fälle von Osteosarkomen ist auf den Befund eines großen, rasch herangewachsenen, breit und fest am Knochen sitzenden

Tumors gestützt, dessen Oberfläche wegen Verbindung mit den Muskeln deutliche Abgrenzungen vermissen läßt. Mitunter kann man bei der Funktion der benachbarten Muskeln ihren Ueber-

Fig. 135.

Zentrales Osteosarkom des Femur mit Durchbruch in die Weichteile und ins Kniegelenk.

gang in die Geschwulstmasse nachweisen. Dazu kommen die Erscheinungen der bei ausgedehnten Tumoren selten fehlenden metastatischen Lungenherde, welche mit blutigen Pleuraergüssen einhergehen. Dagegen ist die Entscheidung, ob ein primär

periostales oder myelogenes oder sogar ein aus den Weichteilen stammendes, ob ein Osteo-, ein Chondro-, ein Osteoid- oder bindegewebiges Sarkom vorliegt, selten aus dem Sitze und der Konsistenz zu schließen, aber auch nicht von Belang. Nur treten die myelogenen häufiger auf und äußern sich oft im Beginne durch Spontanfrakturen.

Schwieriger ist die Erkennung der frühen Stadien. Hier läßt die gleichmäßige Knochenauftreibung myelogener Sarkome, mitunter mit akut eingetretenem Hydrops des benachbarten Gelenkes verbunden, vor allem an entzündliche Vorgänge durch

Fig. 136.

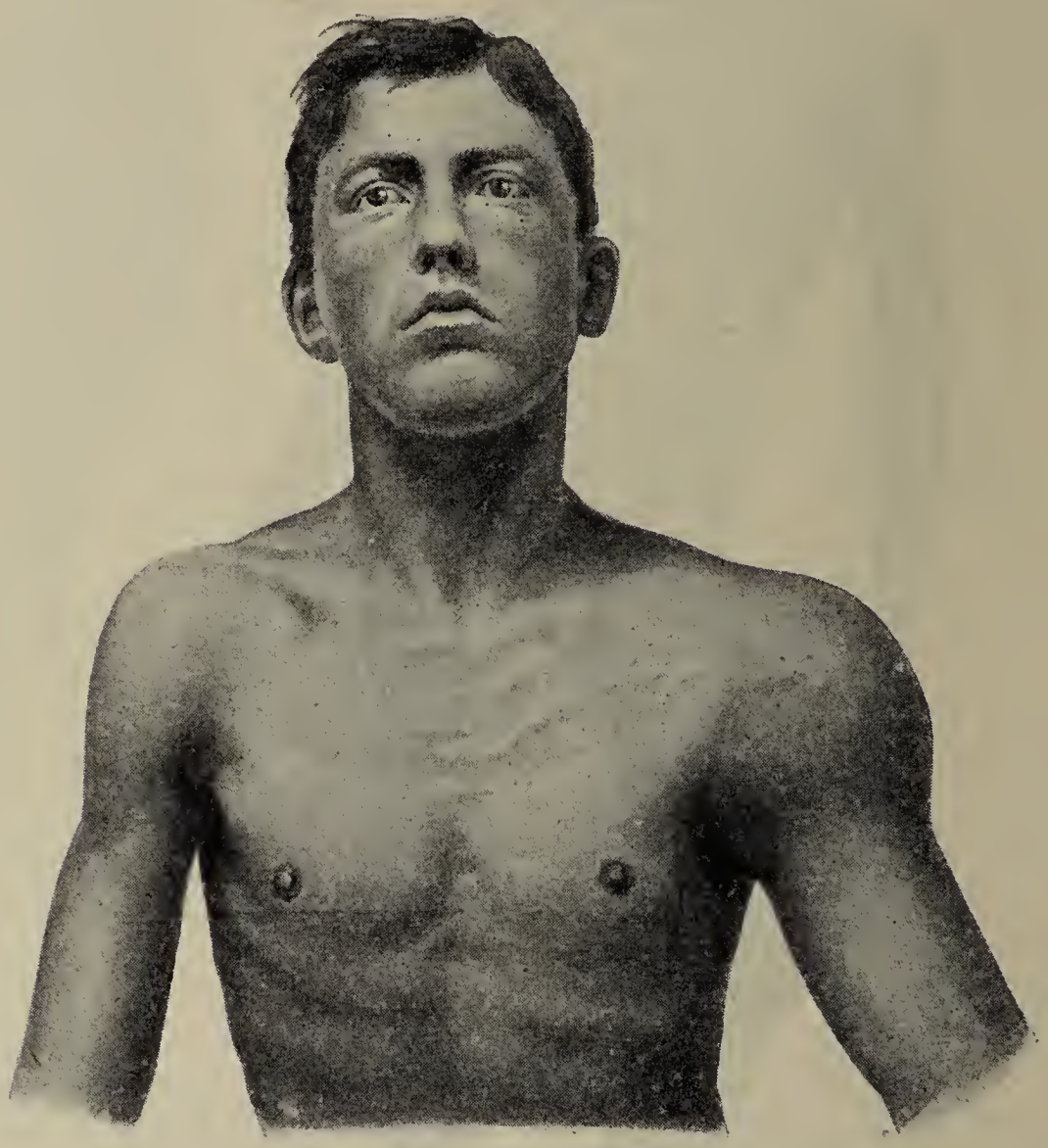

Osteosarkom des oberen Humerusendes eines 19jähr. Mannes.

chronische Eiterung, tuberkulöse oder gummöse Ostitis denken, zumal deren Sitz mit dem der Sarkome oft zusammenfällt, und diese nicht selten auch von Temperatursteigerungen begleitet sind. Die knotenförmige Gestalt kleiner periostaler Sarkome führt je nach der Konsistenz zur Vermutung eines Fibromes, Chondromes oder Osteomes. Spontanfrakturen sprechen in hohem Maße, aber nicht mit Sicherheit für Sarkome. Bei multiplem Auftreten der Knochenveränderungen sind zwar Sarkome nicht ausgeschlossen, doch sehr unwahrscheinlich.

In allen derartigen Fällen ist die klinische Beobachtung, ohne daß sie lange ausgedehnt zu werden braucht, zur Entscheidung notwendig. Rötet sich über einem rasch wachsenden

Tumor die Haut, so kann es sich nur um eitrige Osteomyelitis oder um ein Gumma handeln. Denn das rasche Wachstum fehlt dem tuberkulösen Knochenherde und dem nach seinem Durchbruche entstehenden Infiltrate, während ein Sarkom wegen seines Gefäßreichtumes mitunter wohl eine Temperaturerhöhung der bedeckenden Haut, aber keine entzündliche Rötung hervorruft. War auch die gleichzeitig

Fig. 137.

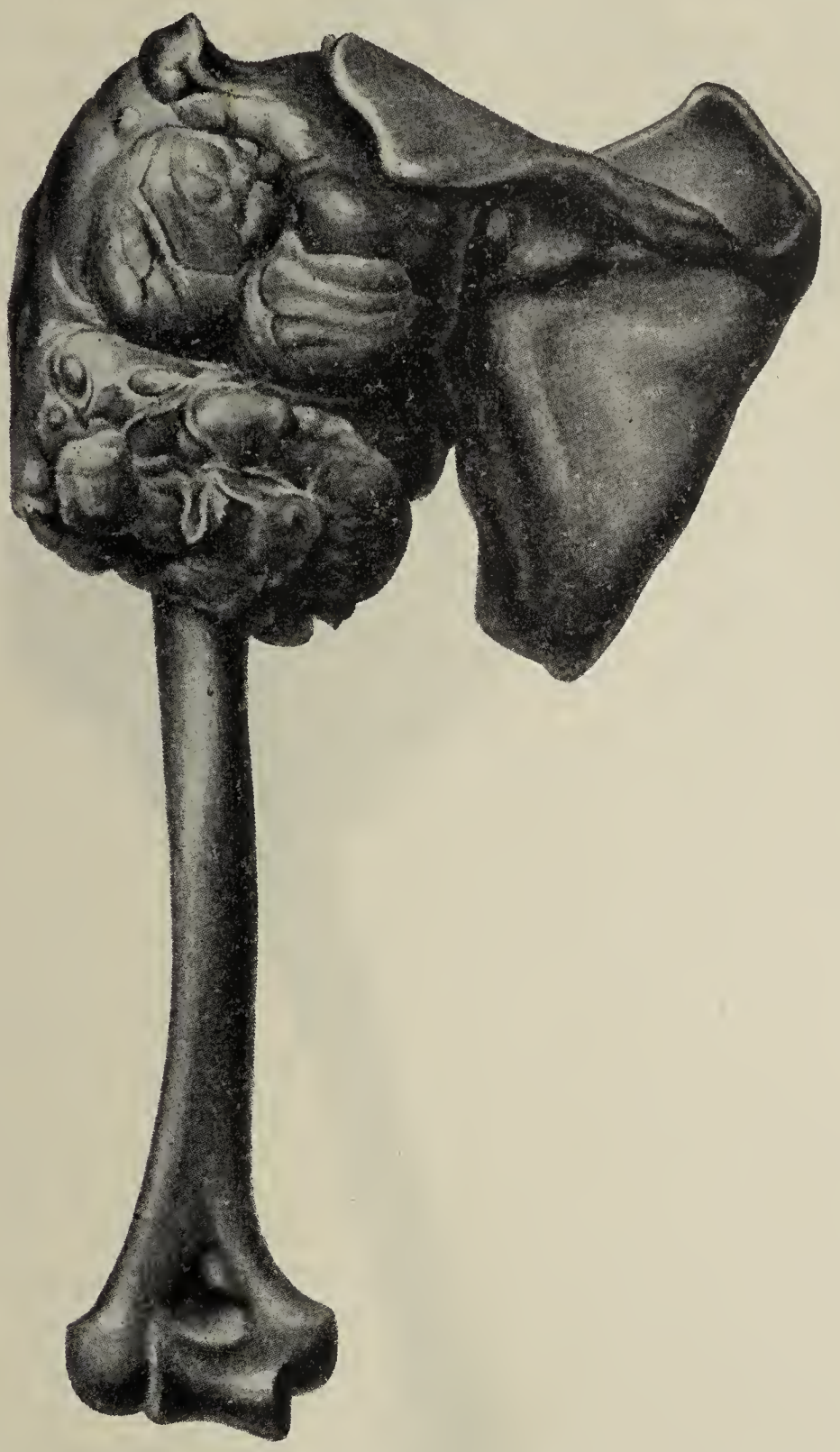

Präparat desselben Falles von hinten (Exartikulation des Schultergürtels).

während der Beobachtungszeit eingeleitete Jodkalikur wirkungslos, so kann nur eine chronische eitrige Osteomyelitis vorliegen. Bleibt dagegen die entzündliche Veränderung der Haut beim Wachsen des Tumors aus, so muß es sich um eine Geschwulst am Knochen handeln, welche als myelogen erkannt wird, falls man mit der Palpation oder dem Röntgenbilde eine deutliche Knochenschale nachweisen kann. Ihre rasche Vergrößerung spricht für Sarkom gegenüber gutartigen Tumoren (Fibrom, Chondrom und Knochenechino-

kokken). Aber es ist klar, daß bei dem verhältnismäßig langsamen Wachstume mancher Sarkome auch die klinische Beobachtung oft versagen muß, da sie bei dem bestehenden Verdachte

Fig. 138.

Röntgenbild des vorigen Präparates mit injizierten Gefäßen.

eines Sarkomes niemals über 1—2 Wochen ausgedehnt werden darf.

Oft hilft das Röntgenbild. Es läßt an ihrer kegelförmigen oder gestielten Gestalt die Exostosen gut erkennen, deren scharfe Zeichnung in die ebenso

deutliche der Knochenoberfläche sich fortsetzt. Beim periostalen Sarkom dagegen sieht man einen unregelmäßigen wolkigen Schatten, dessen Tiefe mit dem Gehalt an Knochensubstanz wechselt; seine Grenzen verlieren sich, wo der Tumor am Perioste weiterkriecht, allmählich in der Kontur des Knochens, welcher am Fuße des Tumors gänzlich verschwommen erscheint. Das myelogene Sarkom ergibt an der Stelle der Knochenauftreibung einen helleren Fleck, umrahmt von stark verdünnter, aufgeblähter Kortikalis. Der hellere Schatten im Knochen deutet auf Zerstörung der Knochensubstanz, könnte also sowohl auf einen Tumor (Sarkom, Chondrom) als auf Abszesse oder parasitäre Zysten hinweisen. Aber die Zartheit der Knochenschale spricht gegen entzündliche Herde aller Art, selbst gegen Tuberkulose wenigstens an den langen Röhrenknochen, und der gleichmäßige Geschwulstschatten mit seinen verschwommenen Grenzen gegen ein Chondrom. Aehnliche Verhältnisse gestatten auch bei Spontanfrakturen eine richtige Beurteilung, wobei für das zentrale Gumma noch zu berücksichtigen ist, daß es sich stets durch unregelmäßige Hyperostosen der Kortikalis in der Umgebung verrät.

Große Schwierigkeiten entstehen bei der Ausbreitung der Sarkommassen im benachbarten Gelenke, in welches schnell wachsende, weiche periostale oder durch die Kortikalis gebrochene myelogene Sarkome nach Zerstörung der Gelenkkapsel geraten. Die teigige Schwellung der Gelenkgegend und ihre spindelige Form lassen an Gelenktuberkulose oder an ein Blutergelenk denken, an letzteres schon deshalb, weil die Punktion häufig Blutmassen aus großen Zerfallshöhlen zu Tage fördert. Gibt das Röntgenbild keinen genügenden Anhalt, so zeigt das weitere Wachstum sehr bald die Ausbreitung über das Gelenkgebiet hinaus, einen tastbaren, am Knochen sitzenden Tumor in seiner Nähe und die Anschwellung der Extremität durch Zirkulationsstörung, welche mit der Atrophie bei Gelenktuberkulose in lebhaftem Widerspruche steht (Fig. 135).

Führen bei Kindern myelogene, in den Epi- oder Metaphysen entstandene weiche Sarkome zu dem Bilde der Epiphysenlösung (Fig. 139), so sind Verwechslungen mit eitrigen Entzündungen naheliegend, namentlich wenn die weiche fluktuierende Geschwulstmasse für Eiter gehalten wird und Fieber besteht.

Sehr schwer kann die Unterscheidung von Aneurysmen sein, wenn ein in der Gegend der großen Gefäße (z. B. in der Achselhöhle, der Kniekehle) entstandenes teleangiektatisches Sarkom Pulsation zeigt.

Einige Beispiele mögen die diagnostischen Schwierigkeiten weiter erläutern:

Ein 10jähriger Knabe erkrankt an Anschwellung des ganzen linken Armes, der bei der Aufnahme starkes Oedem und erweiterte subkutane Venen aufweist. Als Ursache der Stauung findet sich eine unter normaler Haut liegende Verdickung des linken Schlüsselbeines, deren Grenzen in der Tiefe sich verlieren. Eitrige chronische Osteomyelitis oder Sarkom der Klavikula? Nach 2wöchentlicher Beobachtung rötet sich an einer kleinen Stelle über dem verdickten Knochen die Haut und bestimmt die Diagnose auf Osteomyelitis. Ein kleiner Granulationsherd sitzt unter der geröteten Stelle und führt in eine Kloake des Knochens, der tumorartig verdickt der Hauptsache nach der sklerosierenden Form der eitrigen Osteomyelitis entspricht. Nach Abmeißeln der neugebildeten Knochenmassen tritt dauernde Heilung ein.

Ein 15jähriger Knabe erkrankt mit Schmerzen an einer Auftrei-

bung des Kniegelenkendes der linken Tibia. Seit 2 Wochen rasche Zunahme der Schwellung, die namentlich vorne unterhalb der Tuberositas tibiae sitzend mit der Haut verwächst. Die Temperatur beträgt ungefähr 38. Die Röntgenaufnahme zeigt keine Veränderung des Knochens. Die Diagnose schwankt auch hier und zwar zwischen einem periostalen Sarkome und einem

Fig. 139.

Weiches Spindelzellensarkom der oberen Humerusepiphyse (14jähriges Mädchen).

oberflächlichen Eiterherd. Der Probeschnitt ergibt ein weiches periostales Sarkom.

Bei einem 45jährigen Manne trat seit 3 Wochen eine leicht schmerzhafte, unscharf zu begrenzende Anschwellung in der Mitte des rechten Unterschenkels über dem Wadenbeine ein. Die Haut ist über dem harten, in die Konturen des Knochens übergehenden Tumor etwas verwachsen. Sarkom, eitrige Osteomyelitis, Gumma der Fibula? Die

Röntgenaufnahme zeigt eine unregelmäßig verdickte Fibula innerhalb eines schwachen Geschwulstschattens. Diese Verdickungen sind nicht deutlich genug, um ein Gumma annehmen zu können. Nach 1 Woche rötet sich die Haut über der Anschwellung, wodurch ein Sarkom mit Bestimmtheit ausgeschlossen und eine chronisch eitrige Osteomyelitis wahrscheinlich wird. Vor der geplanten Operation entdeckt man jedoch am anderen Unterschenkel eine 5pfennigstückgroße, runde weißliche Narbe, wie sie ein Ulcus gummosum zu hinterlassen pflegt. Unter antisyphilitischer Behandlung verschwindet der Tumor vollständig.

Eine 35jährige Frau leidet seit 1 Woche an einer Handgelenkschwellung rechts, welche auf Ueberanstrengung zurückgeführt wird. Der nachgewiesene Erguß verschwindet unter dem feststellenden Verbande in 2 Wochen, worauf eine leichte Auftreibung des unteren Radiusendes auffällt und den Verdacht eines entzündlichen, durch Tuberkulose oder eitrige Osteomyelitis bedingten oder eines sarkomatösen Herdes erweckt. Die Röntgenaufnahme zeigt einen hellen Schatten mit dünner Knochenschale, weshalb ein Eiterherd bestimmt ausgeschlossen wird; gegen Tuberkulose spricht die völlige Zerstörung der Spongiosa der Meta- und Epiphysengegend. Die Operation ergibt dementsprechend ein myelogenes Riesenzellensarkom, welches eben am Durchbruche steht. Fig. 134 zeigt das resezierte Stück. Die Frau ist jetzt über 3 Jahre rezidivfrei.

Ein 20jähriger sehr schwächlicher Mann erkrankt unter Schmerzen bald nach einem Falle an einer Kniegelenkschwellung des linken Beines. Die Gegend des Gelenkes ist stark geschwollen, ohne die Konturen einer mit Flüssigkeit gefüllten Kapsel zu zeigen, weshalb Aehnlichkeit mit Gelenktuberkulose besteht, zumal die Schwellung teigig ist und nur bei stärkerer Kompression von allen Seiten Fluktuation und Tanzen der Patella nachweisen läßt. Die Punktion ergibt dunkles Blut. Es könnte demnach ein Blutergelenk vorliegen, und da der Kranke für Hämophilie sprechende Angaben macht, wird unter Feststellung im Verbande 2 Wochen abgewartet. Nunmehr erstreckt sich eine Schwellung von weicher Konsistenz über die Femurkondylen nach oben und zeigt deutliche Verbindung mit dem Knochen. (Röntgenaufnahmen gab es damals noch nicht.) Die Diagnose mußte demnach auf Sarkom des Femur mit Durchbruch ins Gelenk gestellt werden, was die Operation (Amput. femoris) bestätigte. Ein myelogenes, weiches, sehr gefäßreiches und zystisches Sarkom war am Kapselansatze durch die Kortikalis und gleichzeitig ins Gelenk gewuchert und hatte sich zuerst hier, dann aufwärts am Knochen verbreitet.

Weitere Beispiele gibt Nasse. Siehe auch die Diagnose bei eitriger Osteomyelitis, Knochentuberkulose und Syphilis (Bd. I).

Die Lymphdrüsenmetastasen, welche auch bei Knochensarkomen in manchen Fällen vorliegen (Nasse), lassen sich zur frühen Diagnose nicht verwerten, da sie im Beginne nicht von entzündlichen Hyperplasien der Drüsen zu unterscheiden sind und diese durch Resorption von Zerfallstoffen aus den Tumoren häufig hervorgerufen werden.

Die Prognose der vom Skelett ausgehenden Sarkome ist durchaus schlecht. Selbst die mehr gutartigen Formen führen allmählich zu ausgedehnten Zerstörungen und zu Metastasen.

Für die Behandlung der Knorpel- und Knochensarkome ist es keine Frage, daß ein Tumor, welcher nachweisbare Metastasen noch nicht gemacht hat, und dessen Größe und Sitz es gestattet, vollkommen entfernt werden muß. Die Ausdehnung der notwendi-

gen Operation ist jedoch verschieden, da nicht alle Tumoren gleich bösartig sind. Die Anhaltspunkte hierzu werden einmal in gewissem Grade aus der zelligen Zusammensetzung abgeleitet, insofern als bekannt ist, daß Riesenzellensarkome die gutartigsten, kleinzellige, sehr zellreiche Geschwülste die schlimmsten Formen darstellen. Zweitens aber sind die Art und die Raschheit des Tumorwachstumes maßgebend. Denn vollkommen expansiv wachsende, gut abgekapselte Neubildungen, wie es vor allem die leicht an ihrer braunroten Farbe erkennbaren Riesenzellensarkome sind, lassen sich stumpf mit dem Elevatorium oder mit dem Löffel ausschälen, ohne daß erfahrungsgemäß eine große Rezidivgefahr bestünde. Doch ist es im allgemeinen für abgekapselte Tumoren mehr empfehlenswert, einen Teil des umgebenden Knochengewebes, den Mutterboden der Geschwulst, mit fortzunehmen. Dadurch gelangt man mit Hilfe des Meißels, der Knochenzange und Säge zu Operationen, welche den erkrankten Knochenabschnitt, falls die knöcherne Tumorkapsel überall sehr dünn ist, vollkommen entfernen und nur dann unter Erhaltung der Kontinuität des Knochens eine Knochenbrücke stehen lassen, wenn der Tumor auf der einen Seite noch von einer sehr breiten Knochenschicht eingefaßt war.

Selbst bei durchgebrochenen zentralen oder bei periostalen Sarkomen können derartige oft sehr ausgedehnte Knochenresektionen Erfolge haben (v. Bergmann, v. Bramann, v. Mikulicz, Nasse u. a.), wenn die Durchwachsung der Weichteile fehlt. Eine gewisse Sicherheit besteht jedoch nur bei den Riesenzellensarkomen, da bei anderen Formen leicht sekundäre Knoten in benachbarten Knochenmarkabschnitten vorkommen (König). Die entstandenen Defekte im Knochen hat man durch Zusammenschieben der Sägeflächen oder durch Einschalten von totem Knochen (s. Transplantation) zur Heilung zu bringen. Wo die Durchwachsung der Weichteile begonnen hat, wo es sich um große Tumoren oder um weiche schnellwachsende Formen handelt, muß an den Extremitäten amputiert und am Rumpfe, am Halse und Kopfe rücksichtslos in größter Ausdehnung im Gesunden operiert werden, z. B. bei Orbitalsarkomen unter Entfernung des Auges, bei großen Thoraxtumoren unter Eröffnung der Brust und Bauchhöhle. Die Tatsache, welche Nasse bei der Präparation zahlreicher Osteosarkome verhältnismäßig häufig feststellen konnte, daß die Tumormassen sich früh in den Muskelgefäßen verbreiten, legt nicht nur die Pflicht auf, sobald als möglich zur Operation zu schreiten, sondern auch diejenigen Muskeln, welche sich an dem befallenen Knochen ansetzen, vollständig bis zu ihrem Ursprunge, also bis über das nächste Gelenk hinaus zu opfern. Daraus folgt die Regel der hohen Oberarm- und Oberschenkelamputation bei Tumoren am Vorderarm und Unterschenkel und die der Exartikulation des Humerus mit dem ganzen Schultergürtel bei Sarkomen des Humerus und in dem Hüftgelenke mit Entfernung sämtlicher Beckenoberschenkelmuskeln bei Geschwülsten des Femur.

Trotzdem ergeben sich für die meisten Skelettsarkome so schlechte Aussichten, daß z. B. Reinhardt nur 18 % Dauerheilungen berechnen konnte. Und zwar sind diese ungünstigen Erfolge viel weniger durch Rezidive bedingt als vielmehr durch Metastasen, besonders in den Lungen. Sie entwickeln sich oft so rasch nach der Operation, daß schon vor ihr eine Verschleppung von Zellmassen in die Blutbahn stattgefunden haben muß, aus denen jedoch nachweisbare Herde noch nicht entstanden waren.

Ueber die Behandlung von Sarkomen, welche wegen Metastasen oder wegen ihrer Ausdehnung inoperabel sind, s. allgem. Teil, S. 248.

Gegenüber den Skeletttumoren haben die Chondro- und Osteosarkome der Weichteile geringe Bedeutung. Sie kommen gelegentlich an Faszien (Hammer), im Zwischenmuskelgewebe, in der Mamma und am Samenstrang (Ribbert) und häufiger in Mischtumoren vor.

Literatur.

*v. **Franqué**, Ueber Sarcoma uteri. Zeitschr. f. Geburtsh. u. Gynäk. Bd. 40, mit Lit. — **Friedrich**, Die Osteoplastik bei ausgedehnten operativen Diaphysendefekten der langen Röhrenknochen jugendlicher Individuen nach Entfernung bösartiger Knochengeschwülste. Zentralbl. f. Chir. 1904, Nr. 27, S. 26. — **Hamner**, Ueber ein malignes fasziales Riesenzellensarkom mit Knochenbildung. Beitr. z. klin. Chir. Bd. 31, 1901, S. 727. — **Jenckel**, Beitrag zur Kenntnis der Knochensarkome des Oberschenkels. Deutsche Zeitschrift f. Chir. Bd. 64, 1902, S. 66. — **Johannessen**, Sarcoma pelvis bei einem 11 Monate alten Mädchen. Jahresber. f. Kinderheilk. 1897. — **Kaposi**, Ueber einen Fall von sog. Sarcomatosis cutis. Beitr. z. klin. Chir. Bd. 24, 1899, S. 526. — **W. Kramer**, Beitrag zur chir. Behandlung der bösartigen Sarkome der langen Röhrenknochen. Arch. f. klin. Chir. Bd. 66, 1902, S. 792. — **Kümmell**, Tumoren (Sarkome) der Wirbelsäule. Deutsche med. Wochenschr. 1902, Nr. 17. — **Martens**, Zur Kenntnis der bösartigen Oberkiefergeschwülste. Deutsche Zeitschr. f. Chir. Bd. 44, 1897, S. 483. — **v. Mikulicz**, Ueber ausgedehnte Resektionen der langen Röhrenknochen wegen maligner Geschwülste. Chir. Kongr.-Verhandl. 1895, II, S. 351. Disk. König, I, S. 104. — **R. F. Müller**, Zur Kenntnis der Fingergeschwülste. Arbeiten aus v. Bergmanns Klinik 16 und Arch. f. klin. Chir. Bd. 63, 1901, S. 348. — **Nasse**, Ueber einen Fall von multiplem, primärem Sarkom des Periostes. Virchows Arch. Bd. 94, 1883, S. 461. — **Ders.**, Die Sarkome der langen Extremitätenknochen. Arch. f. klin. Chir. Bd. 39, 1889, S. 886 und Arbeiten aus v. Bergmanns Klinik 4. — **Ders.**, Die Exstirpation der Schulter und ihre Bedeutung für die Behandlung der Sarkome des Humerus. v. Volkmanns Samml. klin. Vorträge Nr. 86, 1893. — **Neufeld**, Kongenitales Osteosarkom des Schädels. Beitr. z. klin. Chir. Bd. 13, 1895, S. 730. — **Rehn**, Multiple Knochensarkome mit Ostitis deformans. Chir. Kongr.-Verhandl. 1904, II, S. 424. — **Reinhardt**, Sarkome der langen Röhrenknochen. Deutsche Zeitschr. f. Chir. Bd. 47, 1898, S. 525. — **Schwimmer**, Remarks on Sarcoma of the skin and its varieties. Internat. congress of dermatology and syphilography. Journal of cutaneous and genito-urinary diseases, 1897, April. — **Weisswange**, Primäre Sarkome der Wände der Schädelhöhle. I.-D. Tübingen 1897, mit Lit.*

b) Sarkome aus lymphkörperchenähnlichen Zellen.

Unter dem am meisten gebrauchten Namen Lymphosarkom sind nicht die verschiedenartigen Sarkome der Lymphdrüsen, welche in seltenen Fällen primär von ihnen ausgehen und zur Gruppe der Bindegewebssarkome gehören, zu verstehen, sondern nur diejenigen, deren Struktur das lymphatische Gewebe (der Lymphdrüsen, Schleimhautfollikel und Milz) zum Vorbild und Ausgangspunkt hat.

Ueber die Abgrenzung des Begriffes der lymphatischen Sarkome gegenüber hyperplastischen Wucherungen ist man nicht im klaren. Bald werden unter diesem oder einem anderen Sammelnamen (maligne Lymphome nach Orth, Lymphozytom nach Ribbert) auch jene eigenartigen Lymphdrüsenwucherungen mit inbegriffen, welche zuerst von Hodgkin 1832 als Krankheitsbild beschrieben, von Billroth als maligne Lymphome, von Cohnheim als pseudoleukämische Lymphdrüsen, von Orth als aleukämische maligne Lymphome u. a. bezeichnet worden sind, bald scharf als hyperplastische Wucherungen getrennt.

Trotzdem mannigfache Uebergänge für eine Zusammengehörigkeit sprechen, ist es vom klinischen Standpunkte schon in Anbetracht der völlig unklaren Genese empfehlenswert, die Unterscheidung der Lymphosarkome von den (aleukämischen) malignen Lymphomen aufrecht zu erhalten und die letzteren den ersteren anzugliedern.

α) Die **Lymphosarkome** bauen sich aus lymphozytenähnlichen Zellen auf, welche die Hauptmasse der Neubildung (daher nach Ribbert Lymphozytom) ausmachen und ziemlich gleichmäßig verteilt in einem feinen gefäßhaltigen und mit Endothel versehenen Retikulum liegen. Der Bau des normalen lymphadenoiden Gewebes wird von der Wucherung jedoch nicht erreicht, da in ihr sowohl die Lymphfollikel als die Lymphbahnen fehlen. Der wechselnden Dichtigkeit des Retikulum ist der Unterschied von weichen und harten Tumoren zu danken.

Den Ausgangspunkt bildet stets normales lymphatisches

Fig. 140.

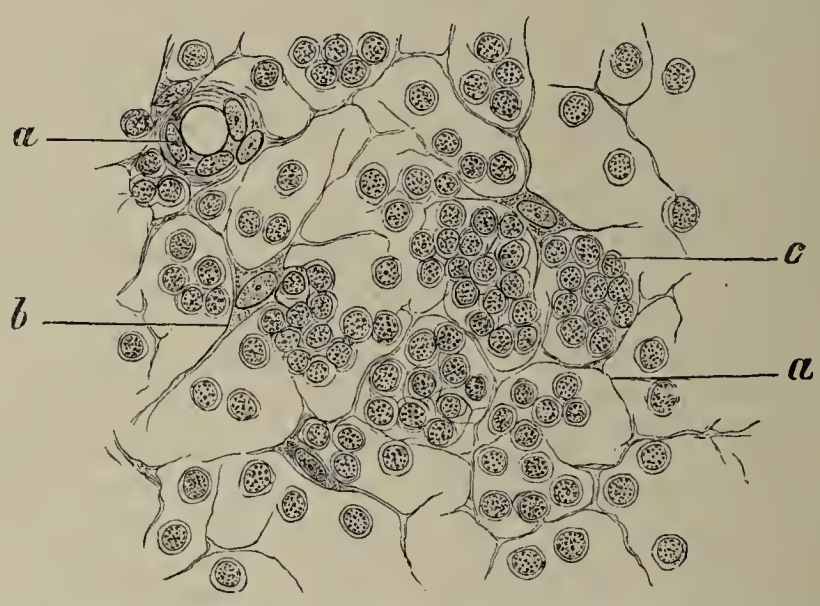

Ausgeschüttelter Schnitt aus einem Lymphosarkom der Nasenschleimhaut. *a*) Retikulum; *b*) Zellen des Retikulum; *c*) Rundzellen; *a*) (links oben) Blutgefäß mit gewucherten Zellen (nach Ziegler).

Gewebe, vor allem das der Lymphdrüsen, von denen die des Halses, der Achselhöhle, des retroperitonealen Gewebes und des Mediastinum am häufigsten befallen sind, ferner das der Tonsillen und der lymphatischen Rachenorgane, der Follikel des Magendarmkanales, der Thymusdrüse, und schließlich das Gewebe der Milz und des Knochenmarkes.

Vorzugsweise bei jugendlichen Leuten entwickelt sich zunächst aus einer Lymphdrüse bezw. einem lymphatischen Organe eine sehr rasch wachsende, bald weiche, bald harte Neubildung, welche die Lymphdrüsenkapsel schnell durchbricht und infiltrierend auf dem Wege der Lymphspalten in die Umgebung greift. So entstehen große, zum Teil knollige Tumoren, deren Grenzen sich in der Nachbarschaft und Tiefe verlieren, und deren Hautdecke mit in die Wucherung einbezogen nach bläulicher Verfärbung aufbricht, worauf tiefer Zerfall und Verjauchung folgen.

Die klinischen Erscheinungen dieser äußerst bösartigen Gewächse sind ganz von dem Sitze abhängig, je nachdem die Luft-

röhre, der Oesophagus, die Lunge und das Herz (bei Mediastinaltumoren, welche zum Teil von der Thymus, zum Teil von Lymphdrüsen ausgehen), oder Nerven und große Gefäße komprimiert werden.

Führt der Tumor nicht durch schwere Störungen, sondern lediglich infolge seiner Größe und seines Wachstums zum raschen Tode, so kommen hämatogene Metastasen in der Lunge, Milz, Leber und Haut zu stande, welche sowohl als knotenförmige wie als diffuse Infiltrate ganzer Organe (z. B. der Leber) in Erscheinung treten und mit-

Fig. 141.



Lymphosarkom am Halse.

unter von Veränderungen der Blutbeschaffenheit (Lymphämie) begleitet sind. Da es daneben auch Fälle gibt, in denen das gesamte lymphatische System Wucherungen zeigen kann, so ergeben sich Uebergänge einerseits zu den leukämischen, anderseits zu den aleukämischen malignen Lymphomen (s. Coenen).

Die Erkennung der Lymphosarkome gründet sich auf das rasche Wachstum und den Sitz des Tumors. Eine Trennung von andersartigen Sarkomen der Lymphdrüsen oder auch der Weichteile ist nicht zu machen. Gegen maligne Lymphome unterscheidet das Lymphosarkom der klinische Befund einer aus einem Gusse be-

stehenden Geschwulstmasse und ihre Verwachsung mit der Nachbarschaft, dagegen nicht die mikroskopische Untersuchung.

Für die Behandlung sind frühzeitige und ausgedehnte Exstirpationen zu raten, trotzdem die Erfolge wegen meist rasch auftretender Rezidive selten ermutigend sind.

Fig. 142.

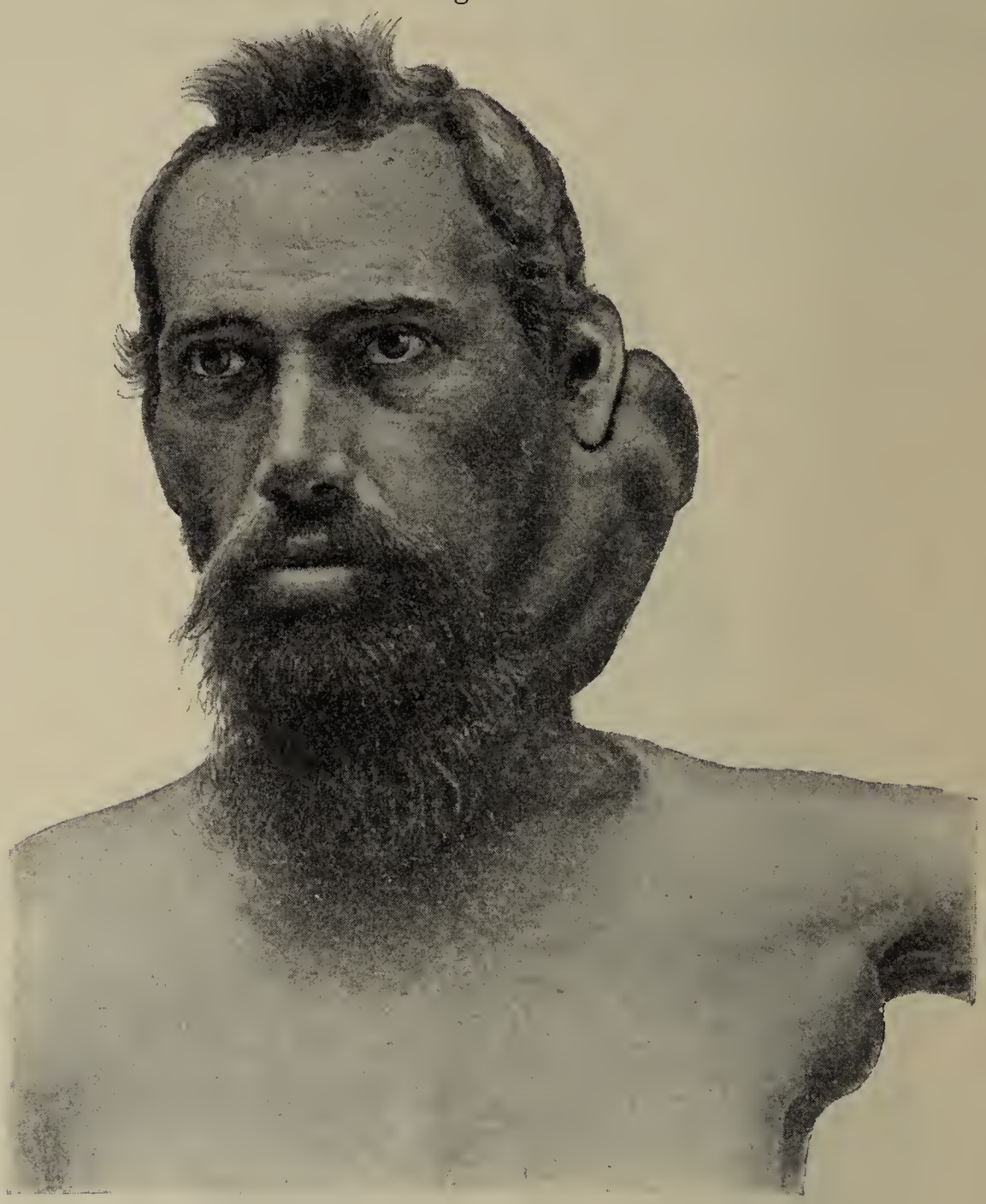

Lymphosarkom am Halse und in der linken Achselhöhle.

β) Die **malignen Lymphome** unterscheiden sich vor allem in ihrem Verlaufe von den Lymphosarkomen.

Zwar handelt es sich hier ebenfalls um eine Neubildung der lymphatischen Organe, voran der Lymphdrüsen, deren mikroskopisches Bild dem der Lymphosarkome, abgesehen von deren Neigung zum Zerfalle, völlig gleicht, doch ergeben sich im weiteren Entwicklungsgange zwei wichtige Unterschiede, da das maligne Lymphom die Drüsenkapsel niemals durchbricht und fortschreitend das ganze lymphatische System samt der Milz und in seltenen Fällen auch das Knochenmark befällt.

Das Auftreten von Herden in der Leber, der Lunge, den Nieren, dem Knochenmarke würde das maligne Lymphom in sehr nahe Beziehung

zu echten Neubildungen stellen, wenn die Entstehung dieser Herde als Metastasen sicher wäre. Denn es ist nicht ausgeschlossen, daß sie durch hyperplastische Vergrößerung vorgebildeter lymphatischer Knötchen entstanden sind.

Anderseits steht die Erkrankung der Leukämie nahe; denn die Wucherungen im lymphatischen Systeme verlaufen hier abgesehen von dem häufigeren primären Befallenwerden der Milz ganz ähnlich wie dort, ja es bilden sich sogar in den inneren Organen sogenannte heteroplastische Knoten. Aber die leukämischen Lymphome unterscheidet die charakteristische Veränderung des Blutes von den malignen und deshalb als aleukämische näher bezeichneten Tumoren.

Die aleukämischen malignen Lymphome (Hodgkinsche Krankheit, Pseudoleukämie) treten am häufigsten bei jugendlichen und kräftigen Personen auf und beginnen mit der schmerzlosen, allmählich auffallenden Wucherung einer Lymphdrüsengruppe meist am Halse. Die einzelnen Drüsen wachsen zu weichen oder durch bindegewebige Induration zu festen, walnuß- bis apfelgroßen Gebilden heran, so daß die ganze Gruppe in eine große knollige Masse sich verwandelt. Es fehlt diesen auf dem Durchschnitte homogen und graurötlich aussehenden Drüsen die Eigenschaft, durch Zerfall zu erweichen und aufzubrechen und mit der Umgebung zu verwachsen, so daß sie stets unter normaler Haut liegend gut zu tasten und gegeneinander zu verschieben sind. Das Wachstum geht meist schubweise vor sich, indem eine rasche Zunahme mit längerem Stillstande abwechselt. Während sich der Wucherungsvorgang auf andere, zunächst meist benachbarte Lymphdrüsengruppen erstreckt, die lymphatischen Apparate des Rachens und des Magendarmkanales, die Milz und die Thymus befällt, machen sich allgemeine Störungen bemerkbar. Sie äußern sich häufig in intermittierendem Fieber, in zunehmender Anämie und Schwäche, welche durch Verdauungsstörungen (Erbrechen, Diarrhöen) bei Erkrankung des Magens und Darmes, durch Behinderung des Schluckens und Atmens bei Wucherungen im Rachen rasch vermehrt zum Tode führen, der in schlimmen Fällen schon nach wenigen Monaten erfolgt.

Die Erkennung ist sehr schwierig, solange nur eine einzige Gruppe von Drüsen befallen ist. Gegen leukämische Lymphome schützt die mikroskopische Untersuchung des Blutes und Zählung der Blutzellen, gegen Lymphosarkome die Verschieblichkeit der einzelnen Drüsen. Gummöse Lymphdrüsen fallen durch ihre Härte und im weiteren Verlaufe durch Verwachsung und Geschwürsbildung auf; tuberkulöse Lymphdrüsen sind, wenn sie eine größere Gruppe bilden, an der Verschiedenartigkeit der Konsistenz der einzelnen Gebilde, bedingt durch die verschieden weit vorgeschrittenen Veränderungen, zu erkennen, auch ohne daß Verwachsungen der Kapseln mit der Umgebung, Abszedierung und Fistelbildung vorliegen. Umso schwieriger ist die richtige Deutung bei kleinen Lymphdrüsengruppen, da hier die wichtigen Unterschiede der Tuberkulose noch nicht ausgeprägt sind. Ja es gibt seltene Formen von Lymphdrüsentuberkulose, welche ohne Erweichungsvorgänge verlaufen, das gesamte Drüsensystem befallen und deshalb eine große Aehnlichkeit mit dem Bilde der malignen Lymphome bedingen, umsomehr als sich erst

durch genaue mikroskopische Untersuchung die tuberkulöse Natur (durch Bazillen- oder Riesenzellenbefund) feststellen läßt. Eine Beziehung zwischen beiden Erkrankungen ist jedoch nicht anzunehmen (Dietrich, Borst), wenn auch verschiedene Fälle bekannt geworden sind, in denen sich die Lymphombildung mit Tuberkulose der Lymphdrüsen oder Organe vermengte (Ricker u. a.).

Für die Behandlung ist wegen der außerordentlich großen Rezidivierfähigkeit von einer operativen Entfer-

Fig. 143.

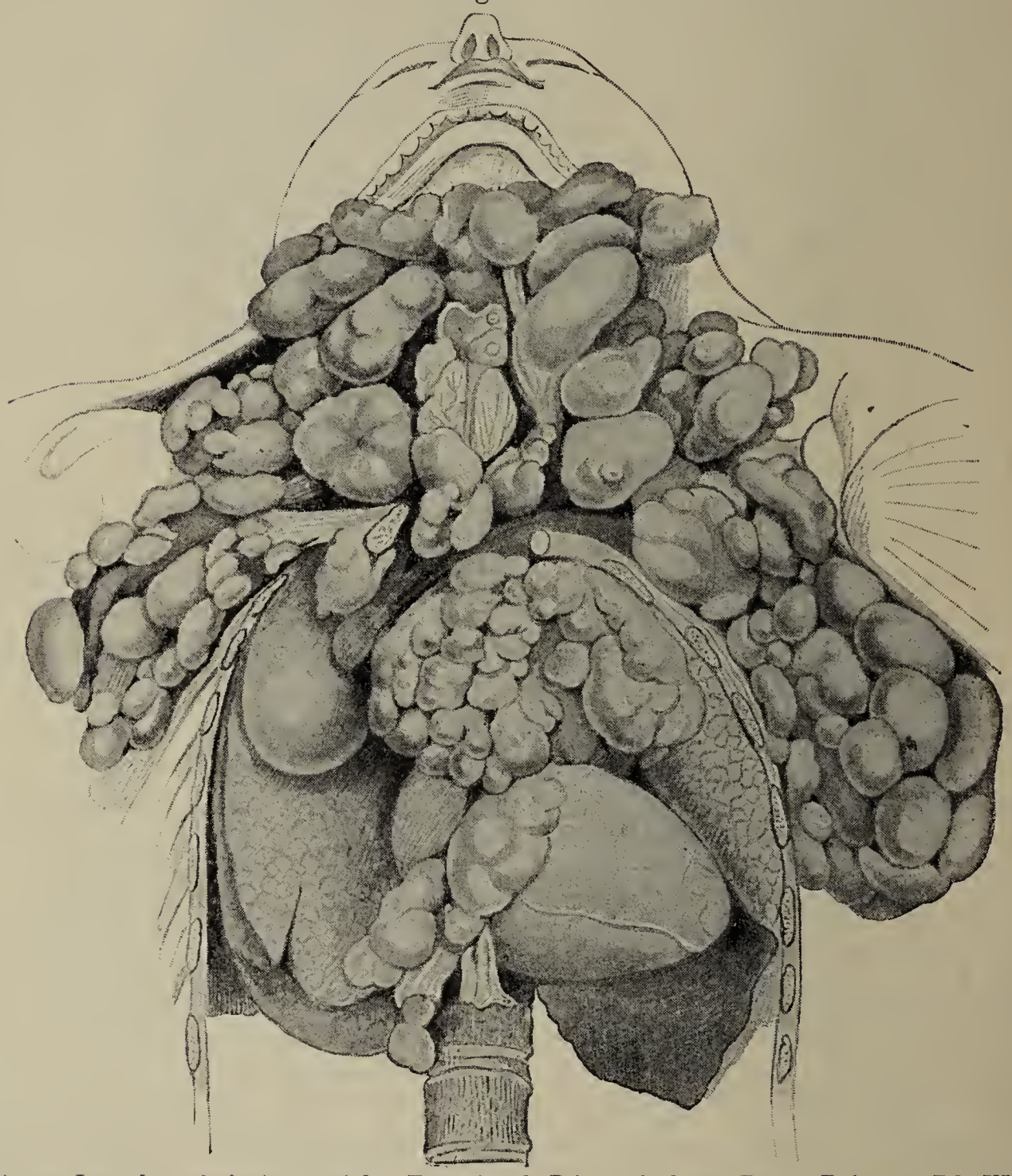

Malignes Lymphom bei einer 30jähr. Frau (nach Dietrich, v. Bruns Beiträge Bd. XVI).

nung selbst in den Anfängen der Krankheit abzuraten. Eine günstige Beeinflussung kommt der von Billroth eingeführten Arsenikbehandlung zu, welche in der innerlichen Darreichung von Sol. arsenic. Fowleri mit allmählicher Steigerung der Dosis besteht. Auch hat man nach Einspritzungen von täglich 0,1 dieses Mittels in die Tumoren (Czerny, v. Winiwarter) oder von 0,1 einer 1%igen Sol. natr. arsen. ins subkutane Gewebe (v. Ziemßen) oder ferner nach mehrfachen Röntgenbestrahlungen eine Verkleinerung der Neubildungen und eine Verminderung der Beschwerden gesehen. Wirkliche dauernde Heilungen sind wahrscheinlich sehr selten zu erzielen.

Literatur.

Coenen, Ueber ein Lymphosarkom der Thymus. Arch. f. klin. Chir. Bd. 73, 1904, S. 443. — Dietrich, Ueber die Beziehungen der malignen Lymphome zur Tuberkulose. Beitr. z. klin. Chir. Bd. 16, 1896, S. 377. — Fr. Fischer, Krankheiten der Lymphgefässe, Lymphdrüsen und Blutgefässe. Deutsche Chir. 1901, mit Lit. — Ricker, Ueber die Beziehungen zwischen Lymphosarkom und Tuberkulose. Arch. f. klin. Chir. Bd. 50, 1895, S. 573. — Sternberg, Universelle Primärerkrankungen des lymphatischen Apparates. Zentralbl. f. d. Grenzgeb. 1899, Nr. 16, mit Lit. — Wilh. Türk, Pseudoleukämie und Lymphosarkomatose. Wien. klin. Wochenschr. 1899, Nr. 40. — Winiwarter, Ueber das maligne Lymphom und das Lymphosarkom. Arch. f. klin. Chir. Bd. 18, 1875, S. 98. — Yamasaki, Zur Kenntnis der Hodgkinschen Krankheit und ihres Ueberganges in Sarkom. Zeitschr. f. Heilk. Bd. 25, 1904, S. 269.

Zur Gruppe der Lymphosarkome sind als besondere sehr seltene Formen das Myelom und das Chlorom zu rechnen.

Als **multiples Myelom** bezeichnet man seltene, an den verschiedensten Stellen des Knochensystemes, besonders im roten Knochenmarke, zugleich auftretende, knotenförmig umschriebene, weiche, graurötliche Wucherungen, welche bald als Lymphosarkom, bald als Hyperplasie des Knochenmarkes angesehen werden. Es fehlt ihnen die Neigung, sich in die Umgebung auszubreiten und metastatische Herde hervorzurufen. Sie bleiben auf das Knochensystem beschränkt, welches jedoch durch Einschmelzung im Bereiche der Wucherungen und durch daraus folgende Verbiegungen (besonders an der Wirbelsäule), durch Defekte (am Schädeldach) und Spontanfrakturen schwere Veränderungen erleidet.

Die Erkrankung befällt mit Vorliebe ältere Erwachsene und führt oft unter intermittierendem Fieber zu dem Bilde einer schweren perniziösen Anämie, welche in raschem Verlaufe tödlich endet. Interessant ist das Auftreten eines bestimmten Eiweißkörpers im Urine, welcher vermutlich aus dem erkrankten Knochensysteme stammt (Winkler, Wieland).

Literatur.

Wieland, Studien über das primär multipel auftretende Lymphosarkom der Knochen. Virchows Arch. Bd. 166, 1901, S. 103. — Winkler, Das Myelom in anatomischer und klin. Beziehung. Virchows Arch. Bd. 161, 1900, S. 508. — Yellinek, Zur klin. Diagnose und path. Anatomie des multiplen Myeloms. Virchows Arch. Bd. 177, 1904, S. 96.

Chlorome sind ebenfalls seltene, multipel auftretende Neubildungen von lymphadenoider Zusammensetzung. Sie gehen vorzugsweise bei Kindern und jungen Leuten als feste, seltener weiche Geschwülste vom Periost der Schädel- und Gesichtsknochen (besonders des Schläfen- und Felsenbeines, der Nasen-, Oberkiefer- und Augenhöhlen, in letzteren meist symmetrisch), ferner vom Sternum, von den Rippen und Wirbeln und von den langen Röhrenknochen aus. In Bezug auf rasches Wachstum und auf Metastasenbildung in Lymphdrüsen und inneren Organen sehr bösartigen Sarkomen gleichend, unterscheiden sie sich von diesen nur durch die hellgrüne, gelb- oder graugrüne Färbung ihres Gewebes, welche auch in den Metastasen hervortritt und nach v. Recklinghausen auf Parenchymfarbe, nach Chiari und Huber auf Fettpigment beruhen soll.

Literatur.

Rosenblath, Ueber Chlorom und Leukämie. Deutsch. Arch. f. klin. Med. Bd. 72, 1902, S. 1. — Risel, Zur Kenntnis des Chloroms. Ebenda S. 31, mit Lit.

c) Das Sarkom aus Schleimgewebe, **Myxom, Myxosarkom**, besteht aus einer weichen, oft undeutlich fluktuierenden gallertartigen Geschwulstmasse, welche auf dem Durchschnitte gelblich oder graurötlich und durchscheinend ist und eine

fadenziehende klebrige, muzinhaltige Flüssigkeit abstreifen läßt. Das bekannte Schleimgewebe der Whartonschen Sulze im Nabelstrang und das des Glaskörpers kann als Vorbild der Wucherung gelten, welche damit eine als Vorstufe des Binde- und Fettgewebes nicht seltene Form des embryonalen Bindegewebes nachahmt.

Kennzeichnend sind vielgestaltige sternförmige und mit langen Ausläufern versehene Zellen innerhalb einer homogenen, leicht körnigen oder gestreiften schleimigen Grundsubstanz, welche von ziemlich reichlichen Gefäßen durchzogen wird und stellenweise einzelne Riesenzellen enthält.

Es gehört zur Eigenart des Myxomes, daß der Tumor sich nur selten vollständig aus Schleimgewebe aufbaut. In der Regel ist neben diesem noch Bindegewebe mit höherer oder mit vollkommen unreifer Entwicklung vorhanden, so daß einzelne Abschnitte des Tumors Fibrom-, die anderen Sarkom-

Fig. 144.



Myxosarkom. *a*) Schleimgewebe, *b*) Zellzüge, *c*) faseriges Gewebe (nach Ziegler).

gewebe meist mit allmählichen Uebergängen enthalten oder die eine Geschwulst sich mehr im Sinne eines Fibromes, die andere mehr in der Richtung eines Sarkomes ausbildet, je nachdem unter Zurücktreten der schleimigen Zwischensubstanz dichtes, fibrilläres Gewebe oder Anhäufungen von Spindelzellen oder großen Rundzellen vorherrschen (Myxofibrome und Myxosarkome).

Bei sehr kräftiger Entwicklung der Gefäße spricht man vom Myxoma teleangiectaticum und cavernosum. Ist durch Fettinfiltration der Myxomzellen Fettgewebe entstanden, so liegt ein Myxoma lipomatodes vor; Erweichungszysten führen zu dem Namen Myxoma cysticum.

Man darf die ödematöse Durchtränkung vieler Bindesubstanzgeschwülste (z. B. der zu den weichen Fibromen gehörigen Schleimhautpolypen der Nase, der pendelnden Fibrome oder Lipome der Körperoberfläche) nicht mit Schleimgewebe verwechseln. Das Fehlen der fadenziehenden Beschaffen-

heit bildet ein wichtiges Unterscheidungsmerkmal. Auch stellen schleimige Erweichungen in großen Tumoren, wie sie bei Chondromen, Osteomen, Fibromen, Sarkomen vorkommen, kein Myxomgewebe im Sinne einer echten Neubildung dar. Um diesen Unterschied in der Bezeichnung auszudrücken, nennt man ein sekundär schleimig erweichtes Fibrom u. a. Fibroma myxomatodes, eine aus Schleim- und Fibromgewebe zusammengesetzte Geschwulst Myxofibrom, beziehungsweise Fibromyxom u. s. f.

Bezüglich der Entstehung der Myxome muß eine Störung der Entwicklung im embryonalen Leben angenommen werden, wofür das mehrfach beobachtete kongenitale Vorkommen (z. B. in der Wange nach Zahn, im Reste der Nabelschnur nach O. Weber, Kaufmann, v. Winckel, im Mesenterium nach Borst) deutlich spricht. Die versprengten Keime embryonalen Schleimgewebes bringen aber nicht immer nur Schleimgewebe, sondern auch Fibrom- und Sarkomgewebe hervor.

Fig. 145.

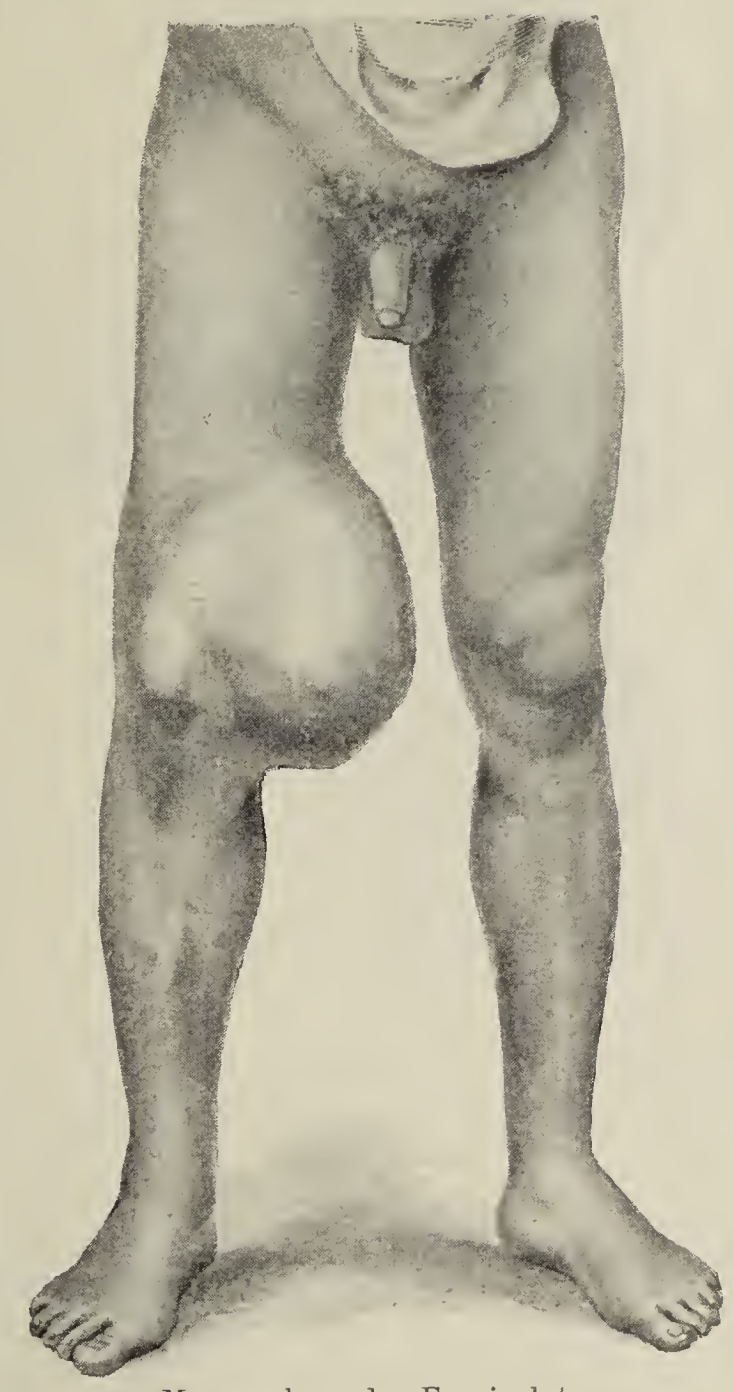

Myxosarkom der Fascia lata.

Die Myxome bilden knollige oder, bei gut entwickelten bindegewebigen Septen, gelappte Tumoren von manchmal bedeutender Größe. Sie kommen, wie alle Sarkome, vorzugsweise im jugendlichen oder mittleren Lebensalter vor und wachsen verschieden schnell, lange Zeit oder dauernd expansiv oder aber bei sehr zellreichen sarkomatösen Wucherungen nach Durchbruch der Kapsel infiltrierend, so daß die Grenzen verschwinden, die Haut durchwachsen und durchbrochen wird, und Metastasen auftreten. Daraus ergibt sich der bald gut-, bald bösartige Charakter der Tumoren, welche man dementsprechend als Myxome bezw. Myxosarkome im engeren Sinne bezeichnet.

Ihre Fundorte sind mannigfaltig. Sie betreffen das kutane und subkutane, das intermuskuläre und retroperitoneale Binde- und Fettgewebe, die Schleimbeutel und Faszien, das Periost und das Knochenmark, die Gehirn- und Rückenmarkshäute, das Nervenbindegewebe und verschiedene Organe (Mamma, Ovarium, Hoden und Samenstrang, Nieren, Leber, Lunge). Mit Vorliebe sitzen die Myxome am Oberschenkel, wo sie von der Haut und Unterhaut,

vom Zwischenmuskelgewebe, von den Faszien und Schleimbeuteln am Kniegelenke ausgehen, seltener an der oberen Extremität und in der Glutäalgegend. An den äußeren Genitalien, am Halse, im Gesicht und in der Kopfhaut finden sich meist subkutan liegende Tumoren. In der Orbita gehen sie vom Fettgewebe oder vom Nervus opticus aus. Die Myxome der peripheren Nerven können wie die Fibrome multipel auftreten. Sie verursachen, indem

Fig. 146.

Myxosarkom der Armfaszie.

sie die Nervenfasern auseinanderdrängen, spindelförmige Verdickungen (Fig. 147). Der Rest der Nabelschnur kann bei Kindern den Ausgangspunkt bilden. Die meist zystischen Knochenmarkmyxome der langen Röhrenknochen treiben wie Markschwämme den Knochen auf und zerstören ihn. Periostale Myxome kommen an beiden Kiefern, meist als abgekapselte fibröse Geschwülste vor, während der Tumor im Innern der Kiefer als eine Form der

Fig. 147.

Myxom des Nerv. radialis (35jähr. Mann. Resektionspräparat. Nach Nervennaht Heilung mit vollkommener Funktion seit 4 Jahren).

Odontome, wie man alle mit der Zahnentwicklung zusammenhängende Neubildungen nennt, aus den Zahnsäckchen hervorgeht, solange diese noch aus Schleimgewebe bestehen. Eine besondere Bedeutung haben die Myxome des Endokards, welche meist als gelappte Geschwülste an der Scheidewand im linken Vorhof, seltener an den Herzklappen sitzen und durch Abreißen einzelner Teile embolische Herde veranlassen (s. Jacobsthal). Außerdem findet sich Myxomgewebe häufig in Mischtumoren, besonders der Parotis.

Natürlich hängen die klinischen Erscheinungen ganz von dem Sitze, daneben von der Art und dem Grade des Wachstumes ab.

Die Erkennung wird durch die eigenartige Konsistenz erleichtert, falls man wegen des raschen Wachstumes und der verschwommenen Grenzen im allgemeinen an ein Sarkom denken muß. Schwierig sind dagegen die abgekapselten Myxome zu erkennen, da sie große Aehnlichkeit mit tuberkulösen Abszessen, mit Lipomen und mit Zysten aller Art besitzen können. Mitunter gibt die Punktion, wenn sie eine kleine Menge einer fadenziehenden Flüssigkeit zu Tage fördert, den Ausschlag, wobei man jedoch die zystischen, ebenfalls mit schleimigen, gallertigen Massen gefüllten Bildungen wie die Ranula, die Hygrome und Ganglien berücksichtigen muß, die übrigens wegen ihres Sitzes leicht erkannt werden können.

In der Behandlung geht man verschieden vor, je nachdem es sich um gut oder schlecht umgrenzte, langsam oder rasch wachsende Myxome handelt. In dem ersteren Falle gelingt und genügt die Ausschälung, in dem letzteren oder bei Rezidiven sind ausgedehnte Operationen im Gesunden, an den Extremitäten oft Amputationen erforderlich. Bei Nervenmyxomen wird die erkrankte Stelle des Nerven reseziert, worauf die Naht der Stümpfe folgt. Bei Optikusmyxomen kann der Bulbus erhalten werden, wenn die Geschwulst ihn freiließ.

Fig. 148.

Retroperitoneales und in der Glutäalgegend intermuskuläres Myxosarkom neben multiplen weichen Hautfibromen und Pigmentmälern.

Literatur.

Jacobsthal, Primäres Fibromyxom des linken Vorhofs. Virchows Arch. Bd. 159, 1900, S. 351, mit Lit. — Orth, Schleim und Schleimgeschwülste. Gesellsch. d. Wissensch. zu Göttingen 1895. — Rumler, Ueber Myxom und Schleimgewebe. I.-D. Bonn 1881. — v. Winckel, Ueber angeborene solide Geschwülste des perennierenden Teiles der Nabelschnur. v. Volkmanns Samml. klin. Vortr. Nr. 140, 1895. — Zahn, Ueber ein Myxosarkom bei einem 6monatl. Kinde, hervorgegangen aus dem Saugpolster der linken Wange. Deutsche Zeitschr. f. Chir. Bd. 22, 1885, S. 387.

d) Die aus Pigmentzellen aufgebauten Sarkome werden **Melanome** (maligne Melanome, Melanosarkome, Chromatophorome) genannt.

Die wichtigsten Merkmale dieser primär nur im Auge, auf der Haut und den angrenzenden Schleimhäuten vorkommenden Tumoren sind ihre Farbe und ihre Bösartigkeit. In jedem Lebensalter auftretend, bilden sie rundliche, knollige, breitgestielte oder pilz-

förmig aufsitzende Gewächse, welche anfangs von zarter Epidermis begleitet bald ulzerieren und wegen ihres Gefäßreichtums leicht bluten, sich mit Borken bedecken oder in tiefe kraterförmige Geschwüre verwandeln, deren schwarz oder schwarzbraun gefärbter Grund wie mit Tusche, Tinte oder mit Sepia gefüllt erscheint und eine blutig seröse, meist schwärzliche Flüssigkeit absondert.

Ihre Konsistenz ist sehr verschieden; bald sind sie fest, bald weich gebaut.

Stets verraten sie sich durch die Färbung ihres Gewebes, welche häufig schon an der Oberfläche, bestimmt aber auf dem Durchschnitte hervortritt und zwischen tiefschwarzen und gelblichbraunen Tönen manchem Wechsel unterworfen ist. Die Pigmentierung ist entweder gleichmäßig über das ganze Tumorgewebe verteilt oder tritt nur an einzelnen Stellen inmitten einer völlig ungefärbten Umgebung deutlich hervor. Meist läßt sie sich leicht von der dunkelbraunroten Farbe hämorrhagischer Herde unterscheiden, welche sich häufig finden.

Fig. 149.

Melanom am Fuße (50jähr. Mann) mit kleinen sekundären Knötchen in der Haut des Fußrückens.

Erweichungen der Geschwulstmasse führen zu buchtigen, mit schwarzer Flüssigkeit gefüllten Höhlen.

Die Melanome des Auges gehen im hinteren Abschnitte von der Chorioidea, im vorderen von der Iris oder von Pigmentflecken am Hornhautrande aus, wachsen rasch nach Durchbruch der Sklera oder Hornhaut unter Zerstörung des Bulbus als knollige, leicht blutende, dunkelgefärbte Gewächse aus der Orbita hervor oder geraten in die Schädelhöhle.

Auf der Haut nehmen die meisten Melanome ihren Ausgang von angeborenen Pigmentflecken und warzigen Naevis, Veränderungen, welche auch als gutartige Melanome den bösartigen gegenübergestellt werden. Es erscheint an deren Stelle ein anfangs nur langsam, bald aber (oft nach einem äußeren Reize wie Aetzung) sehr rasch wachsender, brauner oder schwarzbrauner Knoten, dessen Oberfläche bald zerfällt, zerklüftet und leicht blutet. Kaum hat er etwa Walnußgröße erreicht, so zeigen kleine, bläulich durch die Epidermis schimmernde Pünktchen der Haut in der Umgebung die Entstehung sekundärer Knoten (Fig. 149) an, welche beim Weiterwachsen mit dem ursprünglichen Tumor zusammenfließend zu seiner raschen Vergrößerung beitragen.

Sehr früh schwellen die benachbarten Lymphdrüsen zu meist weichen Gebilden an, welche auf dem Durchschnitte schwärzliche oder bräunliche Flecken erkennen lassen, während allerlei Störungen von seiten innerer Organe, ferner allgemeine Schwäche und Anämie die Entstehung hämatogener Metastasen anzeigen, deren außerordentlich rasche und ausgedehnte Verbreitung im ganzen Körper die Melanome zu den bösartigsten Tumoren macht.

Wie die pigmentierten Naevi an jeder Stelle der Hautoberfläche ihren Sitz haben können, so auch die daraus hervorgehenden Melanome. Indessen bilden die Haut des Gesichtes und der Extremitäten die häufigsten Fundorte, und sind an letzteren die Beugeseiten und das Bett und die Umgebung der Nägel die Lieblingsstellen (Fig. 150). In seltenen Fällen finden sich die Schleimhäute der Nase, des weichen Gaumens und des Rektums befallen. Die primäre Erkrankung der weichen Hirnhäute wird bezweifelt, da hier noch lange Jahre nach der Entfernung eines melanotischen Bulbus sekundäre Tumoren auftreten können (Dobbertin), die bei nicht genau festgestellter Bulbuserkrankung fälschlich als primäre angesehen werden.

Die melanotische Geschwulst besteht[1]) nach Virchow aus einer Zusammenordnung zelliger Elemente, welche

Fig. 150.

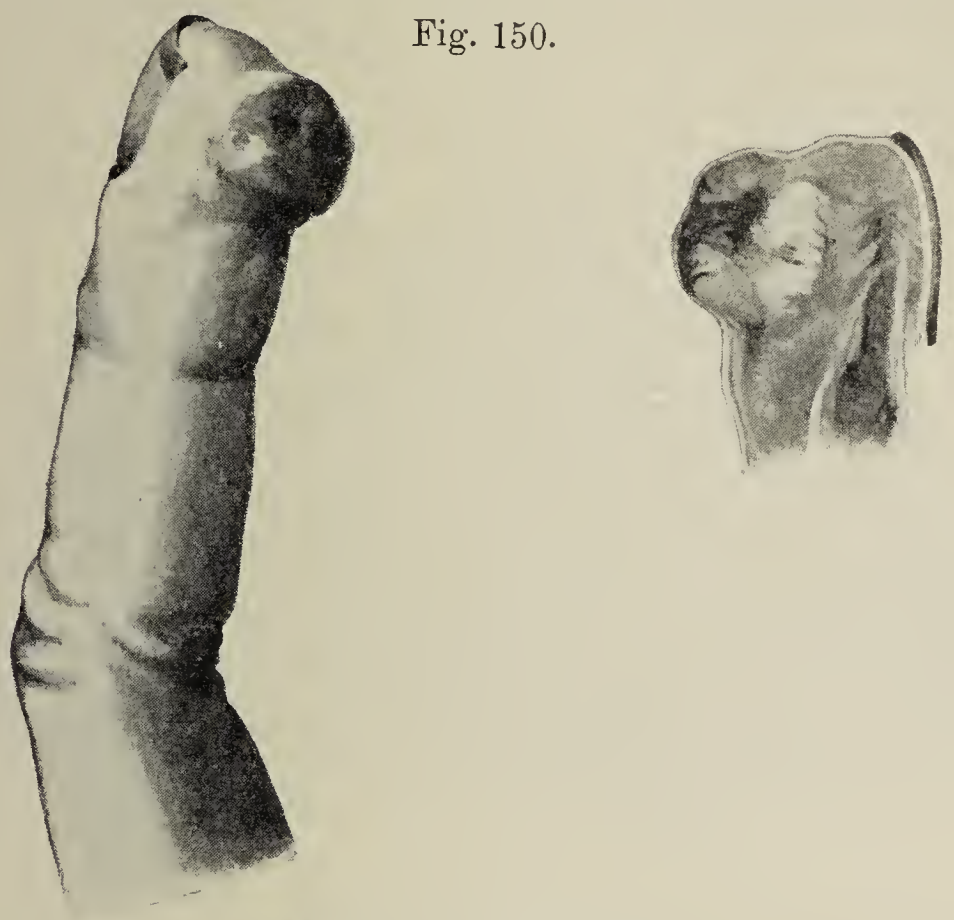

Melanom der Fingerbeere.

die Träger des Farbstoffes sind. Erst nach ihrem Zerfalle findet sich der letztere auch außerhalb der Zellen. Nach Ribbert gehören diese Zellen einer bestimmten Zellart an, den pigmentierten Bindegewebszellen oder Chromatophoren, daher der Name Chromatophorom.

Am wenigsten verändert gegenüber normalen Chromatophoren, wie sie vor allem in der Chorioidea und Iris, an pigmentierten Hautabschnitten, wie an der Brustwarze und in der Analhaut, dann aber auch in den angeborenen pigmentierten Naevis vorkommen, findet man diese Pigmentzellen in Melanomen des Bulbus, solange sich die Wucherung in ihren Anfängen befindet. Langgestreckte, bandartige, mit sehr langen Ausläufern versehene Zellen liegen dicht nebeneinander, so daß das Gewebe in Schnitten dem eines Spindelzellensarkomes gleicht. Durchbricht aber der Tumor in rascher Wucherung den Augapfel, so nimmt nach Ribbert seine Struktur Formen an, welche bei den Hautmelanomen die Regel sind. In diesen lassen sich nach Ribbert

[1]) Hierzu Fig. 2 auf Tafel I.

typische Chromatophoren nur an frischen zerzupften Präparaten nachweisen. Die übrigen Zellen sind sehr verschieden. Neben großen rundlichen und spindeligen liegen vielgestaltige mit kurzen Fortsätzen, neben pigmenttragenden pigmentfreie, so daß ein wechselvolles Bild entsteht, das Ribbert durch verschiedene Entwicklungsstufen der Zellen zu erklären sucht. Die pigmentlosen hält er für Jugendformen, große rundliche, sehr stark pigmentierte Elemente für absterbende Zellen, andere für mehr oder minder gut ausgebildete Chromatophoren. Oft liegen große epithelähnliche, polymorphe und rundliche Zellen innerhalb eines fibrillären Netzwerkes, welches Schnittpräparaten das Aussehen einer alveolären Anordnung verleiht. Die fibrillären, gegen die Zellen nicht scharf begrenzten Züge enthalten die Gefäße und in deren Umgebung die am stärksten pigmentierten Zellen, welche um so mehr auffallen, als die in scheinbaren Alveolen liegenden Zellen meist frei von Farbstoff, nur bei sehr dunkel gefärbten Tumoren pigmentiert sind (Fig. 2, Tafel I). Aus den Faserzügen erstrecken sich feine Fibrillen als Produkt der Zellen zwischen die einzelnen Gebilde, für deren Herkunft vom Bindegewebe dieser Befund Ribberts äußerst wichtig ist, denn er spricht gegen die Entstehung der Melanome aus pigmentierten Epithelien (der Haut, der Retina). Indessen ist nach Borst der erwähnte Befund, der nach Ribbert nur mit einem besonderen Verfahren der Färbung (Mallory) gelingt, kein regelmäßiger.

Das Pigment, welches den Namen Melanin trägt, ist eine körnige oder klumpige braune Masse innerhalb des Zellprotoplasmas, als dessen Produkt es meistens betrachtet wird. Es liegt gerne am Rande des Zellkörpers. Tritt im Tumor Zerfall ein, so wird das freigewordene Pigment von Wanderzellen nach anderen Abschnitten der Geschwulst getragen (Borst).

Der alveoläre Bau vieler Hautmelanome und das Vorhandensein großer, nicht pigmentierter Zellen innerhalb der stromaartigen Züge erinnert an Karzinome. Da aber die Ausgangszellen, die Chromatophoren, ähnlich wie die Lymphkörperchen, als besonders entwickeltc Arten zu den Bindegewebszellen gehören, so sind die Melanome zu den Sarkomen zu rechnen (Ribbert).

Für die Entstehung der Melanome gibt es nur wenige Anhaltspunkte. Der Befund versprengter Pigmentzellenhaufen, wie er am Auge neben Tumoren in der Sklera erhoben worden ist, erlaubt den Schluß, daß aus derartigen Keimen Geschwülste hervorgehen können, und erklärt auf diese Weise die im Fettgewebe der Orbita entstehenden Melanome. Es ist ferner wichtig, daß die allermeisten Hautmelanome auf dem Boden von angeborenen Pigmentnaevis wachsen, weshalb man an Beziehungen der Melanomzellen zu den zelligen Elementen der letzteren denken muß. Nun enthalten die Naevi einmal pigmenttragende Zellen im Grunde ihrer Epidermis, ferner ausgebildete Chromatophoren innerhalb der bei warzigen Formen gewucherten Koriumschicht und schließlich noch als Besonderheit reiche und dichte Zellhaufen und Züge, welche aus nicht pigmentierten rundlichen oder ovalen Zellen bestehen und ganz widersprechende Deutungen erfahren haben (s. Fig. 1, Tafel I und S. 352). Während sie bald für Epithel, bald für Endothelzellen der Lymphspalten angesehen, bald als Bindegewebszellen mit den Kutisnerven in Beziehung gebracht werden, glaubt Ribbert, daß diese sogenannten Naevuszellen nichts anderes sind als genetisch identische, aber schlecht differenzierte Chromatophoren (ohne Pigment).

Auf welche Weise die Melanombildung aus dem Naevus vor sich geht, ist nicht klargestellt. Nach Ribbert sind nur die ausgebildeten Chromatophoren das Ursprungsmaterial. Andere glauben an die Wucherung der Naevuszellhaufen, Krompecher an die Proliferation der Basalzellen der Epidermis, welche auch die Naevuszellen erzeugen soll.

Die auffallende Tatsache aus der Tierpathologie, daß Schimmel, namentlich farbig geborene (Virchow), sehr häufig an Melanomen erkranken, läßt sich heute wohl kaum anders deuten, als daß in einem Organismus, in welchem starke Pigmentierungsvorgänge und -veränderungen herrschen, viel eher als in anderen, Unregelmäßigkeiten vielleicht in der Anordnung der Pigmentzellen vorkommen, welche zur Tumorentwicklung ausarten. Aber ein tieferer Einblick in diese Verhältnisse bleibt uns verschlossen.

Das Wachstum der Melanome ist stets ein infiltrierendes, indem die Zellen überall in die Gewebslücken eindringen. Dabei handelt es sich meist um wenig differenzierte unreife Elemente. Besonders gerne

Fig. 151.

Melanommetastasen im Dünndarm und im Mesenterium.

werden die Lymph- und Blutgefäße befallen und oft auf weite Strecken mit den gewucherten Zellen gefüllt.

Das Vordringen in die ersteren hat zunächst überall in der Umgebung des Tumors kleine sekundäre Knötchen zur Folge. Man begegnet ihnen nicht selten bei der Umschneidung eines Hautmelanomes im subkutanen Gewebe, wenn der Schnitt diese sonst verborgenen Herde eben trifft, und erkennt, wie weit über die scheinbaren Grenzen hinaus schon die verderbliche Aussaat gediehen ist (Fig. 152). Durch weitere Wanderung der Geschwulstelemente mit dem Lymphstrome erkranken die nächsten Lymphdrüsen, welche zu sehr großen knolligen Tumoren werden können. Bei Bulbusmelanomen sitzen die ersten metastatischen Knoten häufig im Gehirn.

Das Hineinwuchern der Melanomzellen in die Blutgefäße hat ihre massenhafte Verschleppung in die Blutbahn zur Folge. Sie ist manchmal so stark, daß die pigmentierten Geschwulstzellen leicht in den Kapillaren und größeren Gefäßen der inneren Organe, besonders in der Leber, nachgewiesen werden können. Daraus erklären sich die außerordentlich zahlreichen Metastasen, welche nicht nur einzelne, sondern

mehrere oder alle Organe mit dichtgedrängten Knötchen durchsetzen (Lunge, Leber, Milz, Nieren, Gehirn, Herz, Darmwand, seröse Häute, Knochenmark, Haut). Daneben kommt es auch zu ausgedehnten Verfärbungen der Haut und der Schleimhäute (Melanosen).

Der Pigmentgehalt der metastatischen Knoten ist einem großen Wechsel unterworfen, denn neben dunklen, schwärzlichen Herden kommen völlig pigmentfreie oder nur teilweise pigmentierte Knötchen vor. Die rasche Wucherung der Elemente in den Metastasen erklärt wohl die mangelhafte Ausbildung der Pigmentzellen.

Das beim Zerfalle von Tumorabschnitten frei gewordene Pigment kann in die Blutbahn geraten. Von hier wird es zum Teil in die Organe gebracht, zum Teil gelöst und mit dem Harne ausgeschieden (Melanurie), welcher dadurch eine dunkle Farbe annimmt.

Fig. 152.

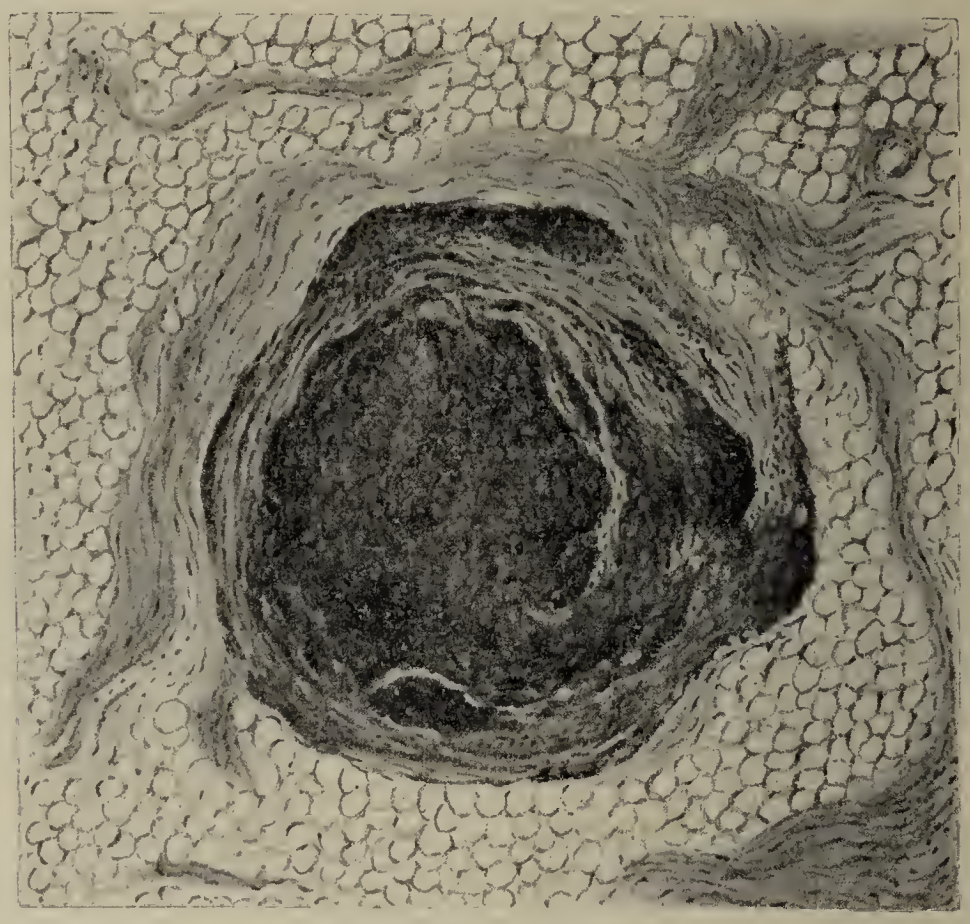

Melanomknötchen im subkutanen Fettgewebe (20 cm vom Primärtumor entfernt).

Der klinische Verlauf der Melanome entspricht dem raschen Wachsen und Verbreiten im Körper. Nicht operierte Fälle gehen in kurzer Zeit (an Anämie, Organstörungen durch Metastasen, Allgemeininfektion bei ulzerierten verjauchten Tumoren) zu Grunde; nur selten leben sie wenige Jahre. Operierte Fälle geben sehr häufig Rezidive und zeigen durch das rasche Auftreten von Metastasen, daß eine Aussaat im Körper schon vorher stattgefunden hatte. Doch läßt sich der tödliche Ausgang durch die operative Entfernung mindestens hinausschieben. Mitunter entwickeln sich erst viele Jahre später metastatische Geschwülste (Dobbertin). Eine dauernde Heilung ist nur bei sehr frühzeitigen Operationen zu erwarten.

Die Erkennung der Melanome kann nur in Anfangsstadien einige Schwierigkeiten machen. Doch handelt es sich schon wegen des raschen Wachstums niemals um Verwechslungen mit gutartigen Tumoren. Blutreiche Sarkome mit ausgedehnten Hämorrhagien können wegen

ihrer dunklen Farbe, die äußerlich und auf dem Durchschnitte erscheint, manchmal für Melanome gehalten werden, so daß erst die mikroskopische Untersuchung Aufklärung gibt.

Die Behandlung sucht angesichts der äußerst schlechten Prognose so gründlich und früh wie möglich einzugreifen. Sind einmal die nächsten Lymphdrüsen befallen, die stets, auch wenn sie nicht vergrößert sind, entfernt werden müssen, so ist kaum eine Rettung von ihrer Ausräumung neben Entfernung des Primärtumors zu hoffen. Die weiteren Metastasen folgen der Operation auf dem Fuße.

Das Melanom des Bulbus erfordert, selbst wenn es noch in dessen Grenzen geblieben ist, die Ausräumung der ganzen Orbita. Die Hautmelanome werden in großer Ausdehnung und tief bis in die Muskeln hinein ausgeschnitten, an den Extremitäten ist stets in weiter Entfernung vom Tumor die Amputation vorzunehmen.

Den Melanomen lassen sich, wie es Ribbert in seinem Geschwulstwerke tut, die **Pigmentmäler** oder **Naevi** als Vorstufen umso eher anreihen, als schon ihre Pigmentierung eine gewisse Verwandtschaft verrät. Aber die Lehre von den Pigmentnaevis ist ein überaus strittiges Gebiet, wie dies schon aus ihrer ganz verschiedenen Klassifikation hervorgeht, indem sie z. B. von v. Recklinghausen und Ziegler zu den Lymphangiomen als pigmentierte Formen, von Unna u. a. zu den Epithelgeschwülsten, von Borst zu den Fibromen (als melanotische Fibrome) gerechnet werden.

Die Erscheinungsformen der Pigmentnaevi können ausgeprägte Verschiedenheiten aufweisen oder ineinander übergehen.

Die glatten Naevi (N. spili) sind kaffeebraune oder dunklere Verfärbungen der Haut von Stecknadelkopf- bis zu Handtellergröße mit scharfer Begrenzung und unregelmäßiger Gestalt. Sie sind von glatter Epidermis bedeckt und ragen nicht im geringsten über die Hautoberfläche hervor. Deshalb gleichen die kleineren Gebilde vollkommen (auch histologisch) den Linsenflecken (Lentigines) und den Sommersprossen (Ephelides), welch letztere bekanntlich die Eigentümlichkeit haben, unter der Einwirkung des Sonnenlichtes besonders im Gesicht und an den Handrücken vorübergehend aufzutreten. Mit großer Regelmäßigkeit sind die glatten und flachen Pigmentmäler, oft über den ganzen Körper zerstreut, die Begleiter der verschiedenen Formen der Nervenelephantiasis (s. S. 253).

Die erhabenen Naevi (N. prominentes) sind meist sehr dunkel pigmentierte, über die Oberfläche der Haut hervortretende, ebenfalls scharf begrenzte, beetartige weiche Gebilde von oft riesiger Ausdehnung (z. B. über den ganzen Rumpf). Ihre Oberfläche ist entweder glatt und glänzend, nur mit feinen Furchen entsprechend der Hautfaltung versehen oder mit starker Behaarung und warzenartigen Wucherungen ausgestattet. Diesem Verhalten gemäß unterscheidet man noch

die behaarten Naevi (N. pilosi, Fig. 153), welche mit dem dichten Wuchse kurzer dunkelgefärbter, bald weicher, bald sehr starker Haare und zusammen mit dem braunen Grunde an das Fell mancher Tiere erinnern, und

Fig. 153.

Naevus pigmentosus pilosus.

Fig. 154.

Naevus pigmentosus verrucosus.

die warzigen Naevi (N. verrucosi, papillomatosi), welche mit warzigen Gebilden besetzt sind. Diese sind entweder kleine weiche oder bei reichlicher Verhornung harte, rundliche oder gestielte Knötchen oder durch tiefe Furchung stachelig aussehende lange Papillen (Fig. 154). Namentlich die papillomatöse Wucherung erscheint oft spät auf dem Boden des Naevus (Fig. 155).

Die Pigmentnaevi sind angeboren oder treten bald nach der Geburt auf. Nach geringer Vergrößerung, welche in langsamem Gange bis zum Abschluß des allgemeinen Wachstums anhalten kann, bleiben sie dauernd in der erreichten Form und Größe bestehen. Nur die warzenartigen Wucherungen können auch noch später auftreten (Fig. 155).

Fig. 155.

Angeborener Naevus pilosus, der in seiner oberen Hälfte papillomatöse Wucherungen seit einigen Jahren aufweist.

Sie finden sich überall auf der Haut, häufig multipel (Fig. 156) und rufen keinerlei Beschwerden hervor.

In vielen Fällen verraten sie Beziehungen zu den Nerven, indem sie einmal dem Verlaufe und Ausbreitungsgebiete der Hautnerven, halbseitig oder symmetrisch auf beiden Seiten, folgen (Nervennaevi, neuropathische Papillome, besonders im Gesicht und am Halse) oder die Hautlappen und -wülste einnehmen, welche Rankenneurome oder oberflächliche Nervenfibrome bedecken, oder schließlich in ihrer glatten Form neben weichen Warzen und Hautfibromen über die ganze Haut des Körpers zerstreut sind.

Alle diese Beziehungen — sowohl zu den Nervenbezirken als zur Nervenfibromatose — sind in ihrer Ursache unklar. Nur Soldans jedoch noch nicht bestätigte Auffassung von der Natur der Naevi als Fibrome der feinsten Hautnerven wirft einen schwachen Schimmer in das herrschende Dunkel.

Histologisch[1]) bestehen die erhabenen Naevi aus einer bindegewebigen Wucherung der Kutis, vor allem des Papillarkörpers, welche sich gegen das subkutane Gewebe zu verliert. Die Epidermis ist in verschiedenem Grade an der Wucherung beteiligt, so daß der Pigmentnaevus den fibroepithelialen Neubildungen nahesteht.

Fig. 156.

16jähr. Mädchen mit multiplen Naevis und einem erhabenen behaarten, z T. warzigen Naevus der linken Wange, der Kopfhaut, des Halses und Nackens.

Das Pigment liegt als feine, körnige braune Masse in den zylindrischen Zellen der Keimschicht der Epidermis und verteilt im Korium in großen Chromatophoren. Innerhalb des gewucherten Kutisbindegewebes finden sich ferner noch Haufen und Züge von rundlichen oder ovalen Zellen, welche als sogenannte Naevuszellennester neben den Pigmentzellen den wichtigsten Bestandteil aller, auch der flachen Naevi ausmachen, welche im übrigen keine wesentliche Wucherung zeigen. Nach v. Recklinghausen, Ziegler, Borst handelt es sich um gewucherte Endothelzellen der Lymphgefäße, nach Ribbert um mangelhaft differenzierte, von einem feinen Fibrillennetz umsponnene Chromatophoren (siehe S. 346), nach Soldan um Bindegewebszellen (feinste Nervenfibrome), nach Unna und seiner Schule, ferner nach Marchand und Orth um Zellen epithelialer Abkunft, nach Krompecher um gewucherte Basalzellen der Epidermis. Diese so verschieden gedeuteten Zellhaufen zeigen oft eine streifige, radiär nach der Oberfläche verlaufende Anordnung und sind in der Tiefe dichter gefügt als nahe an der Epidermis, deren Zellen sie sich oft unmittelbar anlagern.

Die Erkennung der pigmentierten Naevi ist ohne weiteres möglich. Stark hervorragende Formen lassen Rankenneurome in der Tiefe vermuten (S. 265).

Die Entfernung der Naevi ist vor allem aus kosmetischen Gründen und deshalb fast nur im Gesichte und am Halse vorzunehmen. Man umschneidet die veränderte Hautstelle und löst sie aus dem subkutanen Gewebe. Ist der Defekt zu groß, um ohne verzerrende Spannung genäht zu werden, so muß er durch Transplantation

[1]) Hierzu Fig. 1, Tafel I).

gedeckt werden; denn mit einer Plastik aus der Nachbarschaft sind störende Narben und sekundäre Defekte, mit einer gestielten Lappenbildung aus dem Arme nach dem italienischen Verfahren große Unbequemlichkeiten verbunden.

Zur Transplantation wähle man niemals die Verpflanzung von Epidermislappen. Es entstehen so unschöne, wulstige Narbenmassen, daß mancher Patient seinen Naevus vorzöge. Dagegen lassen sich mit ungestielten Hautlappen, namentlich wenn man ein einziges sehr großes Stück verwendet, ausgezeichnete Erfolge erzielen. Besondere Sorgfalt erheischt das Ausschneiden und Transplantieren bei den Naevis der Lider. Bei sehr ausgedehnten Mälern beschränkt man sich auf die Abschnitte, welche im Gesicht oder unbedeckt von der Kleidung am Halse liegen.

Der zweite Grund zur Operation eines Naevus besteht im Auftreten einer knotenförmigen Neubildung. Da jeder Naevus den Keim zum bösartigen Tumor, dem Melanome, in sich tragen kann, so ist jede Wucherung auf seinem Boden verdächtig und zwingt ohne Zögern zum gründlichen Ausschneiden.

Die als Xanthom oder Xanthelasma bezeichneten Neubildungen der Haut bestehen in kleinen, schwefelgelben oder bräunlichen umschriebenen Flecken (Xanthoma planum) und knotigen Erhabenheiten (X. tuberosum), welche vorzugsweise auf der Haut und zwar an den Lidern, aber auch an anderen Stellen, ferner in den Schleimhäuten der Atmungswege, des Mundes und der Speiseröhre, oft multipel, gelegentlich kongenital und vererbt, am häufigsten im höheren Alter vorkommen.

Die Wucherungen enthalten ebenfalls Zellnester, welche denen der Naevi gleichen. Von diesen unterscheidet sie jedoch der Gehalt an körnigem gelblichen Pigment und an Fetttröpfchen, welch letztere eine große Aehnlichkeit mit den Zellen des wachsenden Fettgewebes bedingen (Borst).

Literatur.

Achenbach, Ein Fall von orbitalem Melanosarkom. Virchows Arch. Bd. 143, 1896, S. 324. — Borst, Die Lehre von den Geschwülsten. Wiesbaden 1902. Lit. S. 943 u. 960. — Dobbertin, Beitrag zur Kasuistik der Geschwülste. Zieglers Beiträge zur path. Anat. Bd. 28, 1900, S. 42. — Ders., Melanosarkom des Kleinhirnes und des Rückenmarks. Ebenda S. 52. — Just, Ueber die Verbreitung der melanot. Geschwülste im Lymphgefässsystem. I.-D. Strassburg 1888. — Krompecher, Der Basalzellenkrebs. Jena 1903, S. 100, mit Lit. (Naevi). — Joh. Kröner, Ein ausgedehnter Fall von Papilloma neuropathicum. I.-D. Würzburg 1890. — Lanz, Experim. Beitrag zur Frage der Uebertragbarkeit melanot. Geschwülste. Kochers Festschrift. Wiesbaden 1891. — Martens, Ein Beitrag zur Entwicklung des Melanosarkoms der Chorioidea bei angeborener Melanosis sclerae. Virchows Arch. Bd. 138, 1894, S. 111. — Putiata-Kerschbaumer, Das Sarkom des Auges. Wiesbaden 1900. — Ribbert, Das Melanosarkom. Zieglers Beitr. zur path. Anat. Bd. 21, 1897. — Ders., Geschwulstlehre. Bonn 1904. — Soldan, Ueber die Beziehungen der Pigmentmäler zur Neurofibromatose. Arch. f. klin. Chir. Bd. 59 und Arbeiten aus v. Bergmanns Klinik 14, 1899. — Unna, Die Histopathologie der Haut. 1894. — Ders., Naevi und Naevokarzinome. Berl. klin. Wochenschr. 1893. — Wagner, 19 Fälle von Melanosarkom. Münch. med. Wochenschr. 1887, Nr. 33. — Wiener, Ueber ein Melanosarkom des Rektums und die melanot. Geschwülste im allgemeinen. Zieglers Beitr. zur path. Anat. Bd. 25, 1899, S. 322. — Williams, Beiträge zur Histologie und Histogenese des Uterussarkoms. Zeitschr. f. Heilk. Bd. 15, 1894, S. 141.

B. Die Tumoren des Muskelgewebes.

Geschwülste, welche als wesentlichen Bestandteil Muskelgewebe enthalten, nennt man Myome und unterscheidet Leiomyome mit glatten und Rhabdomyome mit quergestreiften Fasern.

Kapitel 1.

Das Leiomyom (Myoma laevicellulare).

Das **Leiomyom** ist ein vorzugsweise gutartiger und abgekapselter, seltener infiltrierend wachsender und metastasierender Tumor, welcher kugelige Formen mit glatter oder knotiger Oberfläche bildet, am Uterus und in der Haut gerne multipel auftritt und meist langsam wachsend namentlich am Uterus und am Darm sehr bedeutende Größe (bis Mannskopfgröße) erreichen kann. Auf dem Durchschnitte, der eine graurötliche Farbe aufweist, ist schon makroskopisch ähnlich und noch ausgeprägter wie bei Fibromen

Fig. 157.

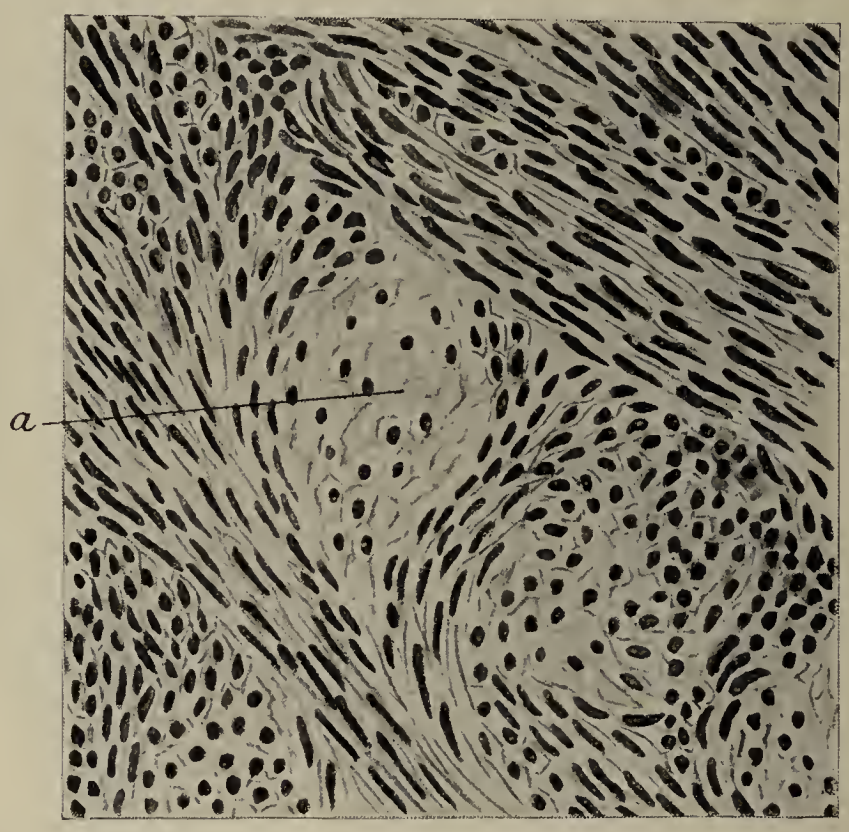

Leiomyoma uteri (bei *a* Querschnitte der Faserzüge).

ein unregelmäßiges dichtes Flechtwerk kräftiger Gewebsbündel zu erkennen.

Im mikroskopischen Bilde sieht man längs, schräg und quer getroffene Züge von glatten Muskelfasern mit stäbchenförmigen Kernen, die sich mit ihren abgestumpften Enden deutlich von den spitz zulaufenden des Fibromes unterscheiden. Zwischen den Faserzügen liegt in wechselnder Menge Bindegewebe mit den ernährenden, meist kleinen und wenig zahlreichen Gefäßen, zu welchen jene ringförmig oder parallel verlaufen. Der Rand des Tumors besitzt entweder eine scharfe Begrenzung mit Hilfe einer dünnen Kapsel oder ist durch Züge, die ins umgebende Gewebe eingreifen, mit diesem fest verbunden.

Die geringe Entwicklung des Zwischenbindegewebes verleiht dem Tumor eine ziemlich weiche Konsistenz mit saftigem Aussehen, während seine starke Ausbildung eine fibromartige Härte hervorruft (Fibromyom). Dabei können auch sehr reichliche und erweiterte Blutgefäße vorhanden sein (Fibromyoma teleangiectaticum). Maligne Myome sind sehr zellreich und haben meist Aehnlichkeit mit spindelzelligen Sarkomen. Sie wachsen rascher, infiltrieren die Umgebung und können Metastasen setzen. Ob sich

richtiges Sarkomgewebe an Stelle des Zwischenbindegewebes entwickelt, also ein aus Sarkom- und Myomgewebe zusammengesetzter Tumor, ein Leiomyosarkom vorliegt, oder ob die Proliferation wesentlich die Muskelzellen betrifft, welche mit ihren veränderten, weniger langen, ovalen Kernen das Bild des Spindelzellensarkomes bedingen (Ribbert), ist nicht mit Sicherheit entschieden.

In allen größeren Tumoren machen sich Veränderungen geltend, welche bei der ungenügenden Gefäßversorgung erklärlich sind. Man findet mit Detritus gefüllte Erweichungshöhlen, fettig und hyalin entartete

Fig. 158.

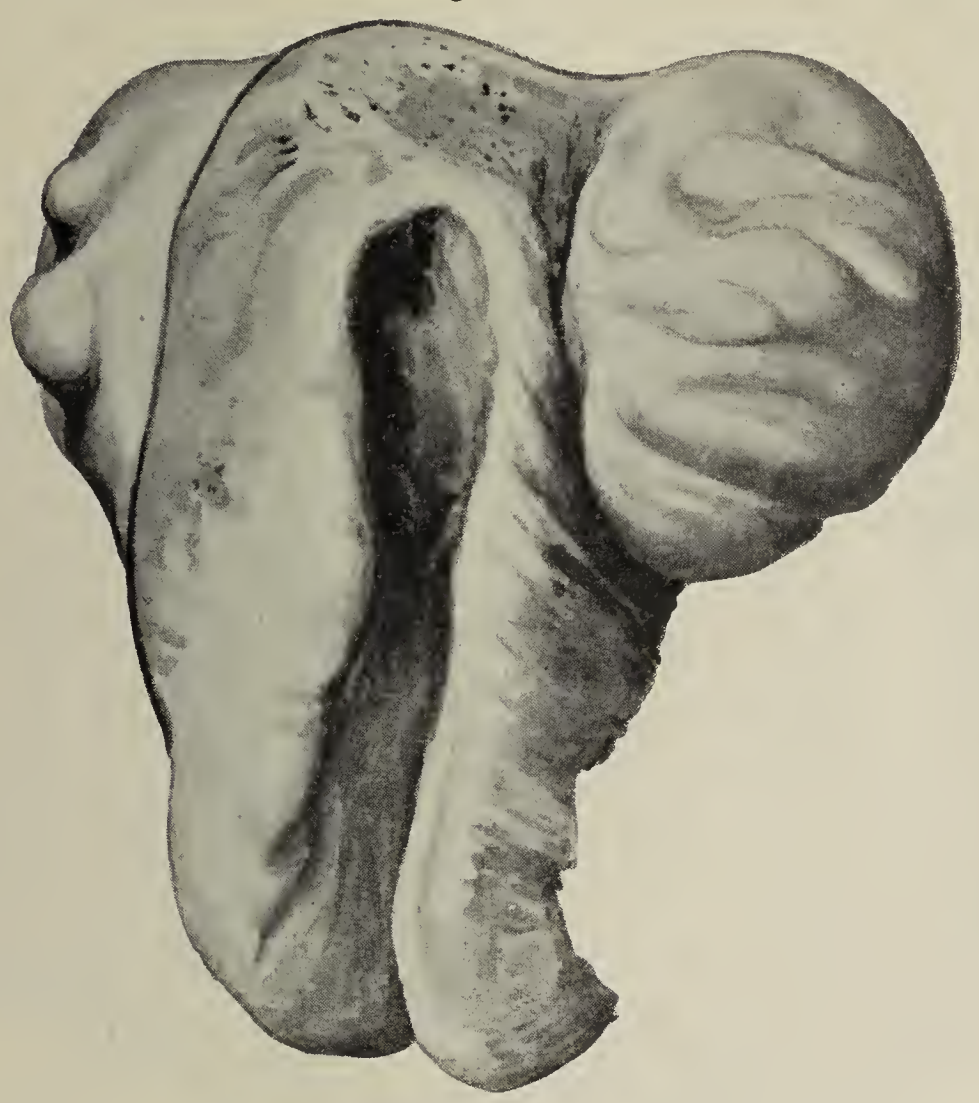

Uterus einer 39jähr. Frau mit subserösen Myomen (Sagitalschnitt).

und verkalkte Stellen und bei gestielten Myomen eine starke ödematöse Durchtränkung infolge von Stauung durch Drehung oder Knickung des Stieles.

Ueber die Genese des Leiomyomes bestehen nur Vermutungen, welche sich an den seltenen Befund von drüsigen Gebilden in Uterus- und Magendarmmyomen anknüpfen. Wahrscheinlich beruhen alle Myome, mit Bestimmtheit aber diese mit Epithelschläuchen versehenen Adenomyome (s. unten) auf Entwicklungsstörungen, indem ein frühzeitig aus dem normalen Verbande ausgeschalteter Muskelabschnitt in selbständiges Wachstum geriet (Ribbert).

Den Hauptsitz der Leiomyome bildet der Uterus, wo sie besonders am Fundus in großer Zahl auftreten und schon in der Jugend als kleine Gebilde vorhanden sein können. Sie sitzen an der Außen- und Innenseite (subserös und submukös), gerne gestielt und in der Uteruswand (intramural) als kugelige, meist gut begrenzte Tumoren von festerem Gefüge als die Muskulatur der Gebärmutter und haben die

mannigfachsten Erscheinungen (heftige Uterusblutungen, Verjauchung, Störungen der Schwangerschaft) zur Folge. Sie sind häufiger gutartig als bösartig.

Nächst dem Uterus sind seine Bänder und die Tuben betroffen.

Es ist für die Genese der Uterusmyome wichtig, daß v. Recklinghausen innerhalb des Geschwulstgewebes epitheliale, drüsenartige Schläuche und Hohlräume mit kubischen, zylindrischen und flimmernden Zellen nachgewiesen hat. Derartige Adenomyome finden sich subserös an der hinteren Seite des Uterus, in den Tubenwinkeln und in den breiten und runden Mutterbändern meist multipel als kleine,

Fig. 159.

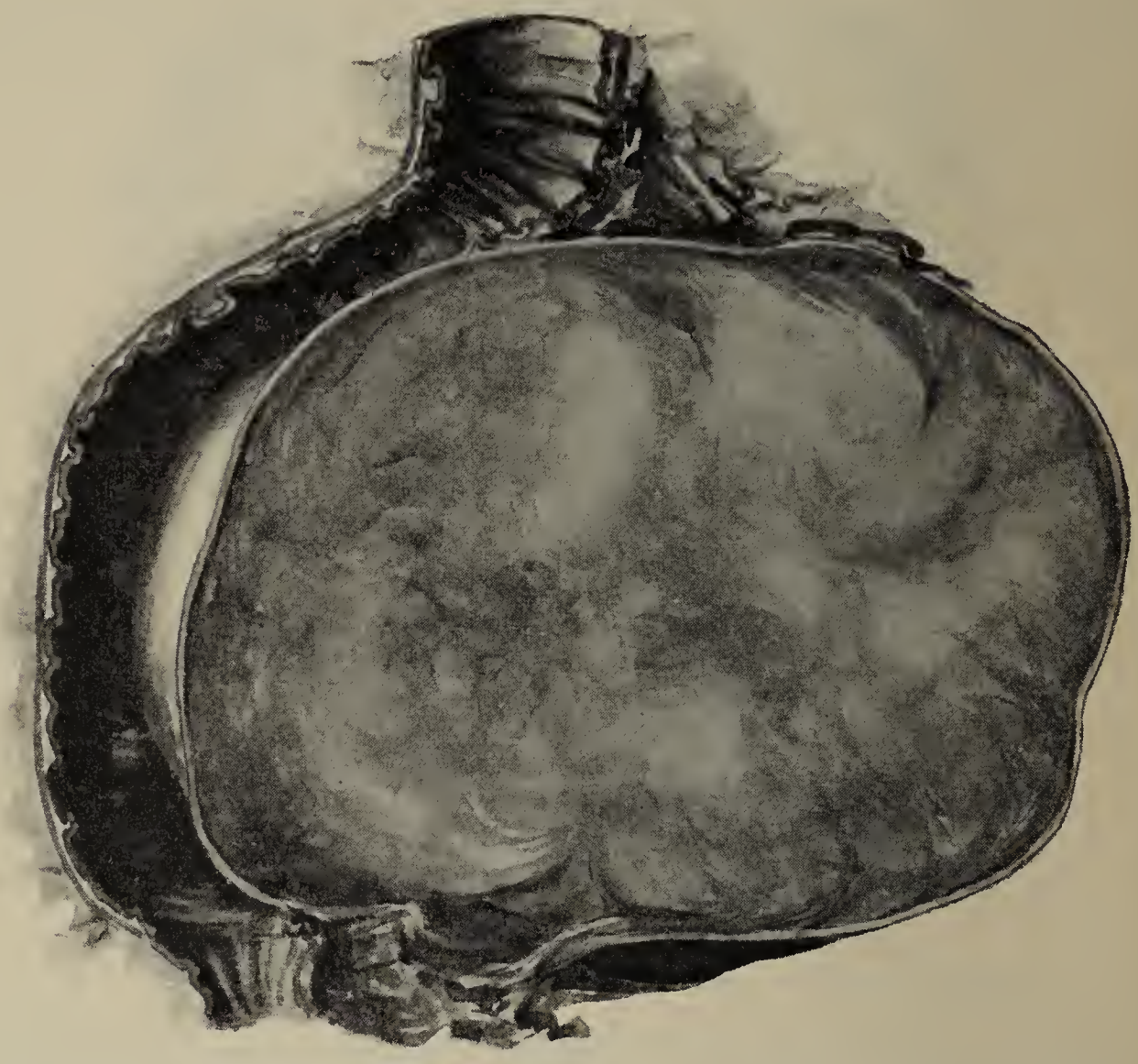

Fibromyom der hinteren Mastdarmwand eines 35jähr. Mannes (entfernt durch Amputatio recti; Heilung; Lexer).

wenig gut begrenzte Tumoren. Ihre Entstehung leitet man zum Teil aus versprengten Schleimhautdrüsen, zum Teil aus dem Wolffschen Körper oder Gange oder aus dem Müllerschen Gange ab und glaubt, daß gleichzeitig mit den Epithelkeimen auch Muskelabschnitte verlagert worden sind.

Weniger häufig finden sich Leiomyome am Magendarmkanal, von dessen Muskulatur sie ausgehen.

Während sie an den verschiedensten Abschnitten der Speiseröhre meist klein und erscheinungslos bleiben, wachsen die Myome des Magens, des Dünn- und Dickdarmes und des Rektums (Fig. 159) langsam bis zu mannskopfgroßen Gewächsen heran, welche sich bald mehr nach innen, bald mehr nach außen entwickeln, breit mit der Wandung verbunden sind oder ihr dünngestielt aufsitzen und die verschiedensten Erscheinungen (Darmverschluß, Invagination, Blutungen nach Ulzeration

der bedeckenden Schleimhaut) machen. In seltenen Fällen treten sie auch multipel auf. Der Befund von Pankreasläppchen in einem Magenmyom (Cohen) weist auf eine kongenitale Anlage ähnlich den Adenomyomen des Uterus hin. Maligne Myome kommen selten vor.

An den Harnwegen sind Myome nur an der Blase verhältnismäßig häufig, doch sind bisher nur 17 Fälle beschrieben. Sie entwickeln sich von den Muskellagen ausgehend ins Blaseninnere oder nach außen (Fig. 160) und können bedeutende Größe erreichen. An der Urethra

Fig. 160.

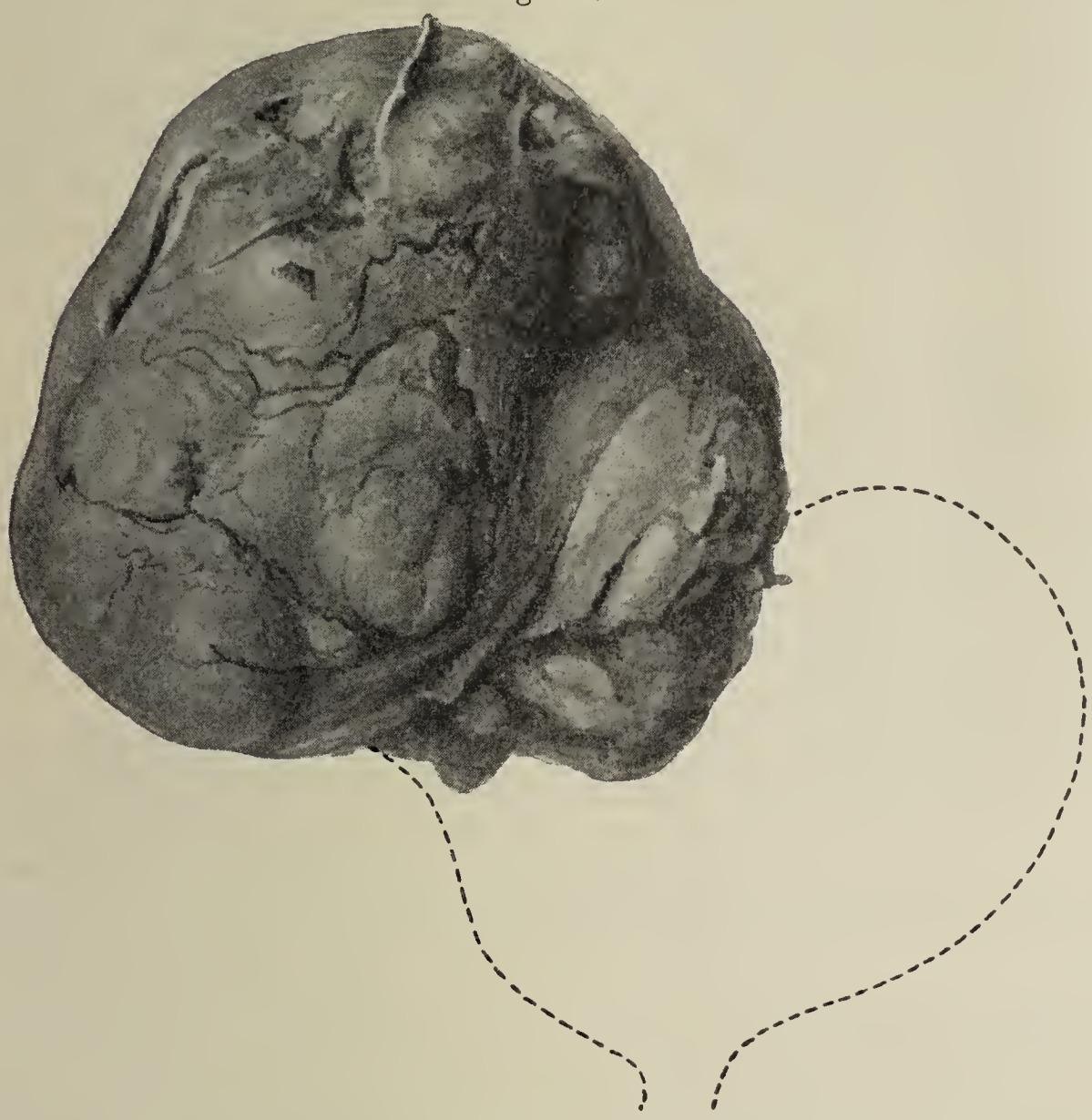

Malignes Leiomyom der Blase eines 60jähr. Mannes. Es hatte sich subserös und in die Bauchhöhle hinein entwickelt und saß breitgestielt in der Blasenwand fest. Entfernung des Tumors mit Resektion eines Teiles der Blase. Heilung seit 3 Jahren (Lexer). Die punktierte Linie stellt die Blase dar.

fand Büttner ein großes Myom. Auch in der Niere kann man kleine Muskelgeschwülste beobachten, die mit der Kapsel in Verbindung stehen.

Die Prostata ist nur selten der Sitz eines reinen Myomes, häufiger sind hier Hypertrophien des ganzen Organes oder einzelner Teile mit Vermehrung seiner sämtlichen Bestandteile.

Außerdem kommen gelegentlich Myome in der Mamma und am Hoden vor.

Myome der Haut treten multipel in kleinen, höchstens haselnußgroßen Knoten am Rumpfe und an den Extremitäten auf. Sie liegen unter normaler Haut oder erheben sich als derbe kutane Tumoren über die Oberfläche und machen sich durch heftige Schmerzen bemerkbar. Ihren Ausgangspunkt bildet entweder die Muskulatur der Hautgefäße

oder der Haarbälge. Klinisch unterscheiden sie sich nicht von Fibromen der Hautnerven.

Die Erkennung der Leiomyome gelingt nur am Uterus leicht. Die übrigen Tumoren sind so selten, daß man langsam wachsende wohl meist mit Fibromen, rasch wachsende mit Sarkomen verwechselt. Nur bei deutlich nachweisbarer Verbindung eines großen rundlichen Bauchtumors mit der Magen-, Darm- oder Blasenwand ist eher an ein Myom zu denken. Die Hauttumoren werden schon wegen ihrer Schmerzhaftigkeit leicht für Fibrome der Hautnerven gehalten; Myome sind hier nur zu vermuten, wenn die Nebenbefunde der Nervenfibrome (Pigmentflecken, weiche Warzen) völlig fehlen.

Die Behandlung erstrebt stets die vollkommene Entfernung, wobei ein von mehreren Myomen durchsetztes Organ (häufig der Uterus) zu opfern ist. Abgekapselte Tumoren werden stumpf aus ihrer Umgebung geschält, nicht begrenzte samt einem hinreichenden Abschnitte des Geschwulstbodens ausgeschnitten.

Kapitel 2.

Das Rhabdomyom (Myoma striocellulare).

Das **Rhabdomyom** ist eine sehr seltene, bald gut-, bald bösartige Geschwulst, welche sich aus Elementen quergestreifter Muskulatur und aus gefäßhaltigem Zwischenbindegewebe zusammensetzt. Sind noch andere Gewebsarten vertreten, so liegen Mischtumoren vor (s. S. 427).

Makroskopisch handelt es sich um knollig gebaute, meist scharf begrenzte Gewächse von verschiedener, oft sehr erheblicher Größe und von wechselnder Konsistenz. Auf dem Durchschnitte läßt das graurötliche oder graue Gewebe nicht immer so deutlich wie die Leiomyome die Durchflechtung der Faserbündel erkennen.

Das mikroskopische Bild zeigt keine vollkommen ausgebildeten quergestreiften Muskelfasern, sondern embryonale Formen in verschiedenen Entwicklungsstufen und zwar in Gestalt von Zellen und Fasern. Während die letzteren hohle röhrenförmige oder solide mehrkernige Bänder von beträchtlicher Länge und verschiedener Dicke mit deutlicher Querstreifung oder mit Längsstreifung bilden, erscheinen die zelligen Formen erstens als Spindelzellen mit langen fadenförmigen Ausläufern, an denen nur stellenweise eine Querstreifung wahrzunehmen ist, zweitens als unregelmäßige rundliche oder ovale, oft sehr große, mit einem oder mit mehreren Kernen versehene Zellen, welche ebenso wie die Spindelzellen sehr häufig Glykogentropfen enthalten (Marchand). Die letzteren treten bei Jodzusatz als große bräunliche Kugeln sehr deutlich hervor. An den quergestreiften Fasern kann ein Sarkolemm in schwacher Andeutung vorhanden sein.

Der Bau der einzelnen Rhabdomyome ist insofern verschieden, als bald die rundlichen oder die spindeligen Zellen, bald die Fasern überwiegen. Je mehr sich die Zellen und Fasern zu großen Zügen zusammenlegen und gegenseitig durchflechten, desto näher tritt das makroskopische Bild dem der Leiomyome oder der Fibrome.

Für die Genese der Rhabdomyome ist von Bedeutung, daß viele Mischtumoren, welche mit Sicherheit auf frühe Entwicklungsstörungen zurück-

zuführen sind, Muskelelemente enthalten, und daß dieselben in reinen Myomen nur in embryonalen Formen vorhanden sind. Da die Rhabdomyome angeboren vorkommen oder zum größten Teile im Kindesalter auftreten und in Organen sich entwickeln können, in welchen quergestreifte Muskeln fehlen, so ist der Schluß erlaubt, daß diese Geschwülste aus Keimen von Muskelgewebe hervorgehen, welche in früher Zeit des Embryonallebens aus dem physiologischen Zusammenhange getrennt wurden (Ribbert). Außerdem hat man auch an die Umwandlung glatter Muskelfasern in quergestreifte und an die geschwulstartige Wucherung normaler ausgebildeter Muskulatur gedacht, wogegen sich jedoch eine Reihe von Einwänden erheben lassen (s. Borst und Ribbert).

Den häufigsten Ausgang der Rhabdomyome bildet die Niere, welche von dem in ihrem Innern entstehenden Tumor allmählich bis auf spärliche Reste zu Grunde gerichtet wird. Er kann Kopfgröße

Fig. 161.

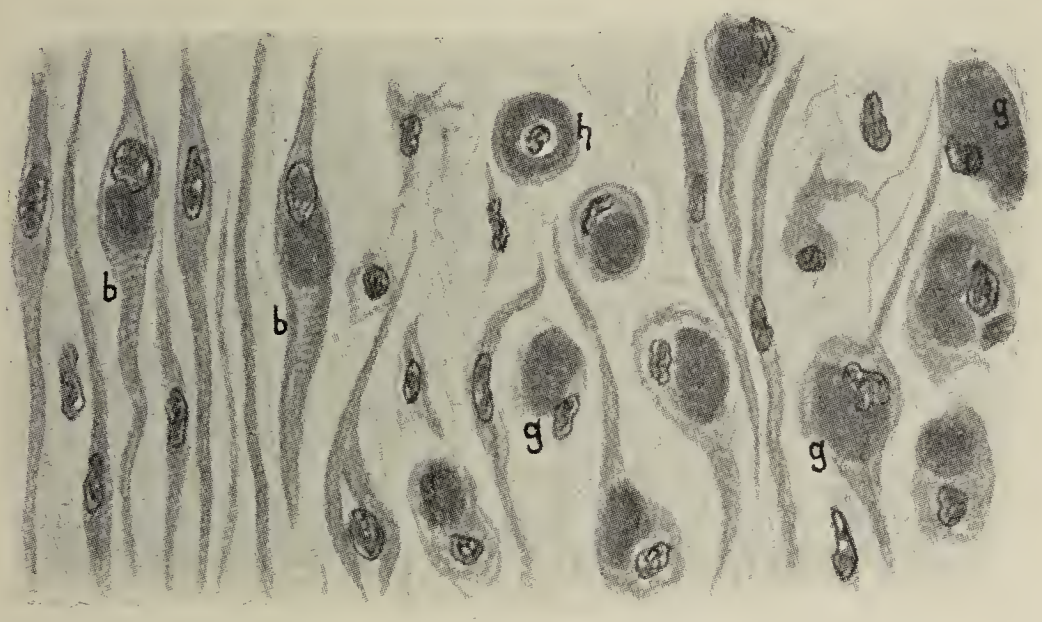

Rhabdomyom der Schläfengegend. Man sieht längsgetroffene Zellfasern b b, zum Teil mit spindeligen Anschwellungen und Querstreifung. Andere Zellen g g sind rundlich mit Ausläufern, wieder andere h ganz rund. Die dunklen Einlagerungen sind Glykogentropfen (aus Ribbert).

erreichen und sich mit knolligen und polypösen Fortsätzen ins Nierenbecken erstrecken. Selten kommen Myome als polypöse Tumoren in den Nierenbecken, in der Harnblase und als große knollige Gewächse im Hoden vor. Von den übrigen Organen sind der Uterus und das Herz die wichtigsten Fundorte. In ersterem finden sich die Rhabdomyome meist als polypöse bis in die Scheide hervorragende Geschwülste, im Herzen treten sie angeboren als multiple, meist kleine graurötliche Knötchen auf. Vereinzelte Tumoren sind von den verschiedensten Körperstellen beschrieben, so in der Speiseröhre, im Magen, in der Parotis, in der Prostata und in den Muskeln der Extremitäten, der Gegend der Nates und Hüften, der Zunge, der Orbita, der Schläfe u. a.

Das Wachstum der Rhabdomyome geht nach Ribbert so vor sich, daß die jungen spindeligen und rundlichen Elemente vorausgehen und sich später in quergestreifte umwandeln. Es ist häufig ein expansives und geschieht langsam, doch kommt auch ein infiltrierendes Vordringen in die Nachbarschaft vor, welches ein rasches Wachstum und Metastasen zur Folge hat. Es ist bisher nicht genügend erkannt worden, ob es sich hierbei um reine maligne Rhabdomyome handelt,

oder ob eine Vermischung von quergestreiften Elementen mit einem bindegewebigen Sarkome vorliegt. Letzteres ist häufiger in Mischtumoren der Fall, im übrigen ist nicht zu vergessen, daß die jungen, nicht quergestreiften Muskelelemente leicht für Sarkomzellen gehalten werden können.

Einer richtigen Erkennung der Rhabdomyome steht der Mangel an klinischen und äußeren Besonderheiten entgegen. Infolgedessen beschränkt sich die Diagnose auf die Feststellung eines gut- oder bösartigen Tumors, den man nach Form, Sitz und Raschheit des Wachstums beurteilt und vermutungsweise für ein Fibrom oder Sarkom oder bei seiner Zugehörigkeit zum Urogenitaltraktus auch für einen Mischtumor anspricht.

Die Art der Entfernung richtet sich nach der Ausdehnung, dem Sitze und dem Charakter des Tumors.

Literatur.

Becker, Beitrag zur Kenntnis der wahren Muskelgeschwülste des Hodens. Virchows Arch. Bd. 163, 1901, S. 244. — Büttner, Ein Fall von Myom der weiblichen Urethra. Zeitschr. f. Geburtshilfe Bd. 28, 1894, S. 136. — Cohen, Beiträge zur Histologie und Histogenese der Myome des Uterus und des Magens. Ebenda Bd. 158, 1899, S. 524. — Fujinama, Ein Rhabdomyosarkom mit hyaliner Degeneration (Zylindrom) im willkürlichen Muskel. Ebenda Bd. 160, 1900, S. 203. — Hess, Ein Fall von multiplen Dermatomyomen an der Nase. Ebenda Bd. 120, 1890, S. 321. — Lexer, Myome des Mastdarmes. Arch. f. klin. Chir. Bd. 68, 1902, S. 241. — Ders., Myosarkom der Blase. Zentralbl. f. Chir. 1904, S. 22. — Marchand, Ueber einen Fall von Myosarcoma striocellulare der Niere. Virchows Arch. Bd. 73, 1878, S. 289. — Ders., Ueber eine Geschwulst aus quergestreiften Muskelfasern mit ungewöhnlichem Gehalt an Glykogen. Ebenda Bd. 100, 1885, S. 42. — Neumann, Ueber multiple Dermatomyome. Arch. f. Dermat. u. Syphilis Bd. 39, 1897, S. 3. — v. Recklinghausen, Die Adenomyome und Zystadenome des Uterus. Berlin 1896. — Seiffert, Die kongenitalen multiplen Rhabdomyome des Herzens. Zieglers Beitr. z. path. Anat. Bd. 27, 1900, S. 113. — Steiner, Myome des Magendarmkanales. Beitr. z. klin. Chir. Bd. 22, 1898, S. 1, mit Lit. — Zenker, Ein Fall von Rhabdomyosarkom der Orbita. Virchows Arch. Bd. 120, 1890, S. 536. — Weitere Literatur bei Borst, Die Lehre von den Geschwülsten. Wiesbaden 1902, Bd. 2, S. 950.

C. Tumoren aus Nervenbestandteilen.

Kapitel 1.

Das Neurom.

Man darf zu dieser Geschwulstgruppe nicht die Fibrome, Myxome, Sarkome der Nerven rechnen, welche man auch als falsche Neurome bezeichnet hat, sondern nur die aus Nervenbestandteilen zusammengesetzten Tumoren. Sie sind sehr selten und gehen wahrscheinlich nur vom Sympathikussysteme aus, wo sie als rundliche oder knollige, fibromähnliche Tumoren von verschiedener Konsistenz und mitunter sehr erheblicher Größe (bis zum Umfange eines Mannskopfes) gesehen worden sind.

Sie bestehen aus dicht verflochtenen Fibrillen, welche sich als vorzugsweise marklose, zum kleineren Teile als markhaltige Nervenfasern ergeben. Dazwischen liegen in wechselnder Menge Ganglienzellen, welche bald wenig entwickelt als rundliche Zellen erscheinen, bald Achsenzylinder als Ausläufer besitzen. Daneben finden sich bindegewebige Nervenscheiden, Zwischenbindegewebe und spärliche Gefäße. Das Vorhandensein von Ganglienzellen neben Nervenfasern wird durch den Namen Ganglioneuroma oder Neuroma gangliocellulare zum Ausdruck gebracht.

Die beobachteten wenigen Fälle (s. bei Knauss, M. B. Schmidt, Beneke und Kredel) betrafen vorzugsweise bei kleinen Kin-

dern größere Tumoren an der Stelle oder in der Nähe von Sympathikusganglien oder multiple kleinere Geschwülste in der Haut, wo sie vermutlich von den sympathischen, spärliche Ganglienzellen enthaltenden Gefäßnerven ausgehen (Knauss). Bis auf einen retroperitonealen Tumor Benekes handelte es sich um gutartige Geschwülste, welche nur durch ihren Sitz und ihre Größe Beschwerden machten.

Der Mangel klinischer Besonderheiten gestattet keine bestimmte Diagnose.

Ueber die Genese der Ganglioneurome ist nichts bekannt. Ihr frühes, auch angeborenes Auftreten und die unvollkommene Ausbildung der enthaltenen Nervenelemente deutet auf Störungen bei der Sympathikusentwicklung (Ribbert, Borst).

Die einzige Behandlung ist die chirurgische, soweit die Tumoren zugänglich sind.

Als traumatische Neurome werden gewöhnlich kleine knollige Verdickungen bezeichnet, welche an verletzten Nerven auftreten, obgleich sie keine wahren Tumoren darstellen. Sie finden sich besonders in Amputationsstümpfen an den durchschnittenen Nerven (sogenannte Amputationsneurome) und am zentralen Stumpfe völlig durchtrennter oder seitlich an unvollständig durchschnittenen Nerven (Durchschneidungsneurome). Sie entstehen namentlich unter dem Einflusse von mechanischen Reizen der dicht unter der Haut, innerhalb der Narbe oder an einem Knochenrande (z. B. am Unterkiefer oder am Margo supraorbitalis nach Schmissen) gelegenen Nerven und kommen durch die Wucherung des Nervenbindegewebes und durch die Regeneration von marklosen und markhaltigen Nervenfasern zu stande, welche nach kurzer Strecke umbiegen und sich durchflechten. Man sieht in diesen Bildungen, welche niemals über kleine, die betreffenden Nervenquerschnitte etwa ums Doppelte überragende Knoten hinausgehen, nur eine übermäßige regenerative Wucherung der verletzten Nervenabschnitte.

Ihre Erkennung ist leicht. Kleine harte, namentlich auf Druck sehr schmerzhafte Knoten liegen unter der Haut, in Verbindung mit einer Narbe oder in ihrer unmittelbaren Nähe.

Sie sind leicht zu entfernen. Bei Amputationen beugt man ihrer Entstehung dadurch vor, daß man die Stümpfe der Nerven aus der Wunde vorzieht und kürzt, damit sie sich in die Weichteile zurückziehen.

Literatur.

Beneke, Ueber gangliöse Neurome. Zieglers Beiträge zur path. Anatomie Bd. 30, 1901, S. 1. — Beneke und Kredel, Ueber Ganglioneurome und andere Geschwülste des peripheren Nervensystems. Deutsche Zeitschr. f. Chir. Bd. 67, 1902, S. 239, mit Lit. — Busse, Ein grosses Neuroma gangliocellulare des Nervus sympathicus. Virchows Archiv Bd. 151, 1898, S. 66, Supplementheft. — Goldmann, Beitrag zur Lehre von den Neuromen. Beitr. z. klin. Chir. Bd. 10, 1893, S. 13, mit Lit. — Knauss, Zur Kenntnis der echten Neurome. Virchows Arch. Bd. 153, 1898, S. 29 mit Lit. — M. B. Schmidt, Ueber ein ganglienzellenhaltiges wahres Neurom des Sympathikus. Virchows Archiv Bd. 155, 1899, S. 557, mit Lit.

Kapitel 2.

Das Gliom.

Als Gliome bezeichnet man Tumoren, welche von der Neuroglia, der Stützsubstanz des Zentralnervensystemes, ausgehen und sich

aus verschieden ausgebildeten Gliazellen aufbauen. Sie kommen im Gehirn, im Rückenmark und mit histologischen Besonderheiten im Auge vor.

Die Hirngliome bilden kirsch- bis faustgroße Tumoren innerhalb der weißen und der grauen Substanz und können zuweilen eine ganze Hemisphäre durchsetzen. Die Grenzen der Neubildung gehen ganz verschwommen in die Umgebung über und lassen sich umsoweniger bestimmen, als auch ihre graurötliche Farbe und ihre bald etwas weichere, bald festere Konsistenz nur wenig von der Nachbarschaft absticht. Häufig ist der Tumor makroskopisch nur durch die Abflachung der ihn bedeckenden Windungen und auf dem Durchschnitte durch fleckweise zerstreute Hämorrhagien oder durch nekrotische Stellen und Erweichungshöhlen kenntlich. Die Gliome treten gewöhnlich schon in frühem Kindesalter auf oder finden sich, mitunter als multiple, kleinere harte Knoten auf der Ventrikelinnenfläche bei Neugeborenen. Das Wachstum geschieht meist sehr langsam, nur bei zellreichen Formen rasch, wobei die Umgebung infiltriert, selten nur verdrängt wird, und das durchsetzte Gewebe zu Grunde geht. Ueber die Hirnoberfläche wachsen die Neubildungen jedoch nicht hinaus.

Die klinischen Erscheinungen sind durch den Sitz und die Erhöhung des intrakraniellen Druckes bedingt und somit die Symptome der Hirntumoren überhaupt, wozu noch durch plötzliche größere Blutungen apoplektische Anfälle kommen.

Die Gliome des Rückenmarkes treten ebenfalls gerne im Kindesalter auf und liegen im Innern, häufig den Zentralkanal einschließend. Sie bilden langsam wachsend sehr lange zapfenartige oder stiftförmige Gebilde oder verwandeln das Rückenmark auf weite Strecken in eine graue Masse, so daß Durchschnitte nur noch eine schmale periphere Schicht normalen Gewebes erkennen lassen. Selten wird auch diese durchwuchert und die Pia erreicht (Pels-Leusden). Innerhalb der Neubildung kommt es häufig zu kanalförmigen Höhlenbildungen, teils durch Erweiterung des Zentralkanales, teils durch Erweichungen, weshalb man einen Teil der Rückenmarksgliome zu dem Krankheitsbilde der Syringomyelie rechnet.

Die klinischen Erscheinungen sind die der Rückenmarkstumoren.

Die Gefährlichkeit der Hirn- und Rückenmarksgliome liegt vor allem in ihrem Sitze. Durch ihr vorzugsweise infiltrierendes Wachstum stehen sie den bösartigen Geschwülsten nahe, obgleich sie nur langsam wachsen, nicht in die Umgebung wuchern und nur sehr selten, falls die Beobachtungen richtig sind, zu Metastasen führen.

Die Gliome des Auges wuchern von der Netzhaut aus als knollige graue und weiche Tumoren in den Glaskörper, geraten unter sehr raschem Wachstume durch die Hornhaut nach außen, durch die Sklera in die Orbita oder dem Sehnerven folgend in die Schädelhöhle. Sie finden sich, nicht selten doppelseitig, zum Teil auch angeboren bei Kindern und stehen durch die rasche Zerstörung des befallenen Auges, durch das Uebergreifen ins Schädelinnere, durch Metastasen und durch häufig auftretende Rezidive nach Entfernung des Bulbus Sarkomen an Bösartigkeit nicht nach.

Mikroskopisch bestehen die Gliome des Gehirnes und des Rückenmarkes aus Gliazellen und aus einem dicht verflochtenen Netzwerke von Fibrillen, welche zum Teil die Ausläufer der ersteren (Spinnen- oder Pinselzellen) darstellen. Je weniger Zellen im Verhältnisse zu den Fibrillen vorhanden sind, desto härter ist der Tumor. Die Blutgefäße der Neubildung sind in verschiedenem Grade entwickelt. Seltene Befunde bilden kleine oder größere, runde oder spaltförmige Hohlräume, welche mit zylindrischen Zellen ausgekleidet sind. Man sieht in letzteren Abkömmlinge der Ependymepithelien und, da aus ihnen die Gliazellen hervorgehen, die Vorstufen der Tumorzellen. Sind auch gewucherte Ganglienzellen und Nervenzellen vorhanden, so ist der Tumor als Neuroglioma ganglionare (Ziegler) zu bezeichnen. Herrscht unter den Gliazellen die Spindelform vor, und sind die Fibrillen wenig ausgeprägt, so sind leicht Verwechslungen mit Sarkomen möglich.

Die Gliome des Auges zeigen zahlreiche rundliche oder ovale Zellen ohne Ausläufer und nur selten eine fibrilläre Zwischensubstanz. Daneben sind oft radiär um kleine Lumina angeordnete zylindrische Zellen vorhanden, welche rosettenähnliche Gebilde hervorbringen. Sie werden als Neuroepithelien von der äußeren Retinaschicht abgeleitet (daher Neuroepitheliom nach Wintersteiner).

Die Entstehung der Gliome muß auf Entwicklungsstörungen (z. B. der Retina) zurückgeführt werden, wofür neben den vielfach vorhandenen embryonalen Zellformen das angeborene Vorkommen, das Auftreten in frühem Alter, das Zusammentreffen mit Mißbildungen des Gehirnes und Rückenmarkes und, was die Gliome des Auges betrifft, das Auftreten auf beiden Seiten und bei mehreren Geschwistern sprechen (Ribbert).

Eine sichere Erkennung der Gliome ist am Auge bei doppelseitiger Erkrankung möglich, im übrigen sind sie auch hier leicht mit Sarkomen zu verwechseln. Gewöhnlich muß man sich mit der Feststellung eines Tumors begnügen.

Die Behandlung kann nur bei den Augengliomen und zwar durch sehr früh ausgeführte Ausräumung der Orbita einen Erfolg haben. Gliome des Gehirnes und des Rückenmarkes bieten dem Chirurgen, der sich durch die Erscheinungen zu einem Eingriffe verleiten ließ, sehr häufig wegen Sitz und Ausdehnung Befunde, welche eine vollkommene Entfernung unmöglich machen.

Literatur.

*L. **Bruns**, Gehirntumoren. Enzyklop. Jahrb. von Eulenburg Bd. 5, 1895, S. 159. — **Greeff**, Gliom in Orths Lehrb. der path. Anat., Path. des Auges, S. 400. — **Pels-Leusden**, Ueber einen eigentümlichen Fall von Gliom des Rückenmarkes mit Uebergreifen auf die weichen Häute des Rückenmarkes und Gehirns. Zieglers Beitr. zur path. Anat. Bd. 23, 1898, S. 69. — **Saxer**, Ueber Syringomyelie. Zusammenfassendes Referat über die seit 1892 erschienenen Arbeiten. Zentralbl. f. allg. Path. u. path. Anat. Bd. 9, 1898, S. 6 u. 49. — **Ders.**, Ependymepithel, Gliome und epitheliale Geschwülste des Zentralnervensystemes. Zieglers Beitr. zur path. Anat. Bd. 32, 1902, S. 276. — **Stroebe**, Ueber Entstehung und Bau der Gehirngliome. Ebenda Bd. 18, 1895, S. 405. — **Wintersteiner**, Ueber das Neuroepithelioma retinae. Leipzig-Wien 1897, mit Lit.*

D. Die Tumoren der Epithelreihe.

Kapitel 1.

Fibroepitheliale Geschwülste.

Den fibroepithelialen Neubildungen liegt eine gemeinsame Wucherung von Epithelzellen und

von Bindegewebe zu Grunde, welche einander ebenbürtige, wenn auch häufig in verschiedenem Grade entwickelte Geschwulstbestandteile hervorbringen, während das Bindegewebe in Karzinomen nur die untergeordnete Rolle des gefäßführenden Stützgerüstes spielt (s. Borst, Ribbert). Die Strukturbeziehungen zwischen Epithel und Bindegewebe finden im normalen Gewebe ihr Vorbild; denn in der Gruppe der Papillome verhalten sich beide ähnlich wie in der Haut oder Schleimhaut, bei den Adenomen gleicht ihre Anordnung dem Baue der Drüse, in den Epithelzysten finden sich mannigfache Anklänge an normale Haut und Schleimhaut.

a) Die Gruppe der Papillome

umfaßt gut begrenzte, meist kleine, selten walnuß- oder hühnereigroße, expansiv nur aus der Fläche hervorwachsende Tumoren, deren bindegewebiger Grundstock langgestreckte und vielverzweigte Papillen mit reichlichen Gefäßen enthält. Ueberall sind diese Papillen von ihrer Spitze bis zum Fuße mit Epithelmassen be-

Fig. 162.

Hautpapillom, seit 30 Jahren gewachsen (64jähr. Mann).

kleidet. Halten diese die sämtlichen papillären Zapfen allseits umschlossen als Ganzes zusammen, so ist die äußere Form der Neubildung die eines rundlichen Höckers oder einer Warze. Sind die Papillen und ihre Verästelungen nur von gleichmäßigen Epithellagen bekleidet, so entstehen, da die Form der einzelnen oder mehrerer zusammenhängender Gebilde erhalten bleibt, zierlich gebaute, tief zerklüftete himbeerförmige, traubige oder zottige Tumoren, welche entweder breit aus der Haut und Schleimhaut hervorwachsen oder mit einem dünnen Stiele versehen sind. Eine weitere Abart wird durch starke

Verhornung der Epithelien (bei Papillomen der Haut) erzeugt. Nirgends reicht die vollkommen gutartige Tumorbildung tiefer als ins subepitheliale Gewebe.

Von den einzelnen Formen bilden die eigentlichen Papillome der Haut und der Schleimhaut kurzgestielte oder breit aufsitzende Tumoren, welche einzeln oder multipel, oft dicht nebeneinander auftreten und in der Regel langsam wachsen. Nur nach Verletzungen, welche bei Einrissen am Fuße des Stieles mitunter starke Blutungen zur Folge haben, oder nach unvollkommenen Entfernungsversuchen (Abbinden des Stieles, Aetzung mit zu schwachen Stoffen) vergrößern sie sich rasch und stark. Meist bleiben sie nach längerem Wachstume unverändert.

Fig. 163.



Durchschnitt des Präparates von Fig. 162.

Die Papillome der Haut sind schon wegen der Verhornung an der Spitze der Papillen härter als die der Schleimhaut. Sie treten mit Vorliebe bei alten Leuten an der Kopfhaut, ferner in der Achselhöhle und Leistengegend, in den Falten unterhalb der Mammae, am Rücken, am Perineum, am Anus auf, zum Teil also an Körperstellen, welche durch Schweiß, Reibung und Unreinlichkeit leicht einer chronischen Reizung unterliegen. An den Schläfen können sie aus seborrhagischen Flecken (s. S. 400) hervorgehen.

Fig. 164.

Vom Rande eines stark zerklüfteten Hautpapillomes.

Die an den äußeren Geschlechtsteilen und in ihrer Umgebung unter dem reizenden Einflusse des Trippersekretes entstehenden spitzen Kondylome sind nach Form und Bau Papillome, ihrer Natur nach jedoch keine Tumoren, sondern hyperplastische Bildungen auf dem Boden einer entzündlich veränderten Hautstelle. Dem entspricht ihre Rückbildung nach Heilung der Ursache.

Auf der Plattenepithelschleimhaut finden sich Papil-

lome in der Mundhöhle (an den Lippen und Wangen, am weichen Gaumen, auf der Zunge) oft aus leukoplagischen Flecken (s. S. 407) hervorgegangen, ferner im Rachen, im Kehlkopf, in der Speiseröhre und in der Vagina. Meist handelt es sich um ältere Patienten; nur die Kehlkopfpapillome finden sich am häufigsten im kindlichen und jugendlichen Alter, gelegentlich auch angeboren, und zeichnen sich durch multiples Auftreten, durch rasches Wachsen und Rezidivieren aus.

Die Schleimhaut der Harnblase, seltener die der Ureteren und der Nierenbecken, ist der Sitz einzeln oder vielfach auftretender papillärer Tumoren, der sogenannten Zottenpolypen. Es sind sehr weiche, oft faustgroße, gestielte Gewächse, welche leicht und heftig bluten und im zystoskopischen Bilde zierliche algenartige, flottierende Zotten erkennen lassen. Ihre Oberfläche ist mit mehrschichtigem Uebergangsepithel ausgestattet. Es ist wichtig, daß die Karzinome der Harnwege unter ähnlichen Formen (Zottenkrebse) auftreten oder aus den fibroepithelialen Bildungen hervorgehen können.

Fig. 165.

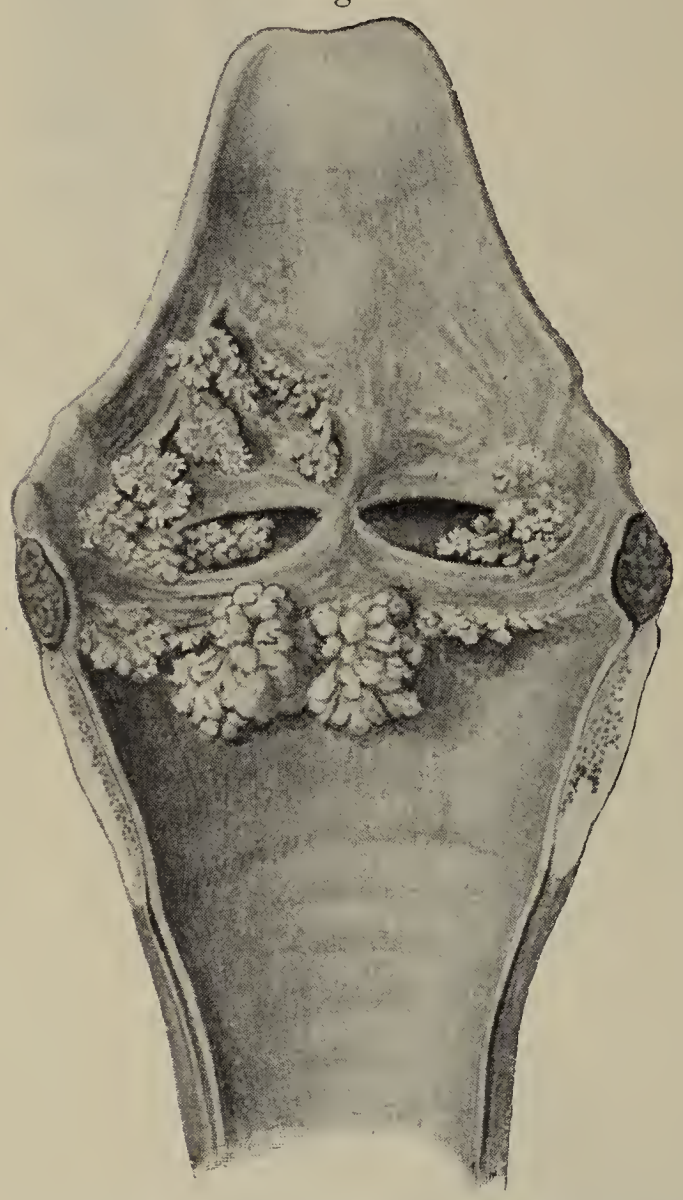

Multiple Papillome des Kehlkopfes.
(Nach P. v. Bruns, Handb. d. prakt. Chir.)

Papilläre Neubildungen auf Zylinderepithelschleimhäuten sind selten und fast nur im Rektum (gelegentlich in der Nase, im Uterus, im Magen, in den Gallengängen) zu finden. Hier bilden sie erbsen- bis hühnereigroße weiche, zottige, kurzgestielte oder breit hervorwachsende Geschwülste namentlich bei älteren Leuten (Zottenpolypen, villöse Polypen, Tumor villosus). Durch die vorbeigleitenden Kotmassen verletzt, verursachen sie heftige Blutungen.

Durch starke Verhornung der Epithelien sind die Hornwarzen und die Hauthörner ausgezeichnet.

Erstere erscheinen als kleine, höchstens erbsengroße, meist flache Höcker der Haut mit harter rissiger Horndecke, welche die stark gewucherten fadenförmigen Papillen zusammenhält. Oft ist die Oberfläche tief gefurcht und von stacheligem, an Papillome erinnerndem Aussehen. Sie finden sich bei Jung und Alt besonders an den Fingern und schwinden oft von selbst, wenn sich an kleine Einrisse eine leichte Entzündung anschloß.

Das **Hauthorn** (Cornu cutaneum) kommt vorwiegend bei alten Leuten vor und befällt meist die behaarte Kopfhaut und das Gesicht (Fig. 167—169), wo es an den Lidern, an der Nase und den

Wangen, an den Lippen und Ohren seine Lieblingsstellen hat. Seltener findet man es am Rumpfe und an den Extremitäten oder am Penis (Präputium) und Skrotum. Multiple Hauthörner sind selten. Die Neubildung

Fig. 166.

Zottenpolyp der Harnblase (faustgroßer gestielter Tumor eines 65jähr. Mannes).

b e g i n n t als kleiner, warzenartiger Knoten der Haut, dessen Hornschicht zu merkwürdigen Gebilden langsam heranwächst. Entweder sind es kurze, breite konische Zapfen oder schmale, aber sehr lange (10—30 cm), krallenartig gekrümmte oder mehrfach gewundene Hörner mit dunkelbrauner

Fig. 167.

Hauthorn am Ohre.

Fig. 168.



Hauthorn an der Nase.

oder schwarzer, der Länge nach geriffter Oberfläche. An ihrem Fuße ist die Haut leicht verdickt und gerötet. Spaltet man das ausgeschnittene Gebilde im Längsdurchmesser, so findet man die härteste Masse außen, weiche, bröckelige Substanz im Innern und sieht im mikroskopischen Bilde sehr lange dünne Papillen, welche sich weit in die Epithelwucherung erstrecken.

Diese Wucherung der Papillenschicht kann auch fehlen (Bätge). Gelegentlich wächst das Hauthorn aus einem Papillom oder Atherom hervor.

Nach spontanem Abfallen, Abreißen, Abbinden oder ungenügendem Abschneiden wächst das Hauthorn stets wieder.

In seltenen Fällen hat man auch zarte und weiche Papillome in den Hirnventrikeln gefunden. Sie stehen mit deren Epithel (Saxer) oder den Plexus chorioidei (Brüchanow) im Zusammenhange.

Für die Entstehung der Papillome ist es wichtig, daß sie sich oft an chronisch entzündliche Reizzustände anschließen. Auch konnten sie von Ribbert experimentell durch häufiges Verletzen der nämlichen Stelle an Kaninchenlippen erzeugt werden. Anderseits ist an embryonale Störungen zu denken, besonders bei angeborenen und bei solchen Schleimhauttumoren, deren Epithel dem der normalen Umgebung nicht entspricht (bei den seltenen Plattenepithelpapillomen auf Schleimhäuten mit Zylinderepithel).

Fig. 169.

Hauthorn der Unterlippe, von außen und auf dem Durchschnitt.

Die klinische Bedeutung der Papillome liegt vor allem in den Blutungen, welche sich, bei den weichen Formen oft sehr heftig, an leichte Verletzungen anschließen. Die übrigen Störungen hängen vom Standorte ab. Sie sind bei den Kehlkopfpapillomen wegen gefährlicher Dyspnoe am schwersten. An den Lidern und Lippen können Hauthörner und größere Papillome unschöne und störende Verzerrungen verursachen (Ektropium oder beständiges Herabhängen des oberen Lides). Eine rasche Vergrößerung mit Verhärtung des Grundes zeigt die nicht gerade seltene Entwicklung eines Karzinomes an.

Bei der Behandlung ist dafür zu sorgen, daß der Ausgangspunkt der Wucherung vollkommen entfernt wird. Für kleine Papillome der Haut genügt mehrfaches Betupfen mit rauchender Salpetersäure, für ähnliche Gebilde der zugänglichen Schleimhäute empfiehlt sich Abschneiden mit der Schere und Zerstören des Stielrestes mit dem Thermokauter. Größere oder breit aufsitzende Gebilde umschneidet man in Form einer Spindel und entfernt sie zusammen mit dem Haut- oder Schleimhautbezirke, dem sie entsprossen. Am Kehlkopfe und an der Blase sind Voroperationen zur Freilegung notwendig, wenn der Tumor wegen seiner Größe zur intralaryngealen oder intravesikalen Entfernung mittels besonderer Instrumente nicht geeignet ist.

Unvollkommene Entfernungen führen rasch zu Rezidiven und können zur Entwicklung von Karzinomen beitragen.

Literatur.

Bätge, Zur Kasuistik multipler Keratosen. Deutsche Zeitschr. f. Chir. Bd. 6, 1876, S. 474. — Brüchanow, Ueber einen Fall von Papillom des Plexus chorioideus ventriculi lateralis sin. bei einem

2½jähr. Knaben. Prag. med. Wochenschr. Bd. 23, 1898, S. 585. — ***Franke**, Ueber Hauthörner. Arch. f. klin. Chir. Bd. 34, 1887, S. 937.* — ***Mitvalsky**, Ein Beitrag zur Kenntnis der Hauthörner der Augenadnexa. Arch. f. Dermatol. Bd. 27, 1894, S. 47, mit Lit.* — ***Saxer**, Ependymepithel, Gliome und epitheliale Geschwülste des Zentralnervensystemes. Zieglers Beitr. z. path. Anat. Bd. 32, 1900, papilläre Tumoren, S. 320.* — ***Spietschka**, Beitrag zur Histologie des Cornu cutaneum. Arch. f. Dermatol. Bd. 42, 1898, S. 39.*

b) Die Gruppe der Adenome.

Die Adenome sind fibroepitheliale Tumoren, in welchen die Epithelzellen in drüsenähnlicher Anordnung auftreten. Das feinere Gefüge hängt von dem Bau des Mutterbodens ab, ebenso wie die Form der Zellen und ihre häufig vorhandene sekretorische Funktion.

Die Adenome der Haut- und Schleimhautdrüsen unterscheiden sich von hyperplastischen Wucherungen durch Abweichungen von der Gestalt und Struktur der normalen Drüsen, während die Adenome der drüsigen Organe gegenüber entzündlichen Hyperplasien stets abgekapselte, in sich geschlossene Bildungen darstellen, welche mit ihrer Umgebung in keinem funktionellen Zusammenhange stehen (Ribbert).

Die meisten Adenome sind gutartige Geschwülste. Bei wenigen Formen kommt jedoch ein Einwachsen in die Nachbarschaft und in die Gefäße vor, so daß auch Metastasen auftreten können.

Als Abart kann man die Zystadenome bezeichnen, welche der Erweiterung einzelner Drüsenschläuche durch sezernierte oder beim Zellzerfalle entstandene Flüssigkeit ihre Entstehung verdanken.

α) Die Adenome der Haut

sind sehr selten und nicht immer leicht von einfachen Hyperplasien der Hautdrüsen zu unterscheiden. Sie sind vor allem als Ursprungsstätte von Hautkrebsen und, wenn sie ulzeriert sind und vereinzelt auftreten, wegen der Verwechslung mit diesen bemerkenswert.

Die Adenome der Talgdrüsen (Adenomata sebacea) bilden meist im Gesicht (besonders an der Nase und den Lidern) einzeln oder multipel auftretende, gut umschriebene, erbsen- bis walnußgroße, weiche Geschwülste von warzenartiger oder höckeriger Gestalt und rötlichem oder leicht transparentem, perlmutterartigem Aussehen. Ihrem Ursprunge entsprechend liegen sie in der Haut und setzen sich aus talgdrüsenähnlichen Epithelläppchen innerhalb eines bindegewebigen Stromas zusammen. Vorwiegend bei älteren Leuten auftretend wachsen sie langsam, zuweilen auf dem Boden eines seborrhagischen Ekzemes, und ulzerieren nach oberflächlichen Verletzungen oder von selbst infolge des Zerfalles der Epithelien und der hyalinen Degeneration des Bindegewebes und der Gefäße. Sie können verkalken (sogenannte verkalkte Epitheliome) oder in Karzinome übergehen (Barlow, v. Noorden, Thorn).

Mit Endotheliomen sind sie leicht zu verwechseln, von kutanen Schweißdrüsenadenomen kaum zu unterscheiden. Im ulzerierten Zustande täuschen sie oft flache Hautkrebse vor, wenn die Haut an der Grenze des Geschwüres durch Entzündung etwas verdickt und verhärtet ist.

Sie verschwinden nach kräftiger Kauterisation oder unter Röntgenbestrahlung; bei größeren Gebilden ist die Exzision schon wegen der raschen Heilung vorzuziehen.

Die Adenome der Schweißdrüsen (Adenomata sudoripara) finden sich ebenfalls sehr selten als vereinzelte, gelegentlich auch als vielfache (und dann nach König lupusähnliche) Knötchen der Kutis und Subkutis besonders im Gesichte (Stirne, Schläfe, Nase, Lippe, Kinn), in der Kopfhaut, ferner in der Brust- und Rückenhaut, am Nabel, in der Leistengegend, an den Schamlippen und an den Extremitäten (s. Klauber).

Sie können schon in früher Kindheit auftreten, bevorzugen aber ältere Leute (im 5. und 6. Jahrzehnt) und wachsen langsam, indem die mehr kutan entwickelten Tumoren als kleine knötchen- oder wurstförmige blasse Erhebungen in der Haut erscheinen, während die subkutanen lange Zeit von normaler, aber nicht abhebbarer Haut bedeckt sind. Größere Formen, welche von Handteller- und Kindskopfgröße beobachtet wurden (Klauber, Jupunoff), sind pilzförmig gestielt, ulzeriert und mit Borken versehen. Die Konsistenz ist verschieden, da sie von der Zystenbildung abhängt. Aus ulzerierten Adenomen gehen hartnäckige Geschwüre, zuweilen auch flache Hautkrebse hervor.

Die Schweißdrüsenadenome bestehen aus Zylinderepithel tragenden Schläuchen mit vielfachen Erweiterungen und Zysten, welche papilläre Wucherungen im Inneren aufweisen, und aus reichlichem Bindegewebe, so daß sie sich scharf gegen die Umgebung absetzen.

Da sie auch an Stellen vorkommen, an welchen (z. B. an der Oberlippe) keine Schweißdrüsen vorhanden sind, so kann man wenigstens bei einem Teile der Tumoren eine angeborene Anlage vermuten.

Ihre Erkennung ist nicht leicht. Aeußerlich besitzen sie keine Merkmale, welche sie bei kutanem Sitze von Talgdrüsenadenomen oder bei subkutanem von Lipomen und Lymphangiomen unterscheiden ließen. Mikroskopisch sind Verwechselungen mit den letzteren und mit Endotheliomen möglich. Auch an versprengte Brustdrüsenkeime (z. B. in der Brusthaut und am Rücken) ist nach Borst zu denken.

Zur Entfernung empfiehlt sich die gleiche Behandlung wie bei den Talgdrüsenadenomen.

Literatur.

Barlow, Ueber Adenomata sebacea. Deutsch. Arch. f. klin. Med. Bd. 55, 1895, S. 61. — Klauber, Ueber Schweissdrüsentumoren. Beitr. z. klin. Chir. Bd. 41, 1904, S. 311, mit Lit. — v. Noorden, Das verkalkte Epitheliom. Beitr. z. klin. Chir. Bd. 3, 1888, S. 467. — Perthes, Ueber gutartige Epitheliome wahrscheinlich kongenitalen Ursprunges. Deutsche Zeitschr. f. Chir. Bd. 65, 1903, S. 283, mit Lit. — Thorn, Ueber das verkalkte Epitheliom. Arch. f. klin. Chir. Bd. 56, 1898, S. 781, und Arbeiten aus v. Bergmanns Klinik 13. — Stilling, Einige Beobachtungen zur Anatomie und Pathologie des Lupus. Deutsche Zeitschr. f. Chir. Bd. 8, 1877, S. 72.

β) Die Adenome der Schleimhaut.

Die in den Schleimhäuten eingelagerten Drüsen beteiligen sich in der Regel bei allen entzündlichen Schleimhautwucherungen, wie sie namentlich in der Nase und ihren Nebenhöhlen, ferner im Darmkanal, in den Harnwegen häufig zu polypösen Bildungen führen, deren Hauptmasse aus lockerem, entzündlich gewuchertem Bindegewebe besteht. Da auch die Schleimhautadenome meist in Form von Polypen, seltener in breit aufsitzenden flachen Geschwülsten erscheinen, so ergeben sich für die Ab-

grenzung der echten von den entzündlichen Neubildungen oder der Schleimhautadenome von den glandulären Hyperplasien große Schwierigkeiten. Sobald solche Polypen drüsige Wucherungen aufweisen, welche der normalen Drüsengestalt nicht entsprechen, wie z. B. Verzweigungen bei den Lieberkühnschen Drüsen, entscheidet der Befund für Adenome.

Die Schleimhautadenome sind gutartige Tumoren, welche niemals in die Tiefe wachsen. Nur die Submukosa und Muscularis mucosae beteiligen sich durch Bindegewebswucherung an der Tumorbildung. Ihre Gestalt und ihre Größe sind verschieden, ihre Oberfläche ist glatt oder leicht höckerig und mit einem der normalen Schleimhaut ähnlichen Ueberzuge versehen.

In den Adenomen der Nasenschleimhaut, welche als weiche Polypen oder als gestielte traubige Tumoren auftreten,

Fig. 170.

Aus der Spitze eines Mastdarmpolypen (Adenom).

findet man innerhalb der bindegewebigen Grundlage gewucherte und zystisch erweiterte Schleimdrüsen mit schleimig wässerigem Inhalte.

Die Adenome des Magendarmkanals finden sich entweder in einzelnen oder in sehr zahlreichen Gebilden, häufig in der Form von Polypen als dünngestielte, erbsen- bis faustgroße Tumoren mit glatter höckeriger oder zottiger Oberfläche, seltener als flache umschriebene weiche Verdickungen der Schleimhaut.

Am Magen sitzen sie gerne im Pylorusgebiet, wo sie von den Labdrüsen ausgehen. Verlegen sie durch ihre Größe oder Menge das Lumen, so können stenosierende Karzinome vorgetäuscht werden[1]).

Im Darmkanale entwickeln sich die Adenome von den Lieberkühnschen Drüsen, im Duodenum auch von den Brunnerschen (Salvioli). Die einzeln auftretenden Adenome können an allen Stellen vorkommen, doch bevorzugen sie den unteren Abschnitt des Mastdarms, wo sie

[1]) Ich operierte bei einem Erwachsenen ein Adenom des Magens von Kindskopfgröße. Es ging mit einem etwa 2 Finger dicken Stiele aus der Schleimhaut des Pylorus hervor und lag mit seiner Hauptmasse im Grunde des Magens.

sich bei Kindern sowohl als bei Erwachsenen vorfinden. Der Stiel des meist rundlichen, höchstens walnußgroßen Tumors wird unter der Einwirkung des vorbeigleitenden Kotes oder durch häufiges Vorfallen aus dem After mit der Zeit beträchtlich bis zu mehreren Zentimetern in die Länge gezogen.

Blutungen nach dem Stuhlgange oder Prolaps der Schleimhaut bilden oft die ersten Erscheinungen.

Die Untersuchung des Mastdarmes mit dem Finger kann den Tumor leicht feststellen.

Man unterbindet den etwas angezogenen Stiel dicht an der Schleimhaut und durchschneidet ihn. Ist der Polyp beim Stuhlgang abgerissen, so wird das spritzende Hauptgefäß umstochen oder die Stelle mit dem Thermokauter bearbeitet.

Die multiplen Adenome des Darmes bedingen ein eigenes schweres Krankheitsbild. Die Schleimhaut des hauptsächlich befallenen Mastdarmes, daneben auch die des Dickdarmes, seltener noch der nächsten Dünndarmabschnitte, ist besät mit dichtstehenden kleinen und großen Polypen (Polyposis recti et intestini crassi). Die Erkrankung tritt im kindlichen und jugendlichen Alter auf und kommt gelegentlich vererbt bei den verschiedenen Gliedern einer Familie vor. Mit den Erscheinungen eines hartnäckigen Dickdarmkatarrhes beginnt das Leiden. Der Abgang von blutigen Schleimmassen erregt die Aufmerksamkeit.

Heftige Blutungen treten dann in rascher Folge auf und führen zu schwerer Anämie. Die Stenosierung des Darmes durch größere Gewächse, die Invagination langer Darmabschnitte (z. B. des Dickdarms in den Mastdarm) infolge des ständigen Zuges, welchen die Darmwand erleidet, und schließlich der häufige Uebergang in Karzinom (Adenokarzinom) sind die weiteren Folgen, welche meist schon in einigen Jahren den Tod verschulden (unter 18 Fällen zählt Rotter 12 mit tödlichem Ausgange).

Die Erkennung ist durch Untersuchung des Mastdarmes gesichert.

Aehnlich adenomatös gebaute Polypen kommen auf der Uterusschleimhaut und (aus Resten des Dotterganges) am Nabel kleiner Kinder vor.

Als Entstehungsursache der Schleimhautadenome sind Entwicklungsstörungen anzusehen, durch welche ein kleiner Schleimhautbezirk von seiner Umgebung unabhängig wird (Ribbert).

Die Behandlung sucht alle erreichbaren Tumoren, bei den Polypen des Darmes sowohl vom Mastdarme aus als durch Laparotomie zu entfernen, wobei größere und breit der Schleimhaut entspringende umschnitten oder mit der betreffenden Stelle der Magen- oder Darmwand exzidiert, kleinere und gestielte nach Umlegung einer Unterbindung am äußersten Fußpunkte abgetragen werden. Bei der Polyposis des Dickdarmes ist der Erfolg sehr mühevoller und mehrfacher Operationen wegen der Ausbreitung der Veränderungen fast stets nur vorübergehend.

Literatur.

Port, *Multiple Polypenbildung im Tractus intestinalis. Deutsche Zeitschr. f. Chir. Bd. 42, 1896, S. 181.* — ***Rotter***, *Verletzungen und Erkrankungen des Mastdarmes und des Afters. Handb. d. prakt. Chir. 2. Aufl., Bd. 3, S. 669.* — ***Schwab***, *Ueber multiple Polypenwucherungen im Kolon und Rektum. Beitr. z. klin. Chir. Bd. 18, 1897, S. 353.* — ***Smoler***, *Ueber Adenome des Dünn- und Dickdarmes. Beitr. z. klin. Chir. Bd. 36, 1902, S. 139.*

γ) Die Adenome der Speicheldrüsen

sind sehr seltene Tumoren. Es handelt sich um langsam wachsende, abgekapselte weiche Neubildungen der Parotis, Submaxillaris und Sublingualis (Nasse, Küttner).

Küttner, *Verletzungen und Erkrankungen der Speicheldrüsen. Handb. d. prakt. Chir. 2. Aufl., Bd. 1, S. 678. —* ***Nasse,*** *Die Geschwülste der Speicheldrüsen u. s. f. Arch. f. klin. Chir. Bd. 44 1892, S. 233, und Arbeiten aus v. Bergmanns Klinik 6.*

δ) Die Adenome drüsiger Organe

sind meist umschriebene und abgekapselte, gutartige, seltener durch das Einwachsen in Gefäße und das Auftreten von Metastasen bösartige Tumoren (maligne Adenome), deren epitheliale und bindegewebige Bestandteile mehr oder minder den Bau der drüsigen Ausgangsorgane nachahmen, aber unter sich große Verschiedenheiten aufweisen. Bindegewebe und Epithel sind in wechselndem Verhältnisse vorhanden. Bei dem Ueberwiegen des ersteren ist der Tumor hart und gleichmäßig, einem Fibrom ähnlich gefügt (daher Fibroadenom); ist das Bindegewebe sehr zellreich, so spricht man auch von Adenosarkomen, ist es schleimig, von Adenomyxofibromen (Cystosarcoma phyllodes, Myxofibroma intracanaliculare). Das meist einschichtige Epithel kann zylindrisch, kubisch, platt oder ganz unregelmäßig sein und bildet entweder Schläuche, welche den Ausführungsgängen (tubuläre Adenome) oder Alveolen, welche den Drüsenläppchen gleichen (alveoläre Adenome). Durch Umwandlung der Tubuli oder der Alveolen in Zysten entsteht das Zystadenom, durch Einwachsen von verzweigten papillären

Fig. 171.

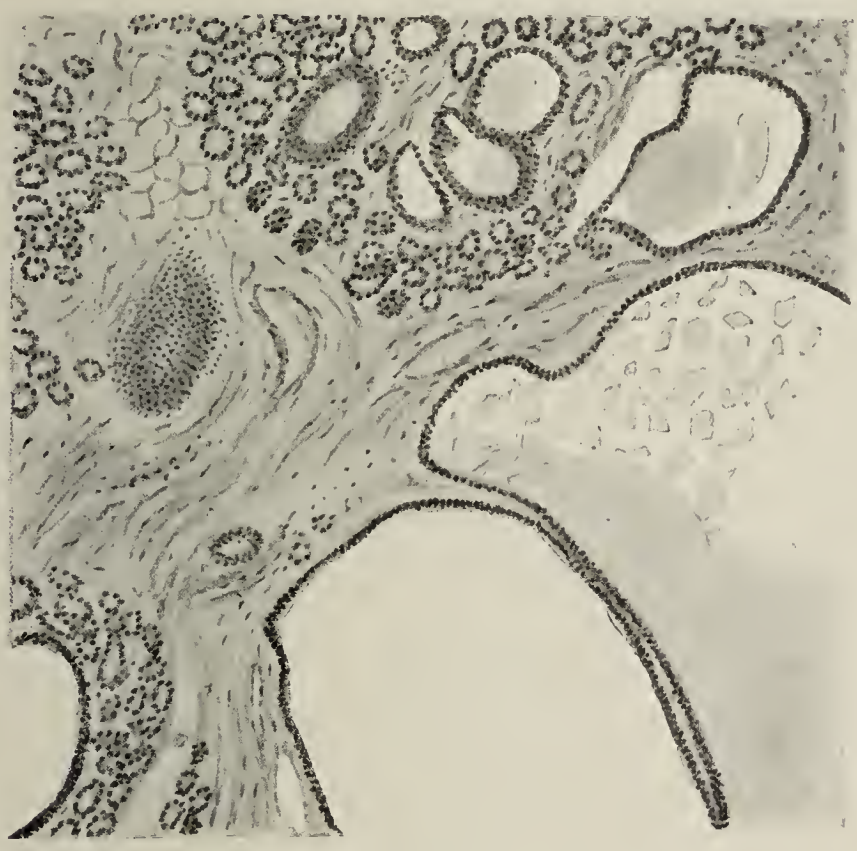

Zystisches Adenom der Parotis.

Wucherungen in die Schläuche oder Zysten das Adenoma oder Cystadenoma papilliferum (Papilloma, Fibroma intracanaliculare).

Die Adenome der Mamma bilden langsam wachsende rundliche Knoten der verschiedensten Größe und Konsistenz. Sie können multipel in einer oder in beiden Mammae auftreten, sind durchaus gutartig und gut abgekapselt, rezidivieren aber gerne, wenn die Operation Reste zurückläßt. Durch ihre abgegrenzte Form unterscheiden sie sich leicht von diffusen Hyperplasien der Brustdrüse (s. Fig. 58, S. 241). Sie kommen häufig bei jüngeren Frauen, äußerst selten bei Männern vor und erreichen namentlich in ihren zystischen Unterarten eine ganz bedeutende Größe, wobei schließlich die vorher unveränderte und verschiebliche Hautdecke durch Druck atrophisch und nekrotisch werden kann, so daß der Tumor freiliegt und hervorwächst. Die einfachen tubulösen oder alveolären

Fig. 172.

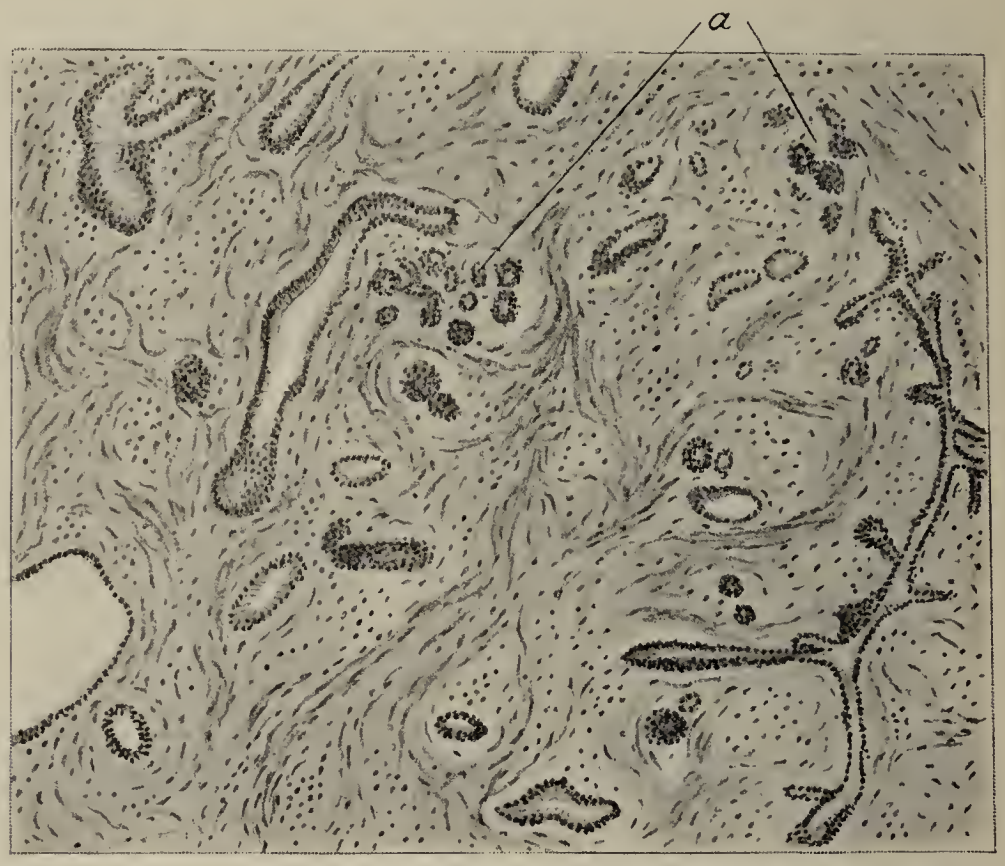

Cystadenoma mammae (bei *a* mit alveolärer, sonst mit tubulärer Anordnung).

Adenome sind wegen ihres Reichtums an Bindegewebe auf dem Durchschnitte gleichmäßig graurötlich und von harter Konsistenz (Fibroadenome). Entwickeln sich aus den größeren, den Ausführungsgängen gleichenden Tubulis lange gewundene Spalten und spaltförmige Zysten, welche schon auf dem Durchschnitte auffallen, so liegt ein Zystadenom vor. Wachsen in diese Spalträume, das Epithel vor sich herschiebend, bindegewebige Zapfen hinein, die sich nach Art der Papillome aufbauen und verzweigen, so entstehen große, mit gestielten papillären, zottigen oder traubenförmigen Wucherungen angefüllte Zysten (Cystadenoma papillare, papilliferum oder nach dem Charakter des Grundgewebes Fibroma, Myxoma intracanaliculare, Sarcoma arborescens, phyllodes). Eine sehr häufige, namentlich bei älteren Frauen vorkommende und zur Bildung von multiplen Zysten führende Erkrankung einer oder beider Mammae ist nach Schimmelbusch als Zystadenom, nach König dem klinischen Verlauf entsprechend als chronische Entzündung (Mastitis chronica cystica)

aufzufassen. Bei Einschnitten in die meist vergrößerte Mamma sieht man ihr Gewebe mit kleinen und größeren bräunlichen Zysten durchsetzt.

Die Adenome der Schilddrüse unterscheiden sich von den hyperplastischen Vergrößerungen, welche die Hauptgruppe der Kröpfe ausmachen, durch ihre umschriebene knotenförmige Gestalt, welche allmählich Apfelgröße erreichen kann. Sie kommen angeboren und oft multipel vor. Mikroskopisch enthalten sie Drüsengewebe von embryonalem Charakter, der sich deutlich von dem normalen, mit Kolloid gefüllten Drüsengewebe abhebt. Gelegentlich werden diese Adenome bösartig, indem sie nach Druckatrophie einer Venenwand in das Gefäßlumen hineinwachsen und eine Aussaat auf dem Wege der Blutbahn bewerkstelligen. Es folgen in langsamem Verlaufe sekundäre Knoten in den Lungen und im Knochensysteme, wo die verschleppten Zellen aus unbekannten Gründen sich am besten entwickeln. Durch allmähliches Einschmelzen der Knochensubstanz kommt es zu Spontanfrakturen.

Fig. 173.

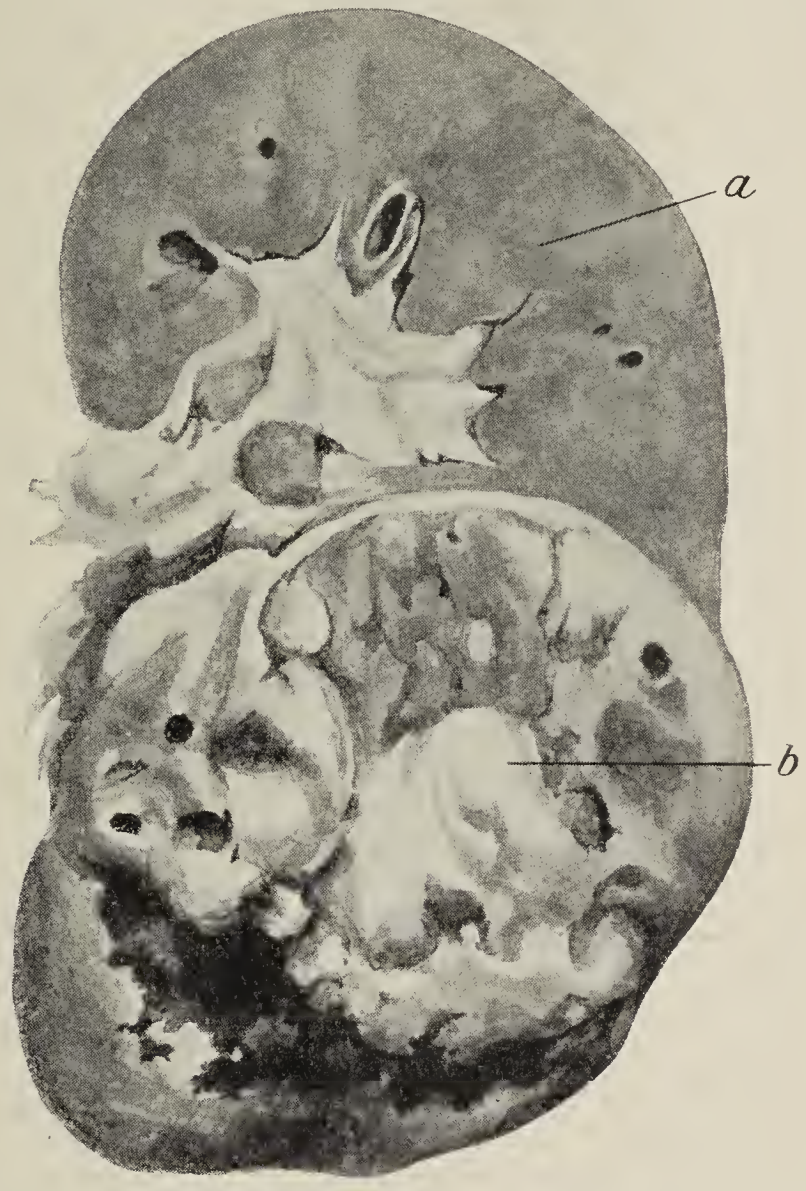

Malignes Nebennierenadenom der Niere einer 35jähr. Frau. *a*) freigebliebene obere Nierenhälfte, *b*) Tumor.

Die Adenome der Nebenniere (Strumae suprarenales, Hypernephrome) erscheinen als umschriebene Knoten, deren eigenartiges hellgelbes Aussehen sie überall leicht erkennen läßt. Sie zeigen in ihrem Bau Aehnlichkeit mit dem Gewebe der Rinde und entwickeln sich sowohl in der Nebenniere als auch in der Niere, seltener im Lig. latum, im Nebenhoden, an der Unterfläche der Leber, an welcher sie aus versprengten Nebennierenkeimen hervorgehen. Sie können namentlich in der Niere, wo sie in der Rinde liegen und oft schon bei kleinen Kindern vorkommen, riesige Tumoren bilden, welche das normale Gewebe zum Schwund bringen. Durchbrechen sie nach langem Bestehen ihre Kapsel, so wachsen sie leicht in die Vena renalis hinein und führen zu Metastasen.

Die Adenome der Niere sind abgekapselte, weißlichgraue, höchstens kirschgroße Geschwülste, welche einzeln oder zu mehreren auftreten und entweder tubulösen Bau oder Hohlräume mit papillären Wucherungen aufweisen. Selten nehmen sie einen malignen Verlauf.

Die Adenome der Leber bauen sich aus soliden oder aus hohlen Zellsträngen auf und kommen in seltenen Fällen als rundliche weiche, hellbraune Knoten oder als zuweilen sehr große gestielte Tumoren des Leberrandes vor (v. Bergmann). Viele haben Neigung zu infiltrierendem, malignem Wachstume, indem sie sich gerne innerhalb der Pfortader- und

Lebervenenäste verbreiten, wodurch sich nach Ribbert das multiple Auftreten mancher Adenome erklärt. Trotzdem sind Metastasen (in den Lungen, den Lymphdrüsen und den Knochen) verhältnismäßig selten.

Die Entstehung der Adenome muß auf Keimverlagerungen zurückgeführt werden, welche abgeschlossen von dem Drüsenparenchym der Organe selbständig wachsen. Am klarsten liegen die Verhältnisse bei den Nebennierenadenomen, welche aus versprengten Keimen des Organes in der Niere hervorgehen.

Die Erkennung und die Behandlung der Adenome der einzelnen Organe gehören ins Gebiet der speziellen Chirurgie.

An die Adenome schließen sich noch zystische Bildungen mehrerer Organe an, welchen schwere Störungen bei der Entwicklung des kompliziert gebauten Drüsengewebes zu Grunde liegen müssen.

In erster Linie sind die häufig vorkommenden Kystome (oder Zystadenome) der Ovarien zu nennen. Sie bilden entweder große Zysten oder umfangreiche, aus kleinen Hohlräumen zusammengesetzte Tumoren (multilokuläre Zysten) und kommen sowohl ein- als doppelseitig vor. Ihre Wandung ist mit Zylinderepithel versehen und bald glatt, bald mit papillären Wucherungen besetzt. Das Epithel kann in drüsenähnlicher Anordnung liegen. Brechen die zottigen Gewächse durch die Zystenwand in die Bauchhöhle, so greifen sie auf das benachbarte Peritoneum über.

Die kongenitale (doppelseitige) Zystenniere und Zystenleber stellen Organe dar, welche von kleinen und großen Zysten völlig durchsetzt sind (multilokuläres Zystadenom).

Literatur.

***Beer**, Ueber Nebennierenkeime in der Leber. Zeitschr. f. Heilk. Bd. 25, 1904, S. 381. — **v. Bergmann**, Zur Kasuistik der Leberchirurgie. Chir. Kongr.-Verhandl. 1893, II, S. 218. — **Buday**, Beiträge zur Zystenbildung in den suprarenalen Nierengeschwülsten. Zieglers Beitr. z. path. Anat. Bd. 24, 1898, S. 501. — **Dobbertin**, Beitrag z. Kasuistik der Geschwülste. Ebenda Bd. 28, 1900, S. 42. — **Gierke**, Ueber Knochentumoren mit Schilddrüsenbau. Virchows Arch. Bd. 170, 1902, S. 464. — **Goebel**, Ueber eine Geschwulst von schilddrüsenartigem Bau im Femur. Deutsche Zeitschr. f. Chir. Bd. 47, 1898, S. 348. — **Hildebrand**, Beitrag zur Nierenchirurgie. Deutsche Zeitschr. f. Chir. Bd. 40, 1895, S. 90. — **Ders.**, Weiterer Beitrag zur pathol. Anatomie der Nierengeschwülste. Arch. f. klin. Chir. Bd. 48, 1894, S. 343. — **Ders.**, Ueber den Bau gewisser Nierentumoren, ihre Beziehung zu den Nierenadenomen und zur Nebenniere, nebst Mitteilungen über den Glykogenbefund in diesen, sowie in anderen Geschwülsten. Arch. f. klin. Chir. Bd. 47, 1894, S. 225. — **Holst**, Ueber doppelseitige primäre Nebennierentumoren. I.-D. Leipzig 1904. — **Morris Wolff**, Beitrag zur Kenntnis der Tumoren der Mamma. I.-D. Rostock 1899. — **Rehberg**, Untersuchungen über die Adenome der Nieren und ihre Entwicklung. I.-D. Freiburg 1902. — **Sasse**, Ueber Zysten und zystische Tumoren der Mamma. Arch. f. klin. Chir. Bd. 54, 1897, S. 1. — **Schimmelbusch**, Das Fibroadenom der Mamma. Ebenda Bd. 44, 1892, S. 102. — **Ders.**, Das Zystadenom der Mamma. Ebenda Bd. 44, 1892, S. 117, und Arbeiten aus v. Bergmanns Klinik 6. — **Sudeck**, Ueber die Struktur der Nierenadenome. Ihre Stellung zu den Strumae suprarenales aberratae. Virchows Arch. Bd. 133, 1893, S. 405. — **Ders.**, Zur Lehre von den aberrierten Nebennierengeschwülsten in der Niere. Ebenda Bd. 136, 1894, S. 293.*

c) Die Gruppe der Epithelzysten

umfaßt Tumoren, welche sich zum größten Teil von vornherein als Zysten entwickeln und aus Epithel- und Bindegewebe aufbauen. Man kann sie demnach mit Ribbert zu den fibroepithelialen Geschwülsten zählen, obwohl manche den Mischtumoren nahestehen.

α) Dermoide oder Dermoidzysten

sind kugelige oder durch Druck und Spannung der bedeckenden Weichteile halbkugelige, meist einzeln auftretende Tumoren, welche sich zuweilen zu sehr umfangreichen Gebilden entwickeln und in der Regel schon in den ersten Lebensjahren in Erscheinung treten.

Die Wandung der Zyste ist ziemlich dick und widerstandsfähig, auf der Außenseite glatt, auf der Innenseite rauh und von weißlicher Farbe und mit verschieden zahlreichen, feinen und kurzen oder dicken und langen Haaren besetzt. Die innere Schicht der Zystenwand gleicht der Haut; denn sie enthält Epidermis, Papillarkörper, Haare, Haarbälge und Schweißdrüsen. Das nach außen liegende derbe Bindegewebe, dessen innerste Ausläufer die Papillen bilden, steht mit der Umgebung meist in so lockerer Verbindung, daß das Ausschälen der unverletzten Zyste nicht schwer fällt. Nur mit dem Perioste des Schädels hat es festeren Zusammenhang. In manchen Dermoiden ist die Epithelauskleidung unvollständig. An einer verschieden großen Stelle, welche durch ihre bräunliche Farbe, Glätte und runde Gestalt auffällt, ist sie durch ein weiches, an großen mehrkernigen Riesenzellen reiches Bindegewebe ersetzt (Fritz König). Die ersteren enthalten oft Haare und Fettnadeln und sind als Fremdkörperriesenzellen aufzufassen. Der Zysteninhalt ist eine breiige weißgelbliche Masse, welche aus abgestoßenen Zellen und dem Sekrete der Hautdrüsen besteht und reichlich Fetttröpfchen, Fettkristalle und Cholestearintafeln enthält. Mitunter ist der Inhalt von öliger oder wässeriger seröser Beschaffenheit oder nach stattgehabten Blutungen rotbraun verfärbt.

Die Dermoidzysten sind ausgezeichnet durch ihren bestimmten Sitz, welcher aufs innigste mit der Entstehungsgeschichte zusammenhängt. Denn sie kommen nur da vor, wo in früher Zeit der embryonalen Entwicklung Spalten, Furchen und Vertiefungen der Körperoberfläche sich schließen oder Einsenkungen des Ektodermes vor sich gehen. Aus den dabei abgeschnürten Hautkeimen bilden sich allmählich Zysten, welche dementsprechend in der Regel schon in der Kindheit auffallen und häufiger dicht unter der Haut als in größerer Tiefe liegen.

Die Dermoide des Kopfes und Halses stehen an Häufigkeit obenan. In der Umgebung der Augen, wo sie auf Verlagerung von Keimen des Ektodermes bei dessen Einstülpung zur Bildung der Linsenanlage oder beim Verwachsen des Oberkieferfortsatzes mit dem Stirnfortsatze zurückzuführen sind, liegen sie erstens am oberen Orbitalrande und zwar am inneren Augenwinkel, an der Glabella, an der Nasenwurzel oder im äußeren Abschnitte, oft auch etwas nach der Schläfe zu verschoben, zweitens innerhalb der Orbita. Während sie hier den Bulbus verdrängen, erscheinen die Dermoide des Orbitalrandes als erbsen- bis walnußgroße rundliche Gebilde. Sie sind von normaler und verschieblicher Haut bedeckt und liegen unmittelbar unter ihr oder unter der Galea und dem Musculus epicranius frontalis und dem orbicularis. Bei solch tiefem Sitze zeigt der Knochen jedesmal Veränderungen, doch nicht nur bei den Dermoiden in der Nähe der Orbita, sondern auch bei anderer Lage über dem Schädelknochen.

Wo die Zyste ihm aufliegt, bleibt er im Wachstume zurück und bildet eine seichte Mulde mit etwas erhöhtem Rande. Mitunter reichen diese Vertiefungen sogar durch den Knochen hindurch, so daß die Zystenwand mit der Dura oder mit dem Inneren der Orbita in Berührung steht. Ja es kommt vor, daß das außen liegende Dermoid durch die Wand der Orbita hindurch mit einer in dieser liegenden Zyste durch einen schmalen Fortsatz verbunden ist. Diese Zwerchsackdermoide (Krönlein) entstehen jedoch nicht durch die Vereinigung zweier Zysten, sondern dadurch, daß bei der Bildung der Schädelknochen die schon vorhandene Zyste allseitig umwachsen und durch Einengung in der Mitte

Fig. 174.

Dermoidzyste am Auge.

isthmusartig zusammengeschnürt wird, so daß der eine Teil außerhalb, der andere innerhalb des Knochens, d. h. in die Orbita zu liegen kommt.

Auch die übrigen Dermoide des Kopfes kommen an Stellen vor, an denen bei der Entwicklung leicht eine Einstülpung von Ektoderm stattfinden kann: vor allem über der großen und kleinen Fontanelle, am Ohre dicht vor dem Tragus oder am Warzenfortsatze (Ohranlage, erste Kiemenspalte), ferner sehr selten im Gesichte am Rücken der Nase und an ihrer Spitze (mediane Nasenfurche, v. Bramann, Lannelongue), in der Wange neben den Nasenflügeln (Augen-Nasenfurche, v. Bramann), mitten in der Wange (quere Wangenspalte zwischen Ober- und Unterkieferfortsatz, Lannelongue, Verneuil, Lexer).

Bei den Dermoiden des Gesichtes ist es auffallend, daß nicht alle embryonalen Spalten in gleichem Maße zu ihrer Bildung Anlaß geben. Gerade diejenigen Spalten sieht man niemals betroffen, deren Ränder sehr häufig am normalen Zusammenflusse durch Störungen aller Art verhindert

werden, so daß kongenitale Spaltbildungen (wie die seitliche Lippenspalte oder Hasenscharte, die Gaumenspalte) entstehen. v. Bramann glaubt, daß die Dermoidanlage durch Abschnürung von Ektoderm am leichtesten an solchen Spalten zu stande kommt, welche sehr früh verschmelzen. Denn in der Zeit, wo noch das Proamnion innig dem Kopfe anliegt, gibt es beim Verschlusse von Spalten oder bei der Einstülpung von Ektoderm (z. B. zur Linsenanlage) durch Verklebungen des Proamnion viel eher Absprengungen vom Ektoderm als später nach Ausbildung des wahren Amnion. Die spät sich schließenden Spalten bleiben also von der Ursache zur Dermoidentwicklung verschont.

Am Halse kommen Dermoidzysten am häufigsten seitlich unterhalb der Submaxillardrüse vor, wo sie vom Platysma bedeckt, vom inneren Kopfnickerrande bis zum Biventer reichen oder bei erheblicher Größe unter dem M. sternocleidomast. sich nach hinten entwickeln. Ihren Entstehungsort bildet die zweite Kiemenspalte. Seltener liegen sie in der Mittellinie des Halses dicht unter der Haut bald oberhalb des Kehlkopfes, bald unterhalb und im Jugulum (Vereinigung der Kiemenfortsätze, bezw. des Sinus cervicalis). Am Mundboden liegen sie meist zwischen den M. genioglossi, erstrecken sich in die Zunge und wölben die Mundbodenschleimhaut stark empor, oder sie haben ihren Standort in selteneren Fällen außerhalb des M. mylohyoideus und sind dort nur von der Haut der Submentalgegend bedeckt (Vereinigung der Unterkieferhälften und der obersten Kiemenbogen).

Von den übrigen Dermoidzysten seien noch erwähnt: die der Brusthöhle, welche im vorderen oder hinteren Mediastinum ihren Sitz haben und ähnlich wie die der Bauchdecken am Nabel und der Bauchhöhle im Netz und Mesenterium beim Verschlusse der Leibeshöhle entstehen; ferner die des Beckenbindegewebes, welche, soweit sie nicht mit den Ovarien zusammenhängen oder von ihnen abgeschnürt sind, durch Einstülpung des Perineum sich entwickeln; die Zysten des retroperitonealen Bindegewebes in der Umgebung der Niere, welche man von ektodermalen Resten des Wolffschen Ganges ableitet; die sehr seltenen Dermoide des Skrotum, des Penis und der Raphe, welche der Dammbildung und der Vereinigung der Geschlechtshöcker entstammen; die Dermoidzysten der Sacrococcygealgegend, welche erstens verhältnismäßig häufig auf der Rückseite des Kreuz- und Steißbeines liegen, sich oft durch traumatische Einflüsse in unheilbare Fisteln verwandeln oder nur in trichterförmigen Einziehungen der Haut angedeutet sind, zweitens vor dem Steiß- und Kreuzbeine unterhalb des Levator ani ihren Sitz haben und mit den verwickelten Vorgängen bei der Damm- und Kloakenbildung in Zusammenhang zu bringen sind; schließlich noch die sehr seltenen intrakraniellen Dermoide der Schädelbasis zwischen Dura und Knochen oder innerhalb der Pia, die des Wirbelkanales in Verbindung mit Spina bifida und die des Rachens.

Die Dermoide der Geschlechtsdrüsen sind wahrscheinlich nur sehr selten einfache, allein vom Ektoderm stammende, sondern meist komplizierte Dermoidzysten, welche zu den teratoiden Tumoren gehören (s. S. 433).

Manche Dermoide ergeben bei der mikroskopischen Untersuchung ihrer Wandung, daß ihre innere Auskleidung nicht aus Kutis, sondern nur aus einem mehrschichtigen, mit Papillen und dem Stratum Malpighii versehenen Plattenepithel besteht, dem Haare und Drüsen fehlen. Man bezeichnet sie daher als

Epidermoide und glaubt, daß ihre Entstehung auf die Einstülpung eines drüsen- und haarlosen Hautkeimes zurückzuführen ist. Vielleicht liegt der Unterschied gegenüber Dermoiden auch in der Zeit der Abschnürung; denn es läßt sich annehmen, daß ein Ektodermkeim bei früher Verlagerung wohl eher im stande ist, das vollkommene Bild der Haut aufzubauen, als bei spät erfolgter Versprengung, ähnlich wie nach postembryonaler Verpflanzung von Hautkeimen nur Epithelzysten, nicht Dermoide entstehen (s. S. 382).

Nach Franke gehören auch die Atherome (s. S. 443) zum Teil, soweit sie subkutan liegen, zu den Epidermoiden, entstanden durch Keimversprengung bei der Anlage der Haarbälge und der Hautdrüsen.

Von den Veränderungen, die eine Dermoidzyste erleiden kann, sind die Fistelbildungen, welche sich einem durch Traumen oder Entzündungen vorbereiteten Aufbruche anschließen, die wichtigsten. Sie kommen meist am Steißbein, gelegentlich auch an der Nase vor, und verraten sich durch das Hervorwachsen kleiner Haarbüschel. Vereiterungen des Balges sind die Folgen von offenen Verletzungen. In seltenen Fällen entwickeln sich in der Zystenwand Karzinome (H. Wolff u. a.).

Die Erkennung der Dermoide beruht vor allem auf gemeinsamen Merkmalen. Von größter Bedeutung ist stets der Sitz und das frühe Erscheinen noch vor der Pubertätszeit. Außerdem sind die Zysten meist scharf umschrieben und glatt, wenig mit der Umgebung verwachsen und darum beweglich und von unveränderter verschieblicher Haut bedeckt. Ihre Konsistenz ist dem wechselnden Inhalte entsprechend verschieden; .oft findet man undeutliche oder ausgeprägte Fluktuation, oft eine knetbare, teigige Beschaffenheit.

Von den wichtigsten Dermoiden unterscheiden sich die des Kopfes und des Gesichtes durch ihre abhebbare Hautdecke von den meisten Atheromen. Die Zysten an der Nasenwurzel, Glabella und am inneren Augenwinkel sind leicht mit nasofrontalen und nasoethmoidealen Enzephalozelen zu verwechseln, wenn sie fest am Knochen in einer scharfrandigen Mulde liegen, da sie dann eine Verbindung mit dem Schädelinneren durch eine Bruchpforte hindurch vortäuschen. Von Bedeutung ist dabei, daß Hirndruckerscheinungen sowie Verkleinerungen des Tumors auf Druck fehlen, Merkmale, welche bei Hirnbrüchen oft vorhanden sind. Die retrobulbären Orbitaldermoide sind von anderen langsam wachsenden Tumoren kaum zu trennen. Die seitlichen Halsdermoide können ebenso wie die genetisch gleichwertigen branchiogenen Zysten trotz ihres bestimmten Sitzes tuberkulöse Lymphdrüsenabszesse oder Lipome vortäuschen. Gegen Abszesse und Lymphdrüsentuberkulose schützt das Fehlen geschwollener Lymphdrüsen in der nächsten Umgebung, gegen Lipome die glatte Oberfläche. Punktionen sind unsicher. Die Mundbodendermoide zeichnet meist der streng mediane Sitz gegenüber anderen als Ranulae zusammengefaßten Zysten aus, welche sich stets etwas mehr nach der einen Seite entwickeln.

Die Behandlung der Dermoidzysten besteht in ihrer Ausschälung. Sie ist nur da schwer, wo Eiterung die Wandung teilweise zerstört hat. Das Zurücklassen von Wandresten rächt sich durch Rezidive. Einfache Inzisionen zur Entleerung des Inhaltes sind nicht ausreichend. Nur bei sehr großen retroperitonealen, thorakalen, sacro-

coccygealen Zysten begnügt man sich damit. Doch ist eine Verödung des Sackes kaum zu erwarten.

Literatur.

***Aschoff**, Zysten. Lubarsch u. Ostertag, Ergebnisse, 2. Jahrg. Wiesbaden 1897. — **v. Bramann** Ueber die Dermoide der Nase. Arch f. klin. Chir. Bd. 40, 1890, S. 101, und Arbeiten aus v. Bergmanns Klinik 4. — **Franke**, Die Epidermoide (sog. Epithelzysten). Deutsche Zeitschr. f. Chir. Bd. 40, 1895, S. 197. — **Ders.**, Ueber das Atherom, besonders mit Bezug auf seine Entstehung (das Epidermoid). Arch. f. klin. Chir. Bd. 34, 1887, S. 507. — **Klapp**, Zur Kasuistik der Dermoide des Mundbodens. Beitr. z. klin. Chir. Bd. 19, 1897, S. 608. — **Fritz König**, Beiträge zur Anatomie der Dermoide und Atheromzysten. Arbeiten aus v. Bergmanns Klinik 9, 1894, und Arch. f. klin. Chir. Bd. 48, S. 164. — **Krönlein**, Dermoide der Orbita. Beitr. z. klin. Chir. Bd. 4, 1889, S. 149. — **Lannelongue** et **Achard**, Traité des Kystes congénitaux. Paris 1886. — **Lannelongue** et **Ménard**, Affections congénitales. Paris 1891, T. 1. — **Längner**, Die angeborenen Geschwülste der Steissbeingegend und des Beckenbindegewebes. I.-D. Berlin 1902, mit Lit. — **Lexer**, Ueber teratoide Geschwülste in der Bauchhöhle und deren Operation. Arch. f. klin. Chir. Bd. 61, 1900, S. 648, und Arbeiten aus v. Bergmanns Klinik 15. — **de Quervain**, Ueber die Dermoide des Beckenbindegewebes. Arch. f. klin. Chir. Bd. 57, 1898, mit Lit. — **Sänger**, Dermoidzysten des Beckenbindegewebes. Arch. f. Gynäkol. Bd. 37, 1895. — **Heinr. Wolff**, Karzinom auf dem Boden des Dermoids. Arch. f. klin. Chir. Bd. 62, 1900, S. 731, und Arbeiten aus v. Bergmanns Klinik 15.*

β) Epithelzysten.

Nicht allzu selten finden sich in der Hohlhand und an der Beugeseite der Finger bei Erwachsenen (meist Männern) kleine, höchstens kirschgroße rundliche, auf der Palmarfaszie oder auf den Sehnenscheiden der Beuger verschiebliche Tumoren. Die bedeckende Haut ist mit ihrer Oberfläche leicht verwachsen und zeigt in der Regel deutliche kleine Narben, welche die Natur und Entstehung dieser Zysten verraten. Ihre Wandung besteht aus lockerem, mit der Nachbarschaft mehr oder minder verbundenem Bindegewebe und trägt auf der Innenseite geschichtetes Plattenepithel. Ihr Inhalt gleicht dem der Dermoide.

Fig. 175.

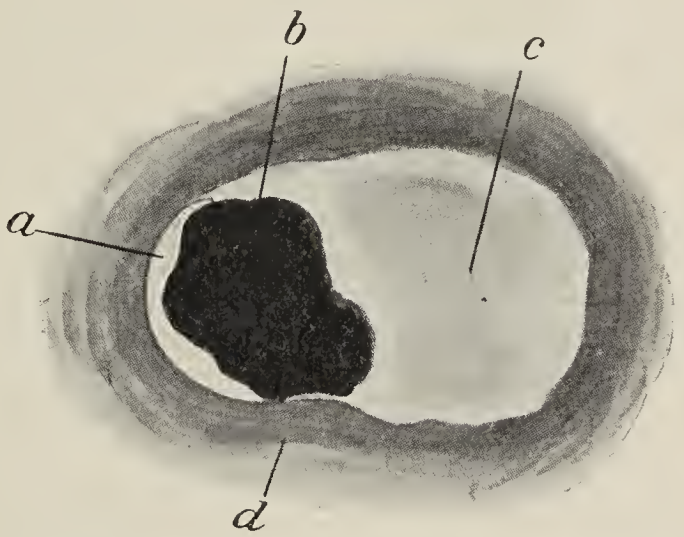

Traumatische Epithelzyste der Hohlhand. *a*) Hautkeim, *b*) Geschoß, *c*) breiiger Zysteninhalt, *d*) bindegewebige Kapsel mit Epithelbekleidung.

Sie entstehen durch Verlagerung kleiner Hautstückchen infolge von Verletzungen, weshalb sie traumatische Epithelzysten genannt werden (Garrè).

Fig. 175 zeigt eine solche Zyste. Sie lag in der Mitte der Hohlhand und war ein halbes Jahr nach einer Schußverletzung entstanden. Ein kleines deformiertes Bleigeschoß ist im subkutanen Gewebe eingekapselt. Aber die Kapsel liegt nicht dicht um den eingeheilten Fremdkörper herum, sondern ist durch breiige Massen von ihm abgehoben. Nur an der einen Seite sitzt dem Geschosse wie eine Haube ein rundliches Stück dicker Epidermis (a) auf, das es aus der Hohlhand mit in die Tiefe genommen hatte. Dieser Keim macht einen Teil der Zystenwand aus, welche im übrigen mit Plattenepithel bekleidet ist.

Die Anwesenheit eines Fremdkörpers ist auch von Wiemann in 2 Fällen festgestellt worden.

Fig. 176.

Traumatische Epithelzyste am Zeigefinger.

Experimentell lassen sich ganz ähnliche Zysten hervorbringen. Nachdem ein ins subkutane Gewebe oder in die Bauchhöhle verpflanztes Hautstückchen eingeheilt ist (Ribbert), wird es von wucherndem Bindegewebe abgekapselt, welches sich jedoch nicht mit der Epidermisseite des Keimes vereinigen kann. Hier bleibt ein Spaltraum, der sich mit abgestoßenen Epithelien füllt und dehnt, und dessen Wandung vom Rande des Hautkeimes her mit Epithel versehen wird.

Die Behandlung besteht in vollständiger Exstirpation.

Literatur.

***Garrè**, Ueber traumatische Epithelzysten der Finger. Beitr. z. klin. Chir. Bd. 11, 1894, S. 524. — **Wegner**, Beitrag zur Lehre von den traumatischen Epithelzysten. Deutsche Zeitschr. f. Chir. Bd. 50, 1899, S. 201. — **Wiemann**, Epidermoide (Epithelzysten) mit Einschluss von Fremdkörpern. Zentralbl. f. Chir. 1902, S. 578. — **Wörz**, Ueber traumatische Epithelzysten. Beitr. z. klin. Chir. Bd. 18, 1897, S. 753.*

γ) Cholesteatom.

Die als Cholesteatome oder Perlgeschwülste bezeichneten Tumoren stehen den Dermoiden und Epidermoiden sehr nahe. Denn ihre Wand gleicht ihnen, nur der Inhalt ist verschieden.

Ihre Eigenart beruht auf weißen, perlmutterartig glänzenden, konzentrisch geschichteten Massen, welche auf dem Durchschnitte wegen ihrer trockenen Beschaffenheit in feine Blätter zerbröckeln. Sie bestehen aus verhornten, festgepreßten Epidermisschuppen, welche von der Wand der rundlichen oder aus mehreren kleinen Perlen zusammengesetzten Gebilde stammen und sehr viel fettigen Detritus und Cholestearin enthalten, von dem der Name herrührt. Die Wandung besitzt ein mehrschichtiges Epithel. Abgeplattete Zellen gehen in die Hornmassen über. Nur selten finden sich auch Hautdrüsen und Haare. Nach außen liegt lockeres Bindegewebe.

Durch ganz allmähliches, lange Zeit erscheinungsloses Wachstum kann die Geschwulst Hühnereigröße und darüber erreichen. Geht der Balg unter dem Drucke des Inhaltes an einer Stelle zu Grunde, so schiebt sich dieser in die Lücken der Umgebung, in welcher schließlich selbst der Knochen von den andrängenden Massen zum Schwund gebracht wird.

Die Cholesteatome haben keine einheitliche Genese. Die wichtigsten und häufigsten sind die des Mittelohres, der Pia mater und der Harnwege.

Besonders in der Paukenhöhle und im Antrum entstehen sie gerne als kirschkern- bis hühnereigroße Tumoren, welche durch die allmähliche Usur des Knochens gefährlich werden. Denn sie erregen fast stets mit der Zeit Otitis media und pflanzen sich durch die Knochenperforation ins Innere des Schädels fort. Man erklärt diese Geschwulst zum Teil durch fötale

Versprengung von Ektoderm in die Schläfenbeinhöhlen bei der Entwicklung des Ohres (v. Mikulicz, Kuester), zum Teil durch chronische Entzündungen, unter deren Einflusse erstens das Plattenepithel des äußeren Ohres durch Perforationen des Trommelfells hindurchwächst und das bei der Eiterung zerstörte Zylinderepithel der Hohlräume ersetzt, und zweitens eitriges Sekret eindickt und mit den abgestoßenen verhornten Epithelien zusammen die Cholesteatommasse bildet (v. Tröltsch, Habermann, Körners Pseudocholesteatom). Auch die Metaplasie des Epithels wird für möglich gehalten, da sich Trommelfellperforationen oft nicht vorfinden, welche ein Einwachsen des Plattenepithels erklären könnten (Borst). Außerdem findet bei chronischen Entzündungen eine Anhäufung ganz ähnlicher Massen in den Mittelohrräumen statt (Otitis chronica desquamativa), doch fehlt allen unechten Cholesteatomen der die geschichtete Masse umhüllende epidermoidale Balg (Kümmel).

Die Cholesteatome der Pia sind rundliche oder höckerige Tumoren, welche sehr langsam wachsen und erst bei geringer Größe Erscheinungen auslösen. Sie sitzen meist an der Basis des Gehirnes innerhalb der Pia und zwar an den verschiedensten Stellen, seltener in den Ventrikeln. Die Kapsel ist stets mit der Pia verbunden und enthält eine mehrschichtige Auskleidung mit abgeplatteten Epithelien. Boström hält diese Tumoren für Epidermoide und glaubt, daß ihre Entstehung auf eine Verlagerung von Ektodermkeimen in die Anlage der Pia (etwa in der 4.—5. Woche) zurückzuführen sei. Borst u. a. halten diese pialen Tumoren für Endotheliome.

Die Cholesteatome der Harnwege sind keine echten Geschwülste, sondern das Produkt des hier abnormerweise vorkommenden Plattenepithels. Man findet die Hornmassen in der Harnröhre hinter Strikturen, in der Blase, im Nierenbecken, im Ureter (Brüchanow).

Die Erkennung der Cholesteatome ist nur möglich, wenn sich ihre eigenartige Masse nach außen entleert. Im übrigen sind die sekundären, durch den Sitz bedingten Erscheinungen zu berücksichtigen.

Die Behandlung besteht in der Entfernung der verhornten Massen und zwar beim echten Cholesteatom samt ihrer Umhüllung.

Literatur.

Boström, *Die pialen Epidermoide, Dermoide und Lipome und duralen Dermoide. Zentralbl. f. allg. Path. Bd. 8, 1897, mit Lit.* — ***Brüchanow,*** *Ueber einen Fall von sog. Cholesteatombildung in der Harnblase. Prag. med. Wochenschr. Bd. 23, 1898, S. 525.* — ***Haug,*** *Ueber das Cholesteatom der Mittelohrräume. Zentralbl. f. allg. Path. Bd. 6, 1895, S. 124.* — ***Habermann,*** *Zur Entstehung des Cholesteatoms des Mittelohrs. Arch. f. Ohrenheilkunde Bd. 27, 1889, S. 42.* — ***Kümmel,*** *Die Verletzungen und chirurgischen Erkrankungen des Ohres. Handb. d. prakt. Chir. 2. Aufl., Bd. 1, S. 404.*

δ) Die Adamantinome und follikulären Zysten der Kiefer.

Die als Adamantinome bezeichneten Geschwülste sind gutartige Kiefertumoren, welche in nicht häufigen Fällen bei jugendlichen Leuten beobachtet werden. Unter sehr langsamem Wachstume können sie Apfel- oder Faustgröße erreichen. Sie liegen abgekapselt meistens im Inneren des Knochens und treiben ihn schalig auf, so daß sie nur von einer dünnen Knochenschicht bekleidet sind, welche bei zystischer Beschaffenheit der Neubildung auf Druck das Gefühl des Pergamentknitterns gibt. Am Oberkiefer wachsen die Tumoren in den Sinus und füllen ihn.

Auf dem Durchschnitte zeigen sie ein ganz verschiedenes

Verhalten. Entweder liegt eine gleichmäßige derbe, gelblich aussehende Masse vor, deren Konsistenz etwa einem Fibrome gleicht, oder es finden sich kleinere und größere Zysten (daher auch die Namen: multilokuläres Kieferkystom, Epithelioma adamantinosum cysticum). Die ganze Masse läßt sich stumpf aus dem aufgetriebenen Knochen herausschälen, falls dieser nicht zu stark verdünnt ist und einbricht (Fig. 177).

Mikroskopisch bestehen die solid gebauten Tumoren aus fibrillärem Bindegewebe mit netzförmig verflochtenen schmalen und breiten Epithelzügen, so daß das Bild bei reichlichem Vorhandensein solcher Stränge dem eines Karzinomes sehr ähnlich ist, von dem sich diese Geschwülste jedoch schon wegen ihrer Abkapselung unterscheiden. Die Epithelzüge enthalten eine peripher liegende Zylinderzellenschicht (Fig. 178), darauf

Fig. 177.

Multilokuläres Unterkieferkystom (Adamantinom). *a*) Gelenkfortsatz, *b*) Kinn.

folgen entweder platte Zellen mit konzentrischer Schichtung in kolbenförmigen Auftreibungen der Züge, so daß Epithelperlen, jedoch ohne Verhornung entstehen, oder aber es sind sternförmige, verästelte Zellen im Inneren vorhanden. Durch Zerfall der Epithelmassen kommt es zu kleinen Hohlräumen innerhalb der Zellzüge, später zu größeren. Da die Zysten dann nur eine Auskleidung mit Zylinderepithel besitzen, so ähneln sie Zystadenomen. Noch mannigfaltiger wird das Bild des Tumors, wenn sich in die Hohlräume papilläre Wucherungen erstrecken, und wenn im Bindegewebe zwischen ihnen Knochenbälkchen auftreten.

Die Aehnlichkeit der Epithelien und ihrer Anordnung mit dem Schmelzorgan verraten die Abkunft der deshalb Adamantinome genannten Geschwülste. Als ihren Ausgangspunkt sieht man die Ueberreste des Schmelzepithels an, welche unverbraucht in der Nähe der Zähne liegen blieben (Débris paradentaires, Malassez) und auch unter normalen Verhältnissen nachgewiesen werden können. Vielleicht bringen Entzündungen mit der anregenden Wirkung der Hyperämie den Anstoß zur Wucherung.

Die Erkennung ist großen Schwierigkeiten unterworfen. Kleinere und solid gebaute Tumoren können leicht mit Osteomen verwechselt werden, während die zystischen einfache Kieferzysten (s. u.)

oder, falls das lange Bestehen nicht bekannt ist, weiche zentrale Sarkome vortäuschen können,

Die Behandlung besteht in der Freilegung des Tumors und in seiner Ausschälung. Vielzystische Geschwülste, welche den Knochen weithin von innen zernagt und brüchig gemacht haben, verlangen ausgedehnte Resektionen der Kiefer (Fig. 177), um Rezidive zu verhüten.

Die follikulären Kieferzysten sind einfache Zysten, welche von den Zahnsäckchen namentlich abnorm gelagerter oder überzähliger Zähne ausgehen. Daher ist ihre Lage ganz verschieden und ihr Vorkommen an allen Teilen der Kiefer (z. B. im aufsteigenden Unterkieferast, in der Orbita) verständlich.

Man findet sie hauptsächlich im jugendlichen Alter, bei Erwachsenen nur in der Nähe des Weisheitszahnes, und zwar vorzugsweise

Fig. 178.

Adamantinom.

am Unterkiefer, an dem sie den Knochen an umschriebener Stelle unter langsamem schmerzlosen Wachstume auftreiben, seltener am Oberkiefer, in dessen Sinus sie leicht hineinwachsen.

Sie besitzen eine glatte Sackwand, welche einen vom Zahnsäckchen stammenden Epithelüberzug trägt und einen rudimentären oder ausgebildeten Zahn enthalten kann. Der Inhalt ist eine serös schleimige, reich mit Cholestearinkristallen ausgestattete Flüssigkeit.

Die Häufigkeit der follikulären Zysten erleichtert die Diagnose, doch kann die verdünnte aufgeblähte Kortikalis ebenso gut ein zentrales Sarkom oder ein zystisches Adamantinom verbergen, oder die Highmorhöhle durch chronische Entzündungen erweitert sein.

Zur Behandlung eignet sich nur die breite Oeffnung der Zysten durch Fortnahme der Kortikalis und Ausschälung der Sackwand.

Die periostalen Kieferzysten sind von diesen beiden Formen echter, im Inneren des Knochens entstehender Epithelzysten zu trennen; denn sie stellen entzündliche Bildungen dar, welche einer Wurzelperiostitis häufig folgen. Nach Schwund des Knochens an der erkrankten Zahnwurzel sammelt sich unter dem Perioste eine trübe schleimige, cholestearinhaltige Flüssigkeit an, welche flache fluktuierende Anschwellungen an der Außenseite der Kiefer, meist im Bereiche der Molaren und Prämolaren bedingt oder auch in den Sinus maxillaris durchbricht.

Allerdings ist es fraglich, ob diese Zysten einzig und allein auf Entzündung beruhen. Der Befund von Epithel in ihrer Wandung (Charcot, Malassez) läßt daran denken, daß auch hier versprengte Epithelien sich an der Entstehung beteiligen. Ihr Vorhandensein ist vielleicht für die Bildung einer Zyste im Gefolge einer Wurzelperiostitis eine notwendige Voraussetzung.

Durch schmerzhaftes, ziemlich rasches Auftreten, durch subperiostalen Sitz und durch Vorkommen in jedem Alter sind diese Zysten von den zentralen Epithelzysten wohl zu unterscheiden.

Die breite Spaltung mit Entleerung der angesammelten Flüssigkeit, das Auskratzen der meist etwas muldenförmig eingesunkenen Kieferfläche mit Entfernung der hineinragenden kranken Wurzel und die mehrtägige Tamponade bringen am sichersten eine Vernarbung zu stande. Bei großen Zysten exzidiert man am besten ein breites Stück der äußeren Wand.

Literatur.

Becker, Zur Lehre von den gutartigen zentralen Epithelialgeschwülsten der Kieferknochen. Arch. f. klin. Chir. Bd. 47, 1894, S. 52. — E. Benneeke, Beitrag zur Kenntnis der zentralen epithelialen Kiefergeschwülste. Deutsche Zeitschr. f. Chir. Bd. 42, 1896, S. 424. — Goebel, Ueber Kiefertumoren, deren Entstehung auf das Zahnsystem zurückzuführen ist. Sammelreferat. Zentralbl. f. Path. Bd. 8, 1897, S. 128. — Haasler, Die Histogenese der Kiefergeschwülste. Arch. f. klin. Chir. Bd. 53, 1896, S. 749. — Kruse, Ueber die Entwicklung zystischer Geschwülste im Unterkiefer. Virchows Arch. Bd. 124, 1891, S. 137. — Malassez, Sur le rôle des débris épithéliaux paradentaires. Arch. de physiol. 1885. — Nasse, Paradentäres zentrales Adenokystom des Unterkiefers. Chir. Kongr.-Verhandl., 1890, I, S. 129.

ε) Epithelzysten aus normalen embryonalen Anlagen.

Aus den liegengebliebenen, nicht zurückgebildeten Resten verschiedener embryonaler Spalten und Gänge ekto- und entodermaler Abkunft können sich Zysten entwickeln.

Die wichtigsten Gebilde dieser Art entstehen am Halse und am Mundboden, ferner im Abdomen aus dem Urachus und dem Dottergange.

Die Epithelzysten des Halses teilen sich nach Abkunft und Lage in die seitlich liegenden Kiemengangszysten (branchiogene Zysten) und in die mittleren, vom Ductus thyreoglossus abstammenden Tumoren und hängen ihrer Entstehung gemäß aufs innigste mit den angeborenen seitlichen und mittleren Halsfisteln zusammen.

Die Kiemengangszyste entwickelt sich schmerzlos und langsam, in ihren Anfängen selten bemerkt, meist im jugendlichen Alter, doch kommt sie auch angeboren vor. Sie wächst aus der Gegend heraus, welche zwischen dem Unterkiefer, dem inneren Rande des Kopfnickers und dem Zungenbeine liegt und reicht, nach außen vom Platysma bedeckt, in der Tiefe bis zum M. biventer. Bei starkem Wachstume bis über Faustgröße erstreckt sie sich weit nach unten bis in

die Nähe des Schlüsselbeines und unter dem Kopfnicker hindurch nach hinten ins seitliche Halsdreieck. Die hervorgerufene Anschwellung ist flach oder halbkugelig, besitzt ziemlich deutliche Grenzen, eine glatte Oberfläche und je nach dem Inhalte eine verschiedene, teigige oder fluktuierende Konsistenz. Die bedeckende Haut ist normal und abhebbar, der ganze Tumor dagegen nur wenig verschieblich, da er in der Tiefe verwachsen ist. Der derbe, außen glatte Balg der Zyste hat entweder eine weißliche, den Dermoiden ähnliche Innenfläche oder eine graurötliche schleimhautähnliche, oft stark gekörnte Bekleidung. Sehr selten ist die Zyste mehrkammerig. Der Inhalt ist breiig, schleimig oder serös mit den mannigfachsten Uebergängen.

Beschwerden werden hauptsächlich durch die Größe des Tumors hervorgerufen.

Ebenso wie die angeborene Kiemengangsfistel, deren innere Mündung bei vollständiger Oeffnung des Ganges in der Tonsillarbucht liegt, während die äußere in jeder Höhe des Halses vor dem Kopfnicker angetroffen werden kann, verdankt auch die Kiemengangszyste ihre Entstehung übriggebliebenen Resten der zweiten, ausnahmsweise auch der ersten oder dritten Kiemenfurche (Fritz König).

Die Epithelauskleidung ist bei den Zysten ebensowenig als bei den Fisteln stets die gleiche[1]). Denn die inneren Teile einer Fistel sind entodermaler Abkunft und besitzen entweder flimmerndes Zylinderepithel oder Plattenepithel mit lymphadenoiden, mit Follikeln ausgestatteten Lagern (ähnlich der Rachenschleimhaut), während die äußeren Abschnitte vom Ektoderm (der Halsbucht) ihre Bekleidung herleiten und mit Plattenepithel samt Papillen, manchmal auch mit Hautdrüsen versehen sind. Doch gibt es auch Fisteln, welche bis zu ihrer Oeffnung Zylinderepithel tragen, also gänzlich aus dem entodermalen Abschnitte sich entwickelten.

Je nach der Abstammung der Epithelreste von äußeren oder inneren Teilen der Kiemenfurche verhält sich demnach auch die Innenwand der Zyste und der von ihr gebildete Inhalt verschieden. Die mit Haut oder mit Epidermis ausgekleideten Gebilde haben einen breiigen, dermoidähnlichen Inhalt und sind an sich nichts anderes als Dermoide oder Epidermoide (S. 380) mit teigiger Konsistenz. Die mit Entodermabkömmlingen versehene Zyste dagegen fluktuiert deutlich, da sie mit schleimig serösen Massen gefüllt ist. Ihre innere Schicht gleicht oft der körnigen Beschaffenheit tuberkulöser Abszeßmembranen, doch sind die Granulationen derbe und nicht fortzuwischen, da sie den zahlreichen unter dem Epithel gelegenen Lymphfollikeln entsprechen. Gelegentlich findet man in einer Zyste verschiedene Epithelformen oder bei den seltenen mehrkammerigen Gebilden Unterschiede in der Auskleidung der einzelnen Hohlräume. Die äußere Zystenwand kann wie die Kiemengangsfistel lymphadenoides Gewebe, quergestreifte Muskelfasern oder Knorpel enthalten (s. Tafel II).

Die Zysten, welche von Resten des Tractus thyreoglossus herzuleiten sind, erreichen niemals die Größe, zu welcher Kiemengangszysten heranwachsen können. Sie liegen in der Mittellinie des Halses vor dem Zungenbein, zwischen ihm und dem Kehlkopf oder unterhalb des letzteren in der Nähe des Jugulum. Von normaler abhebbarer Haut bedeckt, sind diese rundlichen, scharf begrenzten und fluk-

[1]) Hierzu Tafel II.

tuierenden Tumoren nach allen Seiten verschieblich; doch bemerkt man dabei stets, daß sie in der Tiefe festgehalten werden, und kann oft als Ursache strangartige Verbindungen mit der Gegend des Zungenbeines abtasten. Diese Stränge entsprechen Resten des Ductus thyreoglossus, dessen Bestehenbleiben zum Durchbruche der Haut und somit zur mittleren Halsfistel führt.

Auch hier ist die Epithelauskleidung der Fisteln ebenso wie der Zysten verschieden. Stammt sie von dem äußeren als Ductus thyreoideus bezeichneten Teile, so besteht sie aus flimmerndem Zylinderepithel, rührt sie von dem inneren Abschnitte, dem Ductus lingualis her, so gleicht sie der Schleimhaut der Mundhöhle. In ihrer Wandung können die Zysten Schilddrüsenfollikel beherbergen.

Die Erkennung der seitlichen Zysten hat mit Verwechslungen zu kämpfen, welche zum Teil schon bei den Dermoiden erwähnt sind. Deutlich fluktuierende große Zysten können ferner noch angeborenen zystischen Lymphangiomen so ähnlich sein, daß manchmal erst das mikroskopische Bild entscheidet, wo dem gewöhnlich dünnwandigen und polyzystischen Lymphangiome diese makroskopischen Merkmale fehlen. Für die mittleren Halszysten ist die meist vorhandene Verwachsung in der Gegend des Zungenbeines von großer Bedeutung. Dermoidzysten liegen oberflächlicher und sind beweglicher, tuberkulöse Abszesse verraten sich durch die Erkrankung benachbarter Lymphdrüsen. Am leichtesten geschehen Verwechslungen mit kleinen, nicht gelappten Lipomen, welche vor dem Zungenbeine liegen.

Zum Ductus lingualis, dem inneren vom Foramen coecum bis zum Zungenbeine reichenden Teile des Ductus thyreoglossus, haben auch noch andere, sehr seltene, meist kleine Zysten Beziehung, welche entweder in der Zunge, in der Gegend des Foramen oder unter dem Bilde einer Ranula (s. S. 447) am Mundboden liegen und mit flimmerndem Zylinderepithel versehen sind. Man leitet sie von Resten der Bochdalekschen Schläuche ab, welche seitliche Ausstülpungen des genannten Ganges sind.

Die nicht häufig vorkommenden Urachuszysten entstehen aus Epithelresten des embryonalen Verbindungskanales zwischen Harnblase und Allantois, welcher gänzlich verschlossen und zurückgebildet normalerweise das mittlere Blasenband darstellt. Ein vollkommenes Offenbleiben des Ganges bedingt die angeborene urinabsondernde Urachusfistel; teilweise Reste entwickeln sich bei Kindern oder erst bei Erwachsenen zu kleinen bohnengroßen oder sehr großen, mit dünner gelblichbrauner Flüssigkeit gefüllten Säcken, welche vor dem Peritoneum zwischen Nabel und Symphyse lagern. Die mikroskopische Untersuchung zeigt in der Wandung glatte Muskelfasern und eine Epithelbekleidung mit einfachem oder geschichtetem Plattenepithel. Die Zysten können vereitern (Wutz) oder den Ausgang von Karzinomen bilden (Hoffmann, Rotter).

Die ebenfalls seltenen Dottergangszysten entwickeln sich neben anderen Störungen aus dem Ductus omphalo-mesentericus, welcher bis zum Ende der 8. Embryonalwoche den Darmkanal mit dem Dottersacke verbindet. Bleibt er bis in die Nabelschnur hinein offen, so entsteht erstens nach dem Abfalle ihres Restes die angeborene, Schleim und Darminhalt entleerende Dottergangsfistel. Verschließt sich das Nabelende, so entwickelt sich zweitens ein ins untere Ileum einmündender

Blindsack, das Meckelsche Divertikel. Verschließt sich das Darmende des Ganges, so bleibt drittens eine Oeffnung am Nabel, deren Schleimhaut sich nach außen umstülpt, so daß eine kleine, mit ihr bekleidete Geschwulst entsteht, das Nabeldottergangsdivertikel. Schließt sich der Kanal nach beiden Seiten, so entwickelt sich meistens die Dottergangszyste (Enterokystom). Ihre Wand enthält ebenso wie die Fisteln und Divertikel glatte Darmmuskulatur in regelrechten und unregelmäßigen Zügen, ihre Innenfläche ist mit einer Schleimhaut versehen, welche entweder der fertigen oder der embryonalen Darmschleimhaut entspricht. Diese Zysten findet man entweder innerhalb der Bauchdecken in der Nähe des Nabels vor dem Peritoneum oder in der Bauchhöhle. In der letzteren sind sie bald mit dem parietalen Bauchfelle, bald mit Darmschlingen in Verbindung oder lagern im Mesenterium. Bei multipel vorhandenen Enterokystomen liegt es nahe, abgesehen von der genannten Entstehung, auch an die Abkunft von irgendwie abgesprengten Teilen des Darmdrüsenblattes zu denken (Borst).

Die Behandlung der angeborenen Epithelzysten erfordert stets eine vollkommene Ausschälung des Balges, was bei stellenweise vorhandenen Verwachsungen einige Schwierigkeiten bereiten kann.

Literatur.

***Hildebrand**, 1. Ueber angeborene epitheliale Zysten und Fisteln des Halses. 2. Ueber angeborene zystische Geschwülste der Steissgegend. Arch. f. klin. Chir. Bd. 49, 1895, S. 167. — **Fr. König**, Ueber Fistula colli congenita. Arch. f. klin. Chir. Bd. 51, 1896, S. 578, und Arbeiten aus v. Bergmanns Klinik 10. — **Lexer**, Ueber die Behandlung der Urachusfistel. Arch. f. klin. Chir. Bd. 57, 1898, S. 73, und Arbeiten aus v. Bergmanns Klinik 13. — **Ders.**, Magenschleimhaut im persistierenden Dottergang. Arch. für klin. Chir. Bd. 59, 1899, S. 859, und Arbeiten aus v. Bergmanns Klinik 14. — **Nasse**, Ein Fall von Enterokystom. Arch. f. klin. Chir. Bd. 45, 1893, S. 700, und Arbeiten aus v. Bergmanns Klinik 7. — **v. Recklinghausen**, Urachuszyste. Deutsche med. Wochenschr. 1902, Nr. 34, Vereinsbeilage S. 266. — **Roth**, Ueber Missbildungen im Bereich des Ductus omphalo-mesentericus. Virchows Arch. Bd. 86, 1881, S. 371. — **Sultan**, Zur Kenntnis der Halszysten und -fisteln. Deutsche Zeitschr. f. Chir. Bd. 48, 1898, S. 113.*

Kapitel 2.

Das Karzinom.

Der Begriff der als Karzinom oder Krebs [1]) (Cancer) benannten Tumoren läßt sich dahin zusammenfassen, daß es sich um bösartige epitheliale Geschwülste mit vorzugsweise infiltrierendem und daher das durchwucherte Gewebe zerstörendem Wachstume handelt.

Im allgemeinen setzen sie sich in wechselndem Verhältnisse aus Parenchym und aus Stroma zusammen. Das erstere bilden Epithelzellen, welche je nach ihrem Ausgangsorte — von der Haut, von der Schleimhaut, von drüsigen Organen, von liegengebliebenen embryonalen Epithelresten oder von gutartigen fibroepithelialen Tumoren und epithelbekleideten Zysten — nicht nur verschieden sind, sondern auch in ganz verschiedener Anordnung auftreten und trotz ihrer raschen Vermehrung noch manche Eigentümlichkeiten der Mutterzellen bewahren, wie die zu verhornen (beim Plattenepithelkrebs), Schleim, Galle oder

[1]) Der Name wird auf Galenus zurückgeführt. Die Aehnlichkeit mancher Karzinome der Brustdrüse, an welcher radiär gestellte Venen zur erkrankten Mamille ziehen, mit der Gestalt eines Seekrebses soll die Veranlassung zu der Bezeichnung gegeben haben (Borst).

Kolloid zu bilden (bei Karzinomen des Magendarmkanals, der Gallenblase, der Schilddrüse). Das Stroma oder Stützgerüst ist ein netzförmiges Balkenwerk wechselnder Dichte und Stärke. Es besteht zum Teil aus neugebildetem Bindegewebe, das dem Tumor reichliche Gefäße zuführt, zum Teil enthält es Reste der durchwucherten Gewebe, daher neben altem Bindegewebe auch Muskeln, Organteile u. a.

Ueberwiegt das Stroma, so ist das Karzinom hart und fest und zur Schrumpfung geneigt, überwiegt das Parenchym, so handelt es sich um weiche Geschwülste. Die ersteren Formen, welche man Skirrhen nennt, erreichen niemals die bedeutende Größe der letzteren, als medulläre Karzinome bezeichneten Geschwülste. Mittelformen ist man gewohnt, Carcinoma simplex zu nennen.

Die Erscheinungsformen der Krebse sind mannigfach und mehr von dem Ausgangsorte als von der zelligen Anordnung abhängig. Innerhalb der Organe herrscht die Knotenform vor, auf der Oberfläche der Haut und der Schleimhäute wechseln knollige, blumenkohlartige, papilläre und polypöse Gewächse mit flachen Infiltraten, flachen und tiefen kraterförmigen Geschwüren.

Ueber die Histogenese der Karzinome besteht keine einheitliche Auffassung. Nachdem die Lehre Virchows von der bindegewebigen Entstehung durch die berühmten Untersuchungen von Thiersch, Waldeyer, Hauser u. a., welche den epithelialen Ursprung bewiesen haben, widerlegt worden war, hat Köster gezeigt, daß ein Teil der als Karzinome zusammengefaßten Tumoren aus den Endothelien der Lymphgefäße sich entwickeln, also tatsächlich bindegewebiger Natur sind, weshalb diese Geschwülste abgetrennt und bald zu den Sarkomen gezählt, bald als eigene Gruppe (Endotheliome) betrachtet wurden. Ferner hat Ribbert dem Bindegewebe bei der Karzinomentwicklung eine bedeutsame Rolle zugeschrieben; denn nach ihm ist die Wucherung des Bindegewebes die Ursache, welche das zügellose Vermehren und Eindringen des Epithels verschuldet.

Nach der am meisten verbreiteten Auffassung beginnt bei dem Plattenepithelkrebs die Wucherung in der Keimschicht der Epidermis, bezw. des aus Pflasterzellen bestehenden Schleimhautepithels. An der Stelle des Ausgangspunktes vermehren sich die Zellen und zeigen dabei in ihrer Struktur eine mangelhafte Ausbildung gegenüber den normalen Zellen und unregelmäßige, sogenannte pathologische Kernteilungsfiguren, Veränderungen, welche sich durch das überstürzte Wachstum leicht erklären lassen. Während die gewucherte und verbreiterte Epithelschicht bald die bedeckenden normalen Zellen von unten her verdrängt und abstößt, wodurch sie frei zu liegen kommt, treibt sie ähnlich wie bei der embryonalen Entwicklung der Drüsen, zapfenartige Fortsätze fast radiär nach allen Seiten und in die Tiefe, wobei die natürlichen Grenzen nicht mehr geachtet, sondern durchbrochen werden. Durch immer weitere Sprossung meist solider Zellzapfen entsteht dann ein vielverzweigtes, durch Seitenarme miteinander verbundenes Wurzelwerk, dessen Teile am Ausgangspunkte der Wucherung zusammentreffen wie die Wurzeln einer Pflanze. In mikroskopischen Schnitten erscheinen natürlich quer oder schräg getroffene Zellstränge als abgeschlossene Epithelinseln oder Alveolen. Wirkliche Alveolenbildungen kommen durch Abschnürung von Zellhaufen aus dem Verbande der Epithelzapfen zu stande; doch soll in seltenen Fällen

auch ein echt alveoläres Wachstum, nicht in zusammenhängenden Zügen, sondern in isolierten Epithelinseln, vorkommen (Petersen).

Eine anschauliche Darstellung der Wuchsverhältnisse ist Hauser und besonders Petersen unter Anwendung des Bornschen, bisher für Embryonen verwerteten Plattenverfahrens gelungen. Es stellte sich dabei heraus, daß die Wucherung auch gleichzeitig von mehreren, nebeneinandergelegenen Stellen ihren Ausgang nehmen kann. An der Epithelwucherung beteiligen sich nach der Meinung vieler Autoren auch die Zellen der Drüsen, so in der Haut die der Haarbälge, der Talgdrüsen, vielleicht auch der Schweißdrüsen (Borst). Nach Ribbert aber beruhen diese Beobachtungen auf Täuschungen, welche dadurch hervorgerufen werden, daß das Krebsepithel die Drüsen umwächst und so scheinbar aus ihnen herauswuchert.

Während sich die Neubildung mit ihren zelligen Zapfen wie ein Pilzmyzelium in die Kutis und Subkutis oder Submukosa eingräbt und das normale Gewebe größtenteils durch den Druck der wuchernden Epithelmassen zu Grunde richtet, verhält sich das Bindegewebe nicht passiv, sondern zeigt ähnlich wie bei leichten Entzündungen Wucherungsvorgänge, welche zu einer Neubildung von gefäßreichem fibrillären Gewebe führt. Schwund und Vermehrung herrschen also im Gebiete der wurzelförmigen Epithelzapfen und umgeben sie mit Resten des alten Gewebes und mit neugebildetem Bindegewebe. Wo der Tumor aus der Fläche herauswächst, enthält er nur gewuchertes, mit neuen Gefäßen versehenes Bindegewebe; wo er die Haut oder Schleimhaut infiltriert, nehmen auch alte Bindegewebsmaschen Anteil an dem Aufbaue des Stromas.

Eine reaktive Wucherung des durchwachsenen Gebietes findet sich, wie besonders das Wachstum der Metastasen lehrt, in allen Geweben (besonders im Knochen).

Ganz ähnlich liegen nach Hauser die Verhältnisse beim Zylinderepithelkrebs, welcher von allen mit Zylinderepithel bekleideten Schleimhäuten und ebenso gebauten embryonalen Resten ausgehen kann. Nur sind hier die Krebszapfen nicht solide gebaut, sondern mit einem Lumen versehen, wodurch das Bild drüsenähnlicher, vielfach miteinander verbundener Schläuche hervorgerufen wird.

Auch die Entwicklung der Drüsenepithelkarzinome ist analog zu denken. Ihre Epithelzapfen sind bald mit einer Lichtung versehen, bald nicht. Die normalen Drüsen werden von den nach allen Richtungen ausstrahlenden Krebszapfen umwachsen und erdrückt.

Die herrschende Anschauung von der Entwicklung des Karzinomes wird nun von Ribbert vor allem insofern bekämpft, als nicht die Epithelwucherung, sondern die des subepithelialen Bindegewebes die erste Rolle spielt. Nur durch seine ins Epithel sich vorschiebende Neubildung kommt eine Lösung und Absprengung von Epithelbezirken aus dem normalen Gewebsverbande zu stande und erlaubt deren zügellose Proliferation.

Borst gesteht zu, daß es infolge starker entzündlicher Bindegewebswucherung nicht selten zu Abschnürungen und Verlagerungen von Epithelhaufen kommt, welche dann für sich weiterwachsen, aber die Initiative des ganzen Wucherungsvorganges liegt nach seiner Meinung auf seiten des Epithels. Und dies ist zur Zeit auch die Auffassung der meisten Pathologen.

Andere sehr erhebliche Meinungsverschiedenheiten herrschen über das Wachstum der Karzinome. Auf der einen Seite (Ribbert, Borst u. a.) vertritt man den Standpunkt, daß der wahrscheinlich sehr kleine, irgendwie

veränderte (vielleicht aus seinem Zusammenhang gelöste) Epithelbezirk, welcher den Ausgang des karzinomatösen Wurzelwerkes bildet, sich nur aus eigenen Mitteln, aus sich selbst heraus vergrößert, wobei das benachbarte normale Deck- und Drüsenepithel von den Krebszellen unter- und durchwachsen und so vernichtet wird, auf der anderen Seite (Hauser, Beneke u. a.) ist man der Meinung, daß sich die ans Karzinom angrenzenden Epithelien in Krebszellen umwandeln und so zur Vergrößerung des Tumors durch periphere Apposition beitragen. Diese Umwandlung der normalen Epithelien erklärt man sich meist mit der Annahme eines von dem Ursprungsorte der Wucherung ausgehenden infizierenden Reizes und stützt sie auf das mikroskopische Verhalten der Deck- und Drüsenzellen am Rande der Krebswucherung. Denn man findet jene in Vermehrung begriffen und sieht sie in die Krebszellen übergehen. Aber diese Proliferation bedeutet, besonders nach Ribberts Untersuchungen, nicht eine Umwandlung normaler Zellen in Geschwulstelemente; sondern sie ist erstens als eine reaktive Wucherung aufzufassen, welche der Vermehrung der Bindegewebszellen oder überhaupt

Fig. 179.

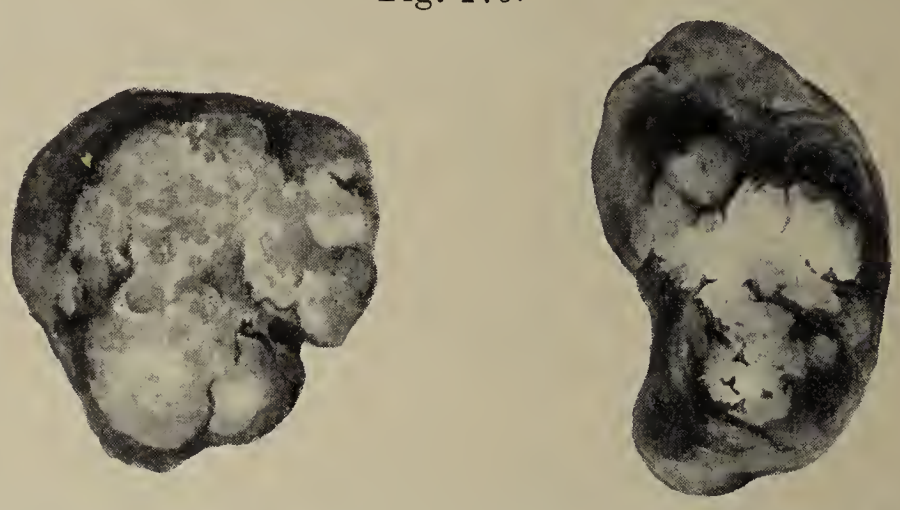

Lymphdrüsenmetastase aus der Achselhöhle bei Karzinom der Mamma.

der fixen Zellen des vom Krebs durchwucherten Gewebes gleichsteht. Derartige, sogar atypische, d. h. über das normale Maß in die Tiefe greifende Epithelwucherungen kann man gelegentlich bei den verschiedensten chronisch entzündlichen Vorgängen, namentlich bei Hauttuberkulose nachweisen (Friedländer), ohne daß sie eine krebsige Entartung bedeuteten oder mit Sicherheit zu ihr führten. Zweitens wachsen die Krebszellenhaufen am Rande der Neubildung in das bedeckende Epithel oder in die umgebenden Drüsen hinein, wodurch ein Uebergang hier der normalen Deckzellen in die Karzinomelemente, dort der normalen Drüsenalveolen in Krebsalveolen vorgetäuscht wird.

Das Karzinom wächst fast ausschließlich infiltrierend. Auf der Haut und der Schleimhaut schreitet es unaufhaltsam nach der Fläche und Tiefe fort und kann sich weit über die Oberfläche erheben. In Organen entstanden, breitet sich die Neubildung nach allen Richtungen aus. Neben einer gewissen Verdrängung der benachbarten Gewebe spielt das infiltrierende Vorwachsen der Krebszellenzüge in die Umgebung die wichtigste Rolle. Dabei bieten die vorhandenen Spalten die natürlichen Wege, so daß die feinen Lymphbahnen zuerst von den wuchernden Zellmassen ausgefüllt werden, deren netzförmige Anordnung also ganz dem Verlaufe der ersteren entspricht.

Durch die fortschreitende Wucherung im Quel-

lengebiete der Lymphgefäße ist der gefährlichen Verbreitung im Körper schon frühzeitig Tür und Tor geöffnet.

Teils mit dem Lymphstrome losgerissen und fortgeführt, teils vermöge ihrer eigenen amöboiden Beweglichkeit können Karzinomzellen in die unmittelbare Umgebung des Primärherdes ausgesät werden. Die Folge sind kleine, höchstens erbsengroße rötliche und derbe Knötchen in weitem Umkreise, wie sie besonders bei Mammakrebsen in der Haut (s. Fig. 181) zu beobachten sind. Man nennt diesen Vorgang örtliche Metastasenbildung oder Karzinomaussaat (Disseminatio) in die Umgebung. Da von allen diesen Stellen aus ein weiteres Wachstum innerhalb der Lymphgefäße erfolgt, so kann es zu einer fast gleichmäßigen Infiltration der

Fig. 180.

Karzinomatöse Lymphdrüse. *a*) Reste des Lymphdrüsengewebes, *b*) Krebszellenhaufen.

Kutis kommen, welche oft mit scharfen gezackten Grenzen weiterschreitet und wegen ihrer rötlichen Farbe fast dem Bilde eines Erysipels ähnlich sein kann.

Häufiger gelangen die losgelösten Keime, ohne in den Lymphbahnen haften zu bleiben, weiter bis in die nächsten Lymphdrüsen, in denen sich, bei der Mehrzahl der Karzinome sehr frühzeitig, die ersten (lymphogenen) Metastasen finden. Zunächst werden die Randsinus, dann die Follikel und die Markstränge von der eingeschwemmten, rasch sich vermehrenden Zellmasse in Besitz genommen und schließlich das gesamte Lymphdrüsengewebe erdrückt. Durch Verhärtung und Vergrößerung geben sich die erkrankten Lymphdrüsen zu erkennen. Auf dem Durchschnitte kleiner, nicht lange noch erkrankter Gebilde sieht man innerhalb des graurötlichen Gewebes gelbliche und weißliche, oft ineinander fließende Herde. Unter ständiger Vergrößerung wandelt sich die ganze Lymphdrüse in Karzinomgewebe um, welches bald auch die Kapsel durchbricht, mit

den benachbarten, ebenfalls erkrankten Lymphdrüsen zusammenwachsend große knollige Tumoren bildet und in das umgebende lockere Gewebe hineinwuchert. Ist die Haut über der Neubildung infiltriert und zu Grunde gegangen, so wächst eine knollige Masse aus ihr hervor, in der Mitte meist tief zu einem kraterförmigen jauchenden Geschwüre zerfallend. Gefährlich ist das Fortkriechen in den perivaskulären Lymphgefäßen entlang großer Gefäße; denn die bald folgende Durchwucherung der Gefäßhäute führt an den Arterien

Fig. 181.

Schrumpfender Brustkrebs (Skirrhus) mit Hautdissemination.

zu starker, meist tödlicher Blutung, an den Venen zu Thrombose oder zur Verbreitung von Geschwulstkeimen in die Blutbahn.

Sind Lymphdrüsen befallen, welche ihre Lymphe normalerweise nicht aus dem Karzinomgebiete erhalten, sondern abseits liegen, so muß eine Verschleppung der Keime gegen den Strom (retrograd) angenommen werden. Weniger leicht wird dies durch Aenderung der Stromrichtung bei dem Verschlusse einiger Lymphstämme geschehen als durch ein zusammenhängendes Wuchern der Zellmassen innerhalb der Lymphgefäße. Durch diesen letzteren Vorgang entstehen namentlich von metastatisch erkrankten Lymphdrüsen der Bauchhöhle aus oft auf weite Strecken unter der Serosa gelegene weißliche Stränge, welche den mit Krebszellen gefüllten Lymphgefäßen entsprechen. Auch in der Pleura pulmonalis bringt die von Drüsen oder von metastatischen Knoten der Lunge ausgehende Wucherung in den Lymphgefäßen weiße netzförmige Zeichnungen hervor.

Die hämatogenen Metastasen sind zum Teil die weitere Folge der Lymphdrüsenerkrankungen, da von hier aus durch den Ductus thoracicus Krebskeime der Blutbahn zugeführt werden. Gefährlicher, aber seltener und dann früher beschritten, ist der unmittelbare Weg, welcher durch die Wand einer Vene hindurch führt. Ihre Durchsetzung kann sowohl von dem primären Karzinome als von einer erkrankten Lymphdrüse aus geschehen.

Die ersten Filter des großen Kreislaufes und des Pfortadersystemes, die Lunge und die Leber, werden je nach dem Sitze des Tumors zuerst befallen. Was von hier noch weiter verschleppt wird, gelangt in die verschiedenen Organe, in die Haut und das Knochensystem.

Fig. 182.

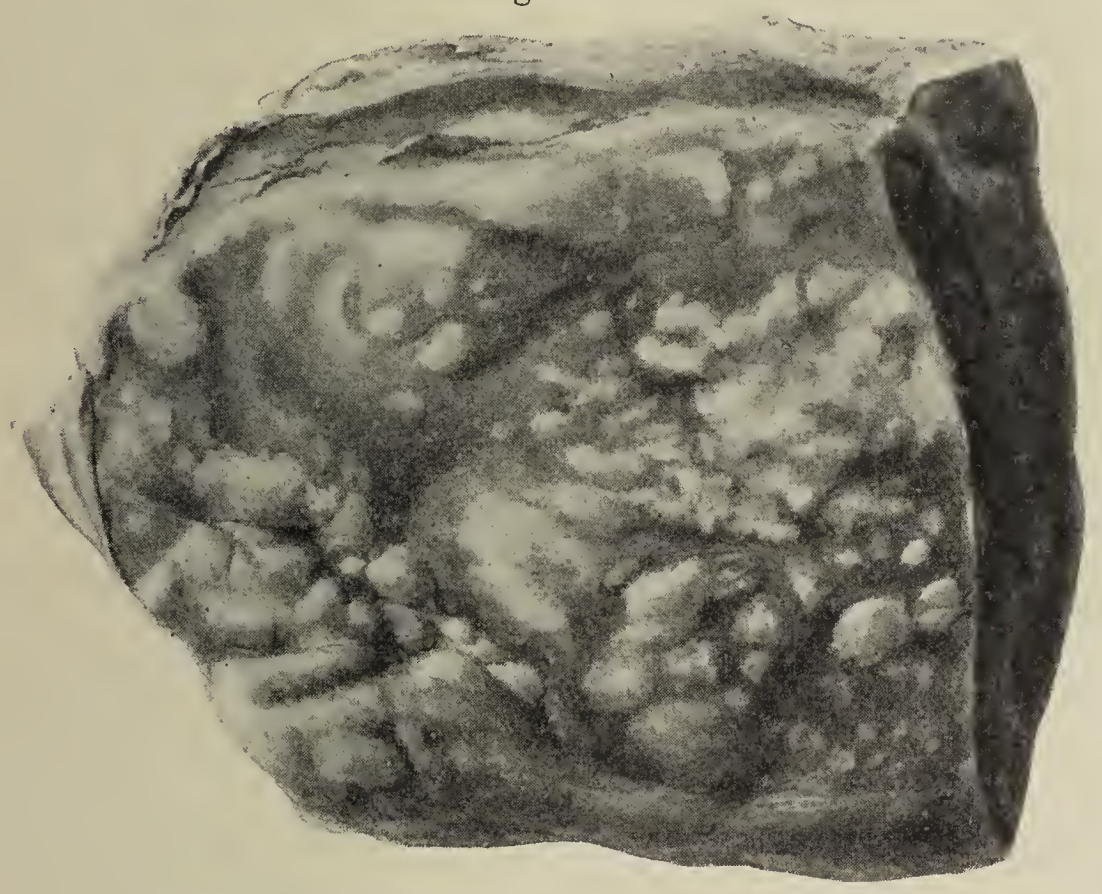

Karzinommetastasen in der Leber bei Mastdarmkrebs.

Merkwürdigerweise neigen zu Knochenmetastasen nicht alle Karzinome, sondern vorzugsweise die der Mamma und der Prostata. Der Knochen erleidet an der betroffenen Stelle, und zwar meist an den auch im Alter noch reichlich mit Arterien versorgten Enden der langen Röhrenknochen oder in den Wirbelkörpern, entweder eine Einschmelzung, so daß es zu Spontanfrakturen (gewöhnlich am Femurhalse) oder an der Wirbelsäule zum Gibbus kommt, oder er wird ganz erheblich zur Knochenneubildung gereizt (osteoplastisches Karzinom).

Beim Karzinom bilden demnach die Metastasen in den Lymphdrüsen die erste Erscheinung der Verbreitung, während beim Sarkom die hämatogene Ansiedlung im Vordergrunde steht, ein Verhalten, das sich aus der Eigenart des Wachstumes bei beiden Tumoren, vielleicht auch durch ein reichlicheres Zugrundegehen von Krebszellen in der Blutbahn erklären läßt.

In den metastatischen Knoten bewahrt sich die Zellart des primären Tumors. Aber die Anordnung der Zellen, die Struktur

ihrer Züge oder ihre besonderen Eigenschaften wie die Bildung von Hornsubstanz oder Schleim kann sich in den Metastasen verlieren, was bald der Ausdruck einer größeren Proliferation, bald die Folge einer stärkeren Hinfälligkeit sein kann.

Andere eigentümliche Verbreitungsarten mancher Karzinome müssen auf Implantation, auf zufällige Verpflanzung von Geschwulstzellen zurückgeführt werden. Diese sogenannten Abklatschkarzinome kommen an gegenüberliegenden Flächen der Lippen, der Zunge und Wange, der Labien, der Innenseite der Oberschenkel oder der Stimmbänder vor.

Auch das Auftreten mehrfacher Krebse im Verdauungstraktus, in den Luftwegen und im Harnapparate hat man versucht, durch Verpflanzung von Geschwulstkeimen aus einem hochgelegenen Tumor zu erklären (z. B. Karzinome der Zunge und der Speiseröhre; der letzteren und des Magens; des Rachens, der Zunge und des Kehlkopfes; der Nieren und der Harnblase). Die Entscheidung, ob tatsächlich ein sogenanntes Impfkarzinom vorliegt, ist sehr schwer. Denn erstens kann es sich um gleichwertige, voneinander unabhängige, mehrfache Karzinome handeln, ferner ist eine lymphogene Verbreitung auch gegen die Stromrichtung möglich, aber nur dann festzustellen, wenn sich vollgewucherte Lymphgefäße als Verbindungsstränge zwischen dem primären Krebs und seinen Tochtertumoren entdecken lassen.

Makroskopisch ist die Karzinommasse auf dem Durchschnitte ein graurötliches, etwas durchscheinendes Gewebe, welches mit der Umgebung trotz anscheinend ziemlich scharfer Grenze stets in fester unlösbarer Verbindung steht und, solange Hämorrhagien, Nekrosen und Erweichungen fehlen, ein ganz gleichmäßiges Aussehen hat.

Als wichtige Eigentümlichkeiten treten zwei Dinge hervor. Erstens sind bei reich entwickeltem Stroma schon mit dem unbewaffneten Auge weißgelbliche Epithelnester zu sehen, welche wie kleine rundliche Herde zusammenliegen und als komedonenartige Pfröpfe oder Vermicelli durch Druck von der Seite auszuquetschen sind. Zweitens quillt aus der Schnittfläche namentlich weicher Karzinomformen ein weißlicher, milchig aussehender, Zellelemente und Fett enthaltender Saft, die sogenannte Krebsmilch hervor, welche man leicht mit dem Messer abstreifen kann.

Besondere Verschiedenheiten sind einmal durch den Gefäßreichtum, der dem Gewebe ein dunkleres Aussehen verleiht, ferner bei Schleimhaut- oder Organkarzinomen durch starke Schleimproduktion der Krebszellen bedingt, wodurch das Gewebe die weiche, gallertig glasige Beschaffenheit des Gallertkrebses (s. unten) gewinnt, und schließlich noch durch das Auftreten von regressiven Veränderungen. Von diesen spielen Atrophie und Nekrose eine bedeutende Rolle teils infolge mangelhafter Ernährung des schnell wuchernden hinfälligen Gewebes, teils infolge der Obliteration wichtiger Gefäße durch den Druck der Geschwulstmasse oder infolge der Verstopfung ihrer Lichtung durch eingebrochene Zapfen. Der Zerfall der Zellen führt zur Erweichung. Aus ihr geht an geschlossenen Knoten nach Resorption der verflüssigten Masse die Bildung des sogenannten Krebsnabels hervor, da die erweichte Stelle einsinkt und schrumpft, während der Zerfall der krebsig infiltrierten Haut- und Schleimhaut häufig schon sehr

früh Geschwüre entstehen läßt. Durch Erweichung im Innern des Tumors kommt es ebenso wie durch Blutungen zu Zysten, welche jedoch von den Hohlräumen der eigentlichen Zystokarzinome unterschieden werden müssen. Auch Verkalkungen der Geschwulstmasse sind zu beobachten.

Das Auftreten der Karzinome fällt hauptsächlich in das höhere Alter (über 40), und zwar gelten das 5. und 6. Jahrzehnt als bevorzugt. Nicht allzu selten kommen jedoch auch Erkrankungen in früherem Alter, namentlich im 2. und 3. Jahrzehnte vor, während das Kindesalter sehr selten befallen wird, gelegentlich aber auch angeborene Karzinome, besonders innerhalb teratoider Mischtumoren aufweist.

Das weibliche Geschlecht ist vor dem männlichen etwa im Verhältnisse von 6 zu 4 bevorzugt, was an der häufigen Erkrankung der weiblichen Brustdrüsen und Genitalorgane liegt (Borst).

Die Häufigkeit des Sitzes wird verschieden angegeben. Borst nennt in abnehmender Reihenfolge: Haut, Magen, Darm (Rektum), Uterus, Mamma, Speiseröhre, Ovarien, Gallenblase, Pankreas, Lunge, Harnblase, Kehlkopf, Leber, Schilddrüse, Zunge, Niere und Prostata.

Die Regel bildet das Auftreten an einer einzigen Stelle. Mehrfache Karzinome, welche gänzlich unabhängig von einander entweder gleichzeitig oder in zeitlichen Zwischenräumen entstehen, sind die nicht häufige Ausnahme. Mitunter läßt sich nachweisen, daß die Neubildungen auf einem gleichartig veränderten Boden entstanden sind, z. B. auf der an Psoriasis erkrankten Schleimhaut der Mundhöhle und Zunge, auf der Haut bei Seborrhoea senilis, Xeroderma pigmentosum, Hauttuberkulose, chronischen Ekzemen aller Art, in beiden Brustdrüsen nach chronischer Mastitis, auf der Darmschleimhaut bei multipler Polypenbildung (Polyposis). Die mehrfachen Karzinome sind in solchen Fällen mit gleichem Ausgangsgewebe gleichartig gebaut, in anderen liegen verschiedene Strukturverhältnisse vor, z. B. beim Zusammentreffen von Magen- oder Darmkarzinomen mit solchen der Haut (Zylinder- und Plattenepithelkrebs).

Für den Kliniker ist es zweckmäßig, die Karzinome nach ihrem Ausgangspunkte von der Haut, der Schleimhaut und von drüsigen Organen einzuteilen.

a) Die Karzinome der Haut.

Sie gehören, da sie zum allergrößten Teile vom Deckepithel ausgehen, zu den Plattenepithelkarzinomen, seltener zu den Drüsenepithelkrebsen, soweit sie von den Hautdrüsen ihren Ursprung nehmen.

Die Hautkarzinome wachsen meist mit soliden Zellzapfen in wurzelförmiger Ausbreitung. Die sie zusammensetzenden Zellen sind platte Epithelien mit ovalen Kernen. Ihre Abkunft verraten sie häufig durch Ausbildung von Protoplasmabrücken und vor allem durch die sehr wechselnd auftretende Verhornung, welche ganz typische Bilder zu stande bringt, in vielen Karzinomen jedoch, besonders den flachen der Gesichtshaut fehlt (s. unten). Da

nämlich die jungen, der Keimschicht der Epidermis entsprechenden, mehr rundlichen Zellen nach außen liegen, so finden sich die verhornten platten Elemente im Innern der Zellzüge, und zwar am meisten in kolbenförmigen Anschwellungen der Zapfen, in welchen sie konzentrisch geschichtete Kugeln, ovale Körper, die sogenannten Krebs- oder Hornperlen bilden. Wenn die Verhornung nur einen Teil einer Zelle betrifft, während der andere weitere Veränderung, hyaline oder fettige Entartung durchmacht, so kommen Bilder zu stande, welche wohl oft als Parasiten gedeutet worden sind (Borst). Auch mehrkernige Riesenzellen kann man in den Hornkrebsen finden. Sie liegen zwischen Stroma und Epithel und entstammen dem Bindegewebe (s. Petersen).

Die Talgdrüsenkarzinome zeichnen sich durch sehr breite, kolbig verdickte Plattenepithelstränge mit oft sehr ausgedehnter fettiger Metamorphose aus.

Fig. 183.

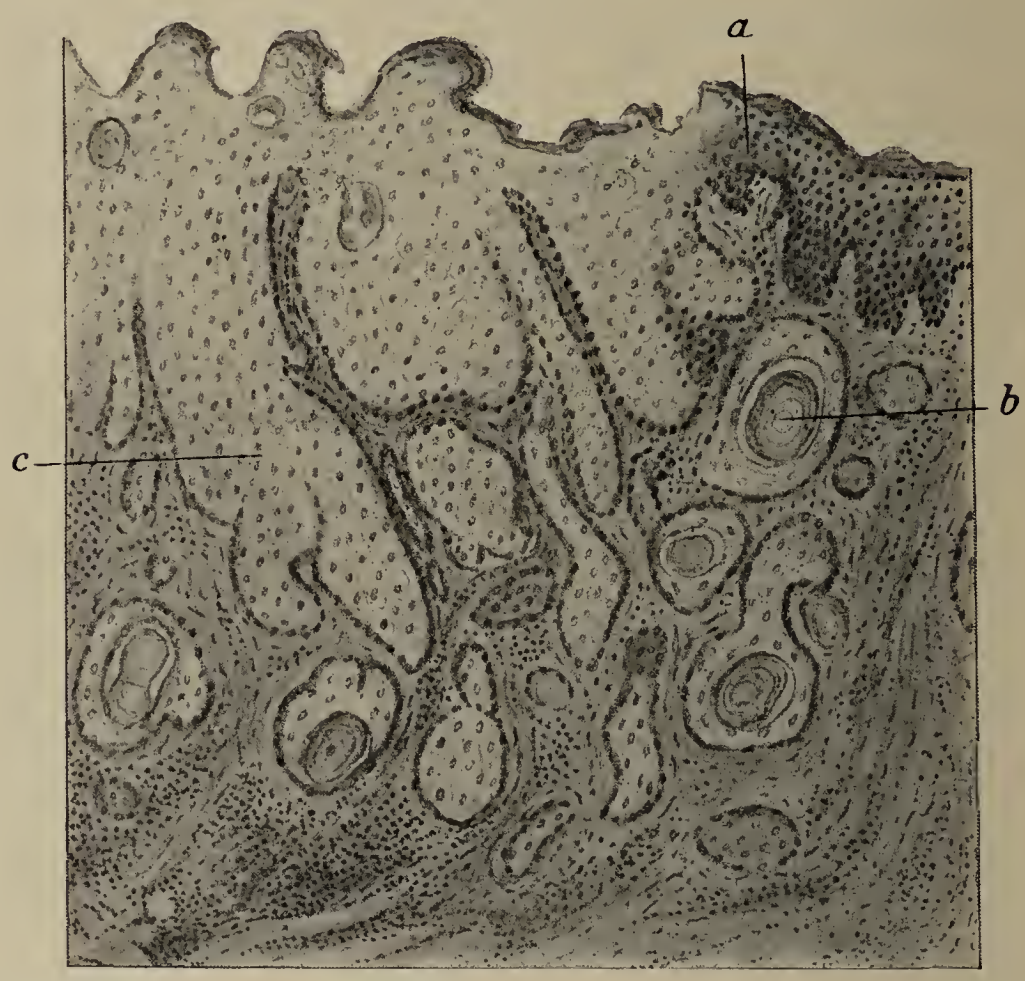

Plattenepithelkrebs der Zunge mit Verhornung. *a*) Karzinomgrenze, *b*) Krebsperle, *c*) Krebszapfen.

Es kommen ferner noch in der Haut, vor allem des Gesichtes Karzinome vor, welche nach Form und Verlauf den flachen Krebsen (s. unten) entsprechen, gelegentlich auch knollige Tumoren bilden, aber in ihrem Bau von dem gewöhnlichen abweichen. Die Zellstränge sind schmal und spitz zulaufend und enthalten oft Lumina. Die Zellen selbst sind länglich und klein. Die netzförmige, den Lymphspalten entsprechende Anordnung der feinen Stränge gibt zierliche Bilder. Verhornung fehlt oder tritt nur vereinzelt und in geringem Maße auf. Da die drüsenähnliche Struktur der Zapfen häufig auffällt, hat Krompecher von dem drüsenartigen Oberflächenepithelkrebs gesprochen. Ob seine Ansicht, diese Karzinome gingen von den Basalzellen, d. h. den zylindrischen Zellen des Stratum Malpighii aus, während die Stachelzellen den Ursprung der Hornkrebse bilden, die richtige ist, steht dahin. Jedenfalls haben sich schon eine Reihe von Autoren dagegen ausgesprochen. (Nach v. Hansemann und Ribbert ist eine Trennung in Basal- und Stachelzellenkarzinome nicht angängig, Ribbert hält die fraglichen Tumoren für nicht verhornende Hautkarzinome,

Borst für Endotheliome; Borrmann faßt die nicht verhornenden Hautkarzinome, da ihre Anfänge, wie er nachwies, im Korium liegen, als Koriumkarzinome zusammen und glaubt, daß sie ihren Ausgang von multiplen, verlagerten Epithelhaufen oder verunglückten Haar- und Drüsenanlagen nehmen).

Die Hautkarzinome kommen am häufigsten im Gesicht, seltener an anderen Körperstellen vor, von welchen die Kopf- und Nackenhaut, die Ohrmuschel, der äußere Gehörgang, die äußeren Geschlechtsteile, die Extremitäten und der Nabel hervorzuheben sind.

Ihren Ausgang nehmen sie entweder von vollkommen unveränderter gesunder Haut oder von krankhaft veränderten Hautstellen. Einmal sind es angeborene und

Fig. 184.

Nicht verhornendes flaches Hautkarzinom der Nase (Basalzellenkarzinom nach Krompecher, Koriumkarzinom nach Borrmann). *a*) flaches Ulkus *b*) Grenze, *c*) Talgdrüse.

erworbene Anomalien der Haut, gutartige fibroepitheliale Wucherungen wie Warzen, Papillome, Hauthörner, Hypertrophien der Haarbälge, der Talg- und Schweißdrüsen, Adenome der beiden letzteren, Atherome, Dermoidzysten, andere Male sind es Hauterkrankungen durch chronisch einwirkende entzündliche Reize, wie häufige Erysipele, chronische Ekzeme am Skrotum und an den Extremitäten nach Reizung durch Ruß (Schornsteinfegerkrebs) oder Teerprodukte bei Arbeitern in Paraffinfabriken (Paraffinkrebs) oder in Steinkohlenteerfabriken, und Geschwüre syphilitischen und tuberkulösen Ursprunges, variköse und trophoneurotische Ulzera. Ferner ist die von Kaposi als Xeroderma pigmentosum bezeichnete angeborene Hautatrophie mit eigentümlichen Pigmentverschiebungen einige Male schon im jugendlichen Alter als Ursprungsstätte von Hautkrebsen gesehen worden, während im höheren Alter die hauptsächlich an den Schläfen, der Stirne, den Wangen und am Nasenrücken auftretende

Seborrhoea senilis im Zusammenhange mit der Karzinomentwicklung steht (v. Volkmann, Schuchardt, v. Bergmann).

Die so bezeichneten, meist durch Unreinlichkeit geförderten Veränderungen beruhen auf einer Epidermiswucherung mit Verhornung und mit Einlagerung von Talgdrüsensekret zwischen die Zellschichten, welche die Ausführungsgänge verstopfen. Sie erscheinen als multiple, schmutzig gelbliche oder bräunliche, meist gut umschriebene schuppenartige Auflagerungen, welche sich fettig anfühlen, oder gelegentlich auch als warzenartige Gebilde. Durch kräftiges Abwischen der Haut lassen sie sich ohne weiteres entfernen, worauf leicht blutend das Korium freiliegt. Nach wiederholtem Abkratzen der seborrhagischen Krusten entstehen flache Geschwüre, welche unter reinigender Behandlung und Bedeckung mit Salbe schnell zur Heilung kommen, sich selbst überlassen oder durch Scheuern gereizt, hartnäckig bestehen bleiben. Von Karzinomen unterscheiden sie sich durch die fehlende Vergrößerung und durch vollkommen flache Ränder.

Außer den genannten Veränderungen sind es noch Narben der verschiedensten Herkunft, nach Verletzungen und nach Geschwüren der Haut (Syphilis, Tuberkulose, Ulcus cruris, Ulcus neuropathicum, Verbrennung), und lange bestehende Fisteln, welche den Boden für die Karzinomentwicklung abgeben. Mitunter schließt sich die Entstehung eines Hautkrebses insofern an eine frühere Verwundung an, als aus der entstehenden jungen Narbe die Wucherung hervorgeht. In solchen Fällen muß das einmalige Trauma als Ursache oder wenigstens als Gelegenheitsursache angesehen werden. Wiederholte traumatische Reize bedingt das gewohnheitsmäßige Rasieren besonders am Rande des Lippenrotes der Unterlippe. Fisteln, aus welchen Karzinome in seltenen Fällen hervorgehen, sind stets durch jahrelanges Bestehen ausgezeichnet; sie können vom Mastdarme oder von eitrigen und tuberkulösen Knochenherden ausgehen oder nach Empyemen der Pleurahöhle zurückgeblieben sein.

Die Hautkarzinome erscheinen in drei Formen: als flache, tiefgreifende und papilläre Krebse.

α) Das flache Hautkarzinom[1])

entsteht als ein kleines, derbes, rötliches Knötchen, welches in seinen Anfängen meist nicht beachtet wird, da es keine Schmerzen hervorruft. Erst wenn es nach Verlust der Epidermis näßt, bei Berührung blutet und sich mit häßlichem Schorf bedeckt, erregt es die Aufmerksamkeit des Patienten, welcher dann bei dem oftmaligen Entfernen der Kruste eine allmähliche Vergrößerung des darunterliegenden Geschwüres bemerkt. Gutartige seichte Hautdefekte, wie sie nach Verletzungen oder unter seborrhagischen Krusten entstehen, können unmerklich in die Karzinombildung übergehen.

---

[1]) Der Name Kankroid (cancerähnlich) gibt leicht zu Mißdeutungen Anlaß, da er nicht einheitlich — bald nur für die flachen, verhältnismäßig gutartigen, bald für alle Haut- und Schleimhautkarzinome mit epidermisähnlicher Anordnung der Zellen (Orth) — gebraucht wird. v. Bergmann verwirft diese Bezeichnung, auch Ribbert und Borst führen sie nicht.

Die Eigenart des flachen Hautkrebses, sich lange Zeit nur nach der Fläche innerhalb der Kutis auszubreiten, bedingt wichtige Besonderheiten in der Gestalt und im Verlaufe der Geschwürsbildung.

Solange das Infiltrat nicht tief reicht, ist der Geschwürsgrund nur wenig verhärtet und mit der Haut verschieblich. Eine Verlötung mit der Unterlage durch Tiefertreten der Neubildung tritt meist unter erheblichen Schmerzen erst nach vielen Jahren ein. Wird der aus eingetrocknetem Sekrete und Krebszellen bestehende Schorf gelöst, so blutet das leicht verletzte, die Gefäße tragende Stroma und zeigt sich eine wegen der geringen Tiefe nur wenig ausgeprägte Zerklüftung des rötlichen Grundes.

Fig. 185.

Flaches Hautkarzinom.

Das Fortkriechen der Wucherung in die Umgebung bedingt einen derben, wallartigen, jedoch nur schmalen Rand, welcher von der emporgehobenen und unterwucherten Epidermis bekleidet ist, die sich ziemlich scharf gegen den Geschwürsgrund absetzt.

Der Zerfall der Neubildung läßt den Rand zackig oder buchtig ausgefressen und häufig unterwühlt erscheinen, wo die Krebsmasse sich rascher auflöste als die sie noch bedeckende Epidermis.

Zerfällt die schmale Karzinomschicht in der Mitte des Geschwüres vollständig, so nehmen die Wucherungen des Stromas überhand und führen zur Schrumpfung, durch welche die gesunde Haut aus der Umgebung in radiär gestellten Falten herangezogen wird (Fig. 185) und leicht an den Lidern und am Munde Verzerrungen entstehen. Kommt noch durch das Hinüberwuchern von Epi-

dermis über das Granulationsgewebe eine Ueberhäutung und somit eine vollendete Vernarbung des Geschwüres zu stande, so verraten oft nur Reste des erhabenen, die Krebswucherung bergenden Randes die trügerische Natur dieser sogenannten Spontanheilung, deren Auftreten schon mancher Unkundige auf die Anwendung irgend eines namentlich neuen Krebsmittels bezogen hat.

Die Vernarbung ist hinfällig. Denn bald treten von den noch erhabenen Randstellen aus neue ineinanderfließende Geschwüre auf, welche schneller weiterfressen als zuvor und oft auch durch ihr rasches Tiefertreten zu erkennen geben, daß unter der Maske der Narbe die Wucherung der Krebszapfen emsig an der Arbeit war.

Fig. 186.

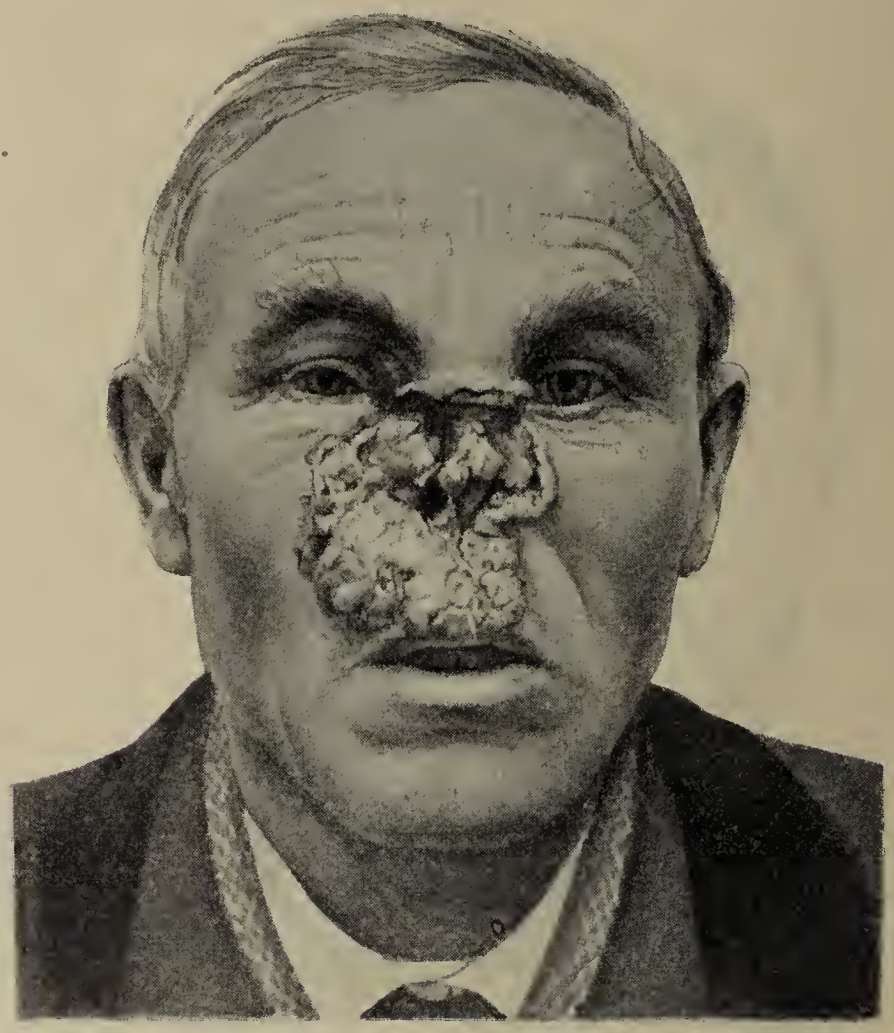

Flacher Hautkrebs der Nase seit 10 Jahren.

Eine besondere Form hat v. Bergmann gesehen und als ein lupusähnliches Karzinom der Schläfe beschrieben. Mit kleinen Knötchen beginnt es; während sie schwinden, ohne geschwürig zu werden, und eine flache haarlose Narbe an ihre Stelle tritt, entstehen ringsherum neue Knötchen, zu einem in Bogenlinien aufgebauten Walle geschlossen. Nach ihrem Schwinden und Vernarben rücken neue Knötchen in die Umgebung vor, welche dadurch schließlich in großer Ausdehnung befallen wird.

Jahre und Jahrzehnte können vergehen, ehe das langsam fressende Geschwür, das weitaus am häufigsten im Gesichte und in der Kopfhaut (Wange, Lider, Nase, Schläfen, Stirne, Ohrmuschel) vorkommt, ausgedehnte Zerstörungen anrichtet, tiefertretend sich mit den Knochen verbindet, sie durchwächst, in eine mürbe zerfallende Masse verwandelt, sie durchbricht und die Gesichtshöhlen oder die Dura mater bloßlegt. König erzählt von einer

90jährigen Frau, daß das flache Hautkarzinom, welches die eine Gesichtshälfte völlig einnahm, 25 Jahre zu dieser Ausdehnung nötig hatte, und bei dem Manne, dessen Zustand Fig. 186 wiedergibt, vergingen 10 Jahre bis zur vollständigen Zerstörung der Nase.

Der flache Hautkrebs wächst also langsam in Gestalt von flachen Geschwüren mit wenig erhabenen, oft ausgebuchteten und unterwühlten Rändern, mit einem wenig zerklüfteten, von Borken bedeckten, leicht blutenden und unerheblich verhärteten Grunde und zeigt große Neigung zur Schrumpfung, Vernarbung und scheinbaren Heilung. Vernachlässigt geht er schließlich in die Tiefe.

Fig. 187.

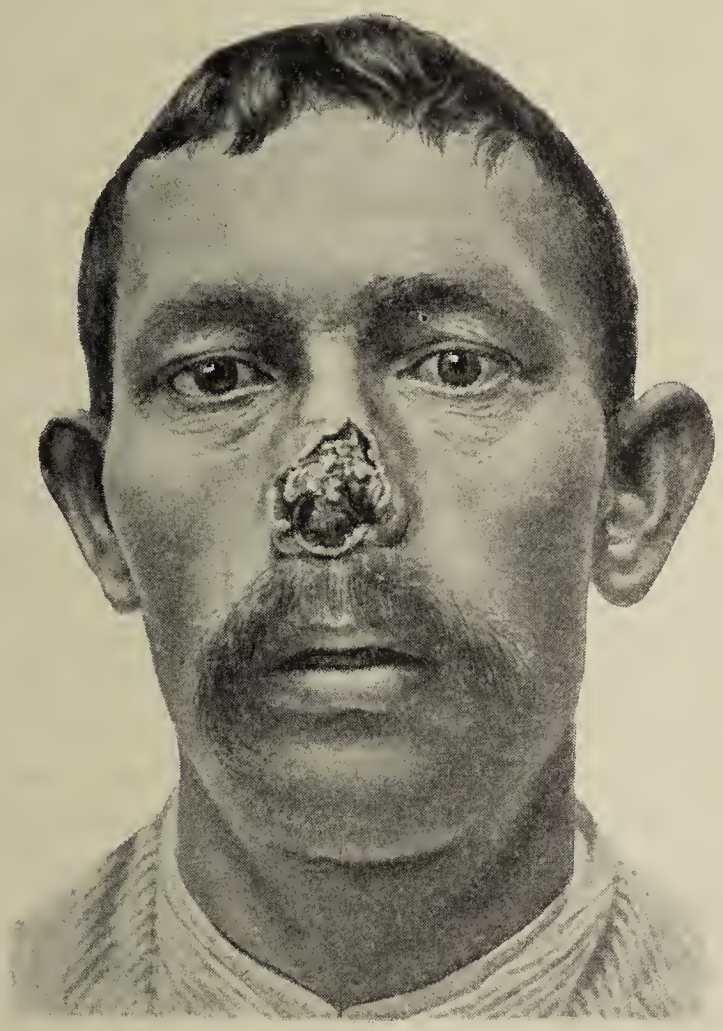

Flacher, nicht verhornender Hautkrebs (zu Fig. 184). Lange Zeit für ein syphilitisches, dann für ein tuberkulöses Geschwür gehalten.

Die benachbarten Lymphdrüsen erkranken spät, meist erst beim Tiefertreten der Wucherung ins subkutane Gewebe. Sie geben sich durch ihre Anschwellung und Verhärtung kund.

Hämatogene Metastasen fehlen oder sind nur bei vernachlässigten Formen zu beobachten.

Die Erkennung der flachen Hautkrebse gelingt bei Berücksichtigung ihrer geschilderten Eigentümlichkeiten leicht. Gummöse Geschwüre zeigen einen nekrotischen Grund und scharfe unterwühlte Ränder, wenn auch ihre wallartige Erhebung einige Aehnlichkeit mit Hautkarzinomen haben kann, tuberkulöse Ulzerationen besitzen flache zernagte und oft weit unterminierte Ränder und deutliche rötliche oder gelbliche verkäste Granulationen im Grunde. Beide kommen seltener allein ohne ähnliche Veränderungen in

der Nachbarschaft oder anderweitige Störungen vor, während mehrfache gleichzeitige Hautkrebse zu den Seltenheiten gehören. Flache Geschwüre, wie sie aus Adenomen der Hautdrüsen oder aus seborrhagischen Veränderungen hervorgehen, haben niemals verdickte Ränder. Nur die im Gesichte vorkommenden Endotheliome können der Knötchenform des Anfangsstadiums gleichen, doch sind sie nicht so derb wie Karzinome. Ulzeriert sind sie kaum von Hautkrebsen zu unterscheiden. Außerdem ist selbst ihre mikroskopische Deutung noch strittig.

Die einzige erfolgreiche Behandlung des flachen Hautkrebses besteht in gründlicher Exzision. Alle anderen Verfahren: die Kauterisation mit Glühstift und mit ätzenden Flüssigkeiten und Pasten, die Behandlung mit Röntgen- oder Radiumstrahlen (s. S. 247) entbehren einer gleich raschen, sicheren und dauerhaften Heilung. Denn Rezidive folgen dem richtigen Ausschneiden nur in den allerseltensten Fällen (in 4,5 % nach Borrmann). Dagegen kommen bei den verschiedenen unblutigen Verfahren so häufig durch die leicht — schon durch aseptische Verbände (v. Bergmann) — zu erzielende Ueberhäutung der Geschwüre Scheinheilungen mit bald nachfolgenden großen und tiefen Rezidiven zu stande, daß vor derartigen Behandlungsarten, trotzdem sie sicherlich auch Heilungen herbeiführen können, nur gewarnt werden kann.

Der Exzision der Krebsgeschwüre in gesunder Umgebung und Tiefe folgt im Gesichte der plastische Ersatz durch gestielte oder ungestielte Hautlappen. An der Stirne und an anderen Körperstellen genügt die Verpflanzung von Epidermisstreifen. Die Knochenoberfläche, an die das Infiltrat heranreicht, ist in gehöriger Ausdehnung fortzumeißeln. Das Auge ist zu entfernen, sobald das Lidkarzinom in die Orbita oder auf den Bulbus übergreift.

Erkrankte oder verdächtige Lymphdrüsen sind gründlich von geeigneten Schnitten aus samt dem sie umgebenden Binde- oder Fettgewebe zu exstirpieren. Manchmal liegt nur eine rein entzündliche Schwellung infolge der von Geschwürsflächen resorbierten Stoffe vor, mitunter handelt es sich auch um Lymphdrüsentuberkulose.

Gesichtskarzinome werden schließlich durch Tiefergreifen und durch Freilegen der Dura oder durch Eindringen in das Siebbein inoperabel. Die Behandlung mit Aetzpasten (Chlorzink), Kauterisation oder mit Verbänden (Wasserstoffsuperoxyd), welche den Geruch der jauchigen Sekrete vertreiben, sind hier am Platze.

β) Das tiefgreifende Hautkarzinom

entwickelt sich aus kleinen, rundlichen Knoten, welche bei tieferem Sitze von den Hautdrüsen (Talgdrüsen, Haarbälgen, vielleicht auch Schweißdrüsen) ihren Ausgang nehmen, oder aus lange bestehenden flachen Karzinomen. Es trägt in ausgesprochener Weise den Charakter der Neubildung, welche der flachen Form fast völlig fehlt, und kommt wie diese gerne im Gesichte, an der Nase, den Lidern und am Rande des Lippenrotes vor, an welchem die Schleimhautkarzinome zu gleichem Bilde führen, seltener an anderen Körperstellen.

Der bald einsetzende Zerfall läßt gleichzeitig mit der rasch en und

häufig sehr schmerzhaften Verbreitung des Infiltrates in die Umgebung und Tiefe ein Geschwür entstehen, dessen harter, gegen die Nachbarschaft undeutlich begrenzter Grund mit der Unterlage (Faszie oder Knochen z. B. am Unterkiefer) unverschieblich verbunden ist und tiefgehende, oft unter Borken und Hornmassen verborgene Risse und Spalten oder kraterförmige Vertiefungen innerhalb des leicht blutenden Karzinomgewebes aufweist. Unschwer lassen sich aus ihm durch seitlichen Druck mit dem Finger Krebszapfen herauspressen. Der buchtige Geschwürsrand bildet einen harten, oft knolligen, verschieden breiten und hohen, nach außen überhängenden Wall, an dessen Fuße oder auf dessen Höhe die verdrängte oder mit emporgehobene Epidermis (an der Lippe auch die Schleimhaut) ziemlich scharf aufhört. Die abgesonderte blutigseröse Flüssigkeit nimmt leicht eine jauchige, sehr übelriechende Beschaffenheit an. Starke Blutungen deuten auf Arrosion größerer Arterien in der Tiefe.

Knollige oder papilläre, stark verhornte Wucherungen können im weiteren Verlaufe den Geschwürsgrund ausfüllen und weit über die Oberfläche der Nachbarschaft herauswachsen, womit sich Uebergänge zu der papillären Form der Hautkrebse ergeben.

Die nächsten Lymphdrüsengruppen erkranken sehr frühzeitig und ausgedehnt. In große höckerige Tumoren verwandelt, vereinigen sie sich oft mit dem Primärtumor zu umfangreichen Gewächsen und späteren Geschwüren.

Hämatogene Metastasen sind nicht selten.

Der gefährliche und rasche Verlauf verlangt eine frühzeitige Erkennung. Schnell auftretende und zerfallende rundliche Knoten mit hartem Rande und Grunde der entstandenen Geschwüre oder plötzlich nach langem Bestehen wachsende und ulzerierende Warzen und Papillome, namentlich auf entzündlichem Boden (z. B. Rußwarzen innerhalb des chronischen Skrotalekzemes der Schornsteinfeger), legen wenigstens den Verdacht an eine bösartige Neubildung nahe, wenn die vollen Kennzeichen des Karzinoms auch noch fehlen sollten.

Zur Behandlung kommt nur die operative Entfernung in Frage, welche entsprechend der tiefen Verbreitung der Wucherung in großer Ausdehnung, oft mit Resektion eines Knochenabschnittes (bei Gesichtskrebsen) verbunden, auszuführen ist.

Für die Behandlung der Lymphdrüsenmetastasen und der inoperablen Tumoren gilt das Gleiche wie beim flachen Karzinom.

γ) Das papilläre Hautkarzinom

zeichnet sich dadurch aus, daß die Geschwulstmasse schon früh über die Hautoberfläche herauswächst. Meist aus kleinen Knötchen oder warzenförmigen Anfängen oder auch aus Karzinomgeschwüren sich entwickelnd, erscheinen gestielte oder breit auf hart infiltriertem Grunde sitzende und am Rande weit überhängende, meist sehr derbe Tumoren, welche eine knollige, fungöse, blumenkohlartige oder papillomatöse Oberfläche mit tiefen Einsenkungen zeigen und oft mit dicken Hornmassen oder mit Borken aus eingetrocknetem Sekrete bedeckt sind. Die Haut

setzt sich scharf am Fuße der Neubildung ab. Auf Durchschnitten sieht man lange, vielfach verästelte papillenähnliche Gebilde aus der im Anfange nicht weit in die Tiefe reichenden Karzinommasse hervorgehen.

Die Hautkarzinome an den Extremitäten, z. B. am Handrücken (Fig. 188), am Penis, wo auch die Schleimhautkrebse der Glans und des inneren Vorhautblattes ähnliche Bildungen erzeugen, seltener im Gesichte, nehmen derartige Formen an. Sie entwickeln sich gerne aus gutartigen fibroepithelialen Neubildungen und auf dem Boden von Narben und Geschwüren, von denen das Ulcus cruris varicosum und der zerfallende Gesichtslupus bevorzugt sind. Auch in Atheromen und in Dermoidzysten entstehen sie gelegentlich, von wo sie nach Durchbruch des Balges wie aus einem Becher hervorwachsen.

Ihre Anfänge aus warzenartigen Bildungen lassen sich nur aus dem plötzlich einsetzenden, raschen Wachstume vermuten.

Fig. 188.

Blumenkohlartiges Karzinom am Handrücken bei einem 60jähr. Manne, aus einer Narbe $1\frac{1}{2}$ Jahre nach einer Verletzung entstanden.

Im Grunde alter Geschwüre erscheinen kleine harte Knoten innerhalb der schlaffen Granulationen als erste befremdende Merkmale, denen bald die Wulstung und Verhärtung der Ränder folgt.

Die benachbarten Lymphdrüsen erkranken schnell. Auch allgemeine Metastasen fehlen nicht.

Ausgedehnte Exzisionen können, frühzeitig ausgeführt, vor Rezidiven bewahren. An den Extremitäten ist, wenn einmal die Faszie erreicht oder gar durchbrochen wurde, die Amputation oft das einzige Mittel. Nur bei wenig ausgedehnten und nicht mit der Unterlage (Sehnen, Knochen) verwachsenen Neubildungen, kann man das Ausschneiden aus der gesunden Umgebung versuchen. Peniskarzinome erfordern stets die Amputation.

Im übrigen gelten dieselben Regeln der Behandlung wie bei den anderen Formen.

b) Die Schleimhautkarzinome

zeigen mannigfache Formen, indem sie bald polypöse, dünngestielte oder breitbasige knollige Tumoren, bald

schwammige, blumenkohlartige oder papillomatöse, zottige Gewächse, bald flache und tiefgreifende Geschwüre oder schliesslich diffuse Infiltrationen bilden.

In ihrem Baue zeigen sich Verschiedenheiten, welche zum großen Teil von dem Ausgangsorte abhängen, je nachdem die befallene Schleimhaut mit Plattenepithel oder mit Zylinderepithel ausgestattet ist oder die Wucherung von den eingelagerten Drüsen ausgeht.

Plattenepithelkrebse mit Verhornung finden sich, denen der Haut ähnlich, vor allem an der Zunge und den Lippen, von welchen die Unterlippe stark bevorzugt ist; ferner an allen Stellen der Mundhöhle (Wange, Mundboden, weicher Gaumen, Tonsillen), im Kehlkopfe, in der Speiseröhre, an der Kardia, in der Vagina, in der Portio vaginalis uteri, an den Schleimhautabschnitten der Schamlippen und des Präputium an der Glans. Auch von dem sogenannten Uebergangsepithel der Schleimhäute der Harnwege können verhornende Karzinome ausgehen. Wo sie in seltenen Fällen auf Schleimhäuten mit Zylinderepithel (Gallenblase, Magen, Luftröhre) vorkommen, muß man entweder versprengte embryonale Keime des Plattenepithels oder dessen Ausbreitung aus der Umgebung unter entzündlichen Einflüssen annehmen (Borst).

Fig. 189.

Karzinom am linken Zungenrande.

Oft bieten Schleimhautveränderungen der Wucherung einen günstigen Boden. Aehnlich wie auf der Haut kann das Karzinom aus fibroepithelialen Gebilden, Geschwüren aller Art (besonders tuberkulösen und syphilitischen), aus Narben und Wunden hervorgehen. In der Mundhöhle spielt am Zungenrande und an der Wange das Scheuern spitzer kariöser Zähne eine fast ebenso große Rolle wie die als Leukoplakie oder Psoriasis lingualis, buccalis bezeichnete Erkrankung (s. S. 419).

Die **Leukoplakie** der Mundhöhle äußert sich in dem allmählichen, schmerzlosen Auftreten weißlicher, hellgrauer oder opaler, etwas erhabener Flecken, welche vor allem auf der Oberfläche der Zunge, dann an ihrem Rande und auf ihrer unteren Seite, an der Schleimhaut der Wange, namentlich nahe am Mundwinkel, an den Lippen und selten auch am weichen Gaumen zu beobachten sind. Ihre Gestalt ist unregelmäßig, aber meist scharf begrenzt, ihre Größe wechselnd. Sie stellen im wesentlichen festsitzende Epithelplatten dar, welche einer starken Wucherung und Verhornung ihre Entstehung verdanken. Der nicht seltene Befund von Epithelleisten, welche sich aus der verbreiterten Schicht über die typischen Grenzen hinaus in die Tiefe vorschieben, macht es sehr wahrscheinlich, daß die Karzinomentwicklung an derartigen Stellen einsetzt.

Das Leiden kann schon im mittleren Lebensalter auftreten und lange Zeit, 30 Jahre und länger, harmlos bestehen, bis unter Schmerzen eine knotenförmige Verhärtung der Schleimhaut unter einer Epithelplatte auftritt, welcher zwei verschiedene Ursachen zu Grunde liegen können. Häu-

figer handelt es sich um eine schnell vorübergehende entzündliche Induration unter der rissig und rauh gewordenen weißen Stelle. Seltener vergrößert und verhärtet sich der Knoten, so daß der Anfang der Karzinomwucherung unverkennbar ist. In manchen Fällen kann man auf diese Weise nach jahrelangen Zwischenpausen an den verschiedensten Punkten der Zunge, der Wangen und Lippen multiple Karzinome entstehen sehen. Es kommt auch vor, daß sich auf dem Boden der Flecken eine gutartige Papillombildung neben einem Karzinom einstellt (v. Bergmann) (Fig. 190).

Fig. 190.

a) Papillom mit Verhornung. *b*) Karzinomgeschwür mit aufgeworfener Randpartie. Beide Neubildungen liegen getrennt nebeneinander inmitten leukoplakischer Flecken (v. Bergmann, Handb. d. prakt. Chir.).

Da sich die Leukoplakie fast nur bei Männern, und zwar starken Rauchern, selten bei Frauen, welche ebenfalls dem Tabakgenusse ergeben sind, auftritt, so muß die Einwirkung des Tabaks zu Schleimhautkarzinomen in ähnlicher Beziehung stehen, wie Teer- und Paraffinprodukte zu Hautkrebsen (v. Bergmann).

Die Behandlung der Leukoplakie hat nur Erfolg, wenn das Rauchen vollkommen aufgegeben wird. Sie besteht für gewöhnlich nur in dem Gebrauche

Fig. 191.

Papilläres Karzinom der Corona glandis und des Präputium.

nichtreizender Mundwässer. Wo stärkere rissige Epithelplatten mit entzündlichem Hofe sich bilden, empfiehlt sich die Anwendung des Thermokauters.

Stetig wachsende harte Knötchen, welche den Beginn der Krebsentwicklung verraten, schneidet man mit tiefgehenden spindel- oder keilförmigen Schnitten (je nach der Lage in der Mitte oder am Rande der Zunge, an der Innenfläche der Lippe oder am Lippenrote) aus.

Der Plattenepithelkrebs der Schleimhaut erscheint in ganz ähnlichen Formen wie sein Genosse auf der Haut. Von den einzelnen Arten sind tiefgreifende Karzinome mit kraterförmigen, tiefzerklüfteten Geschwüren mit aufgeworfenen, oft knollig verdickten Rändern und weitgehender Verhärtung des Grundes besonders an der Zunge und an der Unterlippe zu Hause; papilläre Formen findet man neben flachen und tiefen Geschwüren an der Wangenschleimhaut, in der Harnblase, im Nierenbecken und vor allem, auch mit starker Verhornung, am Präputium und an der Glans.

Die anfangs noch von Schleimhaut bedeckten knotenförmigen Infiltrate, deren Grenzen stets verschwommen erscheinen, greifen, nachdem sie eine gewisse Größe erreicht haben, unter gleichzeitigem Zerfalle oder

Fig. 192.

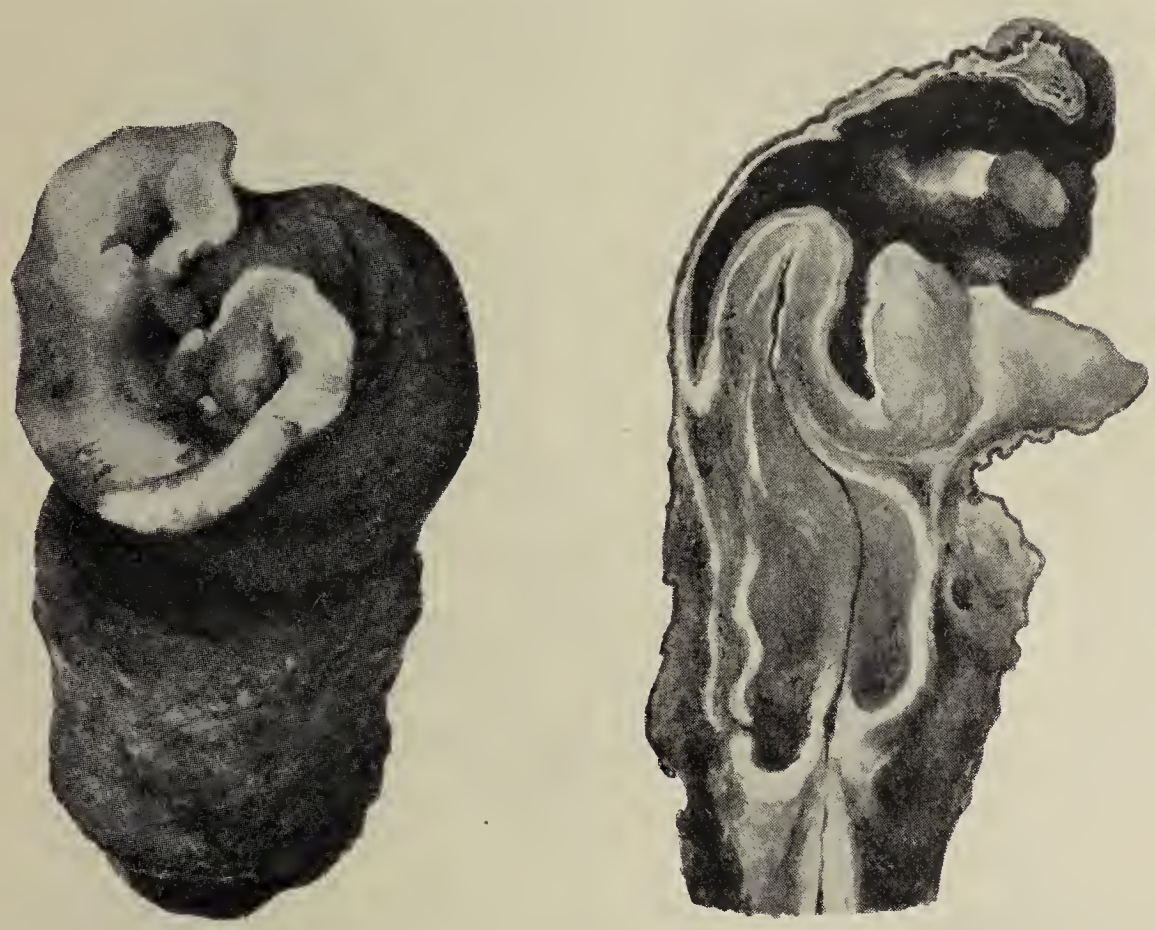

Tiefgreifendes Peniskarzinom mit Zerstörung der Glans.

unter Emporschießen knolliger Wucherungen mit großer Raschheit um sich, wobei namentlich im Gebiete der Trigeminusäste die unerträglichsten, kaum mit großen Morphiumgaben zu lindernden Schmerzen hervorgerufen werden.

Viel eher als bei Hautkarzinomen kommt es zu Blutungen und zu jauchigem Zerfalle. Die ersteren sind bei den verborgenen Krebsen der Harnblase oder der Nierenbecken die früheste Erscheinung. Die Absonderung der blutigen Jauchemassen namentlich aus der Mundhöhle, macht den Aufenthalt in der Nähe des Kranken fast unmöglich. Ihr unvermeidliches Hinabgelangen in den Magen hat schwere Verdauungsstörungen und Diarrhöen zur Folge, ihre Aspiration führt zu Lobulärpneumonien.

Hochgradige Verengerungen kommen im Kehlkopfe und in der Speiseröhre durch Schrumpfung oder massige Wucherungen zu stande. Sie führen zu schwerer, oft ganz plötzlich

durch Schleimhautschwellungen vermehrter Dyspnoe und zur Undurchgängigkeit des Oesophagus selbst für Flüssigkeiten.

Die von Zylinderepithel tragenden Schleimhäuten und von ihren Drüsen ausgehenden Zylinderepithel- und Drüsenepithelkrebse zeigen mannigfache Uebergänge.

Die ersteren bilden drüsenartige, schlauchförmige, mit geschichtetem, seltener einfachem Zylinderepithel ausgestattete, vielfach gewundene Krebszapfen, welche einmal durch ihre reiche Verzweigung untereinander, ferner durch die verschiedene Breite der Zellzüge oder der im Schnitte erscheinenden Alveolen und ihrer Lumina ein überaus wechselvolles Bild gewähren.

Fig. 193.

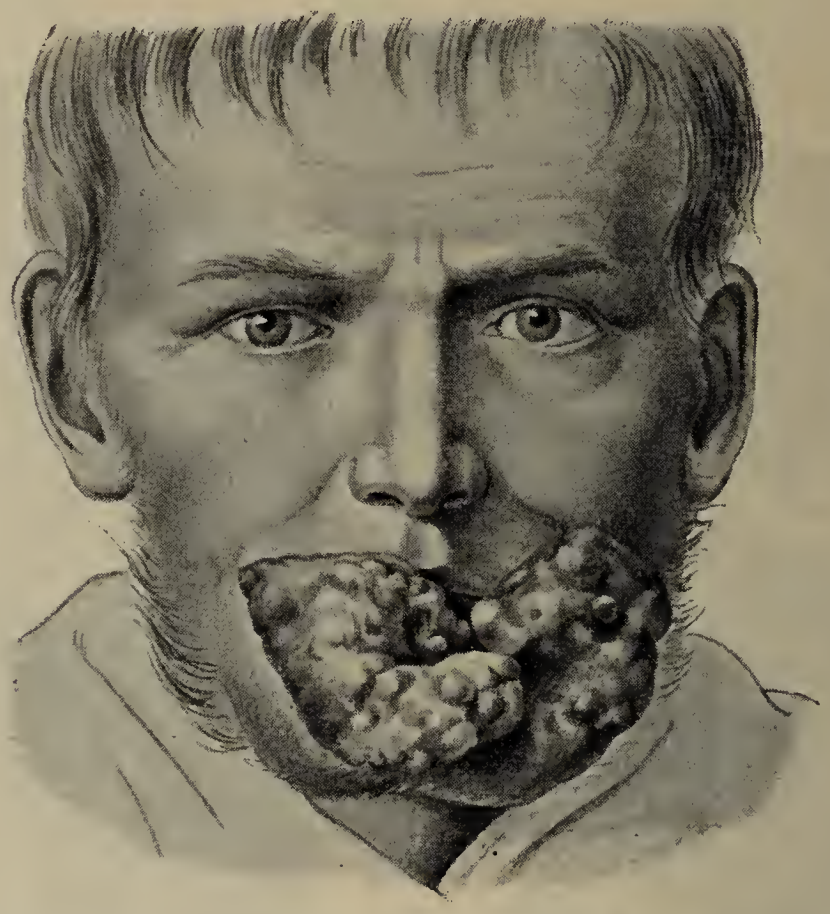

Karzinom der Unterlippe, nach Ulzeration fungös gewuchert, mit dem Unterkiefer und dem Lymphdrüsenpaket der linken Submaxillargegend fest verschmolzen.

Die Epithelien zeigen häufig Becherformen, da sie Schleim bilden. Sie sind selten überall gleichmäßig angeordnet, etwa wie in Drüsen, sondern lassen oft kolbenförmige, auch mit der gegenüberliegenden Wand vereinigte Haufen erkennen.

Eine ähnliche schlauchförmige Struktur haben zum Teil auch die Drüsenepithelkarzinome, zum anderen Teil sind ihre Zapfen solide gebaut, so daß die Trennung der glandulären oder Drüsenkrebse in adenomatöse und in solide berechtigt ist.

Eine besondere Abart all dieser Formen bildet der Gallertkrebs (Schleim-, Kolloidkrebs), welcher einer sehr erheblichen Schleimentwicklung seine Entstehung verdankt. Stark mit Schleimtropfen gefüllte Zellen erscheinen als große rundliche aufgequollene Gebilde, welche wegen ihrer seitlich liegenden Kerne als Siegelringformen bezeichnet werden (Ribbert). Die abgesonderten schleimigen Massen füllen entweder die Lumina oder drängen die Zellen von den dünnen Stromazügen ab. Manchmal liegen rundliche oder zapfenartige, zylindrische Schleimkörperchen inner-

Fig. 194.

Zylinderepithelkrebs des Mastdarms.

halb solider Krebszüge von den Zellen rings umschlossen, so daß die Querschnitte im mikroskopischen Bilde mehrere kleine runde Löcher ähnlich wie bei den Zylindromen (Carcinoma cylindromatosum) zeigen.

Fig. 195.

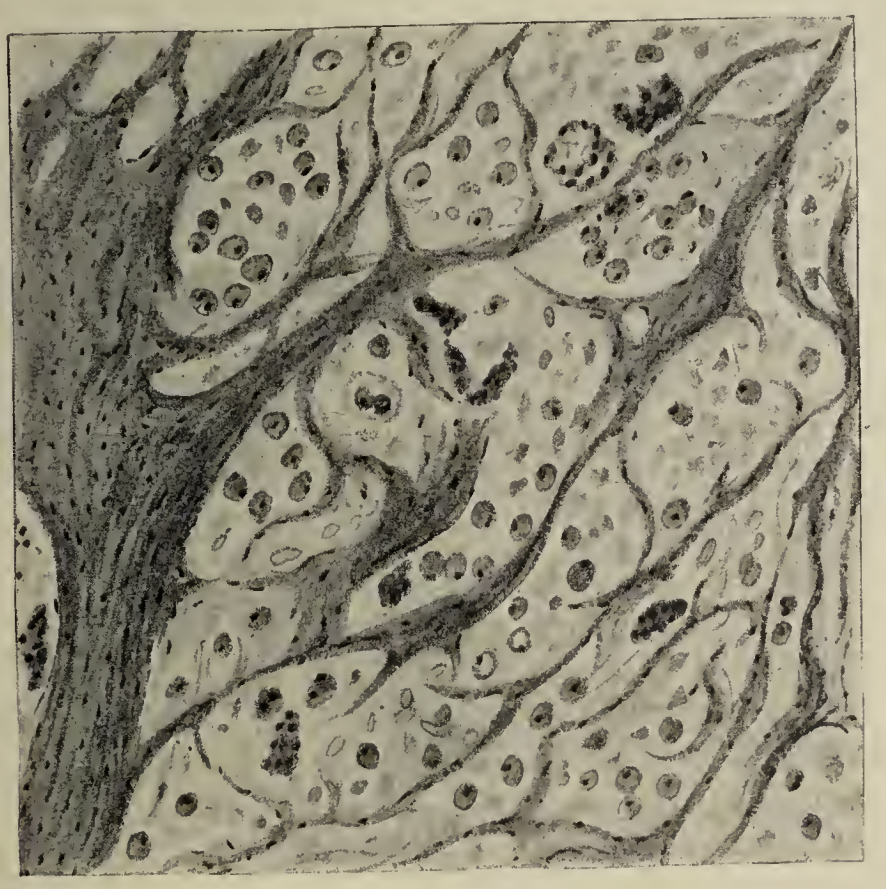

Carcinoma gelatinosum recti (zu Fig. 197).

Das Gewebe des Gallertkrebses ist eine glasige, durchscheinende, weiche Masse, welche eine klebrige Substanz auf dem Durchschnitte abgiebt.

Die Zylinderzellen- und die Drüsenkrebse der Schleimhäute kommen vorzugsweise im Magendarmkanal

und zwar hauptsächlich am Pylorus und an der kleinen Kurvatur des Magens, am Zökum, an den beiden Dickdarmflexuren und am Rektum vor. Andere Standorte sind die Nasenschleimhaut, die Luftröhre, die Gallenblase, der Cervix und der Uteruskörper. Auch aus liegengebliebenen Epithelresten der Kiemengänge am Halse und aus dem Gewebe eines teratoiden Mischtumors können sie hervorgehen. Geschwürige Veränderungen der Schleimhaut (Ulcus ventriculi) bilden ebenso oft die Ursprungsstätte als fibroepitheliale Tumoren (z. B. multiple Darmpolypen).

Wie die Plattenepithelkrebse beginnen sie unter der Schleimhaut als harte knotenförmige Infiltrate von anscheinend

Fig. 196.

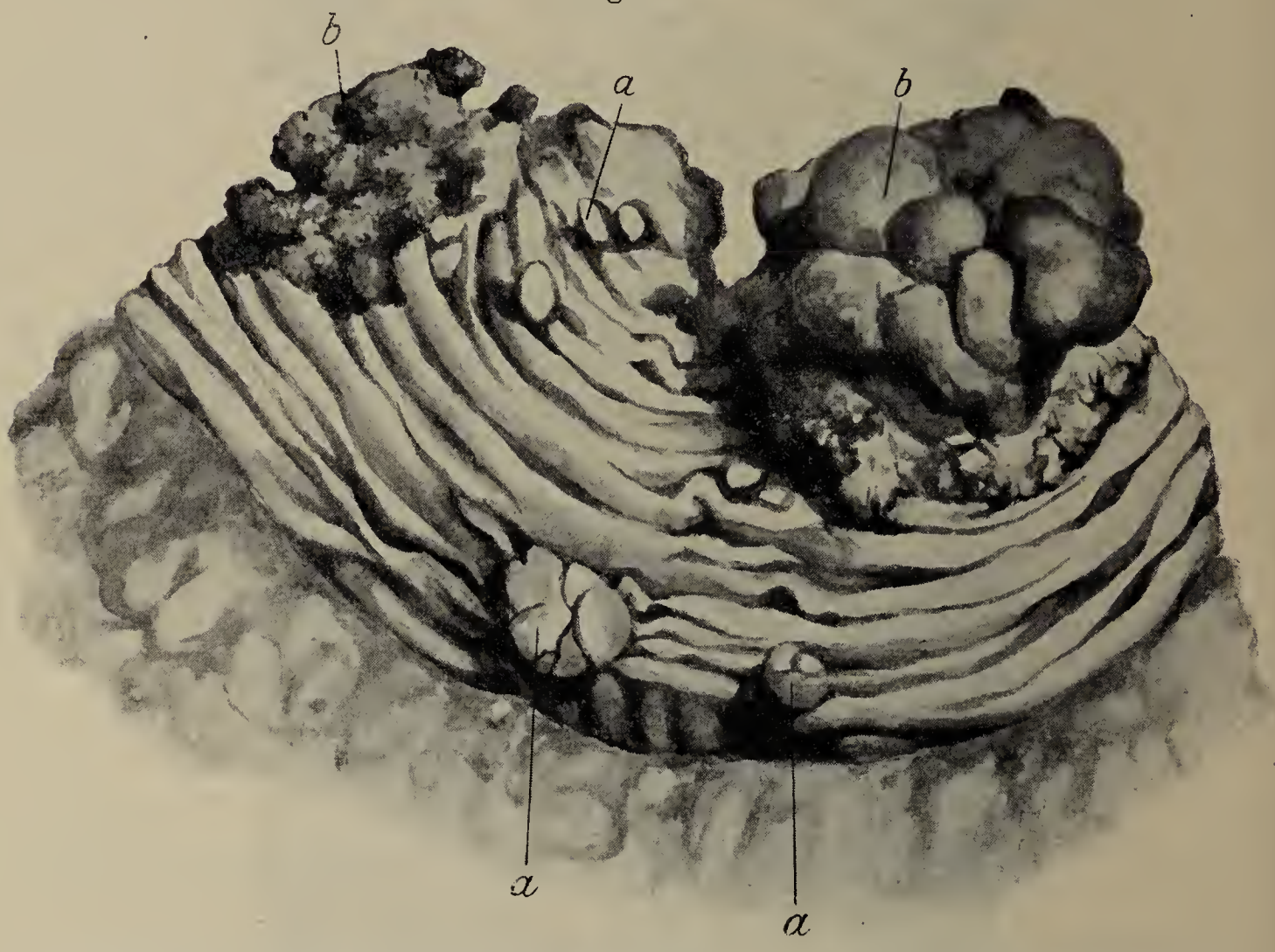

Knolliges und papillomatöses Rektumkarzinom (*b*). Daneben multiple Papillome (*a*). Resektionspräparat.

guter Umgrenzung und führen rasch zu flachen und tiefen Geschwüren, welche im Darm und am Pylorus meist ringförmig die Wand einnehmen und von harten erhabenen Rändern umgeben sind. Nehmen knollige, blumenkohlartige oder papilläre Wucherungen überhand, so wird das Lumen unwegsam, ebenso wie schrumpfende Geschwürsformen Verengerungen erzeugen. Jauchiger Zerfall und Blutung erfolgen besonders rasch im Magendarmtraktus schon wegen der beständigen Reizung durch den Inhalt. Sie verursachen je nach dem Sitze des Tumors blutiges Erbrechen, den Abgang von blutigem Schleim und als regelmäßige Erscheinung schwere Katarrhe der von den Jauchemassen bespülten Abschnitte.

Manche Formen infiltrieren rasch und weitgehend

die Magen- und Darmwand und verwandeln sie, ohne zu ulzerieren, oft auf große Strecken in starre, rohrähnliche Gebilde, deren stark verdickte Wandung von einer höckerigen, unverschieblichen Schleimhaut bekleidet ist und auf der Außenseite das Ergriffensein des Lymphapparates in Gestalt kleiner Knötchen und feiner Stränge verrät.

Dem Durchbruche eines Magen- oder Darmkarzinomes folgt jauchige Peritonitis, dem Durchwachsen ihrer Wände die Verbreitung der Wucherung auf benachbarte Organe. Dabei kann es zum Durchbruche von einem Hohlorgan ins andere kommen (z. B. Darm und Blase).

Der Gallertkrebs bevorzugt das Rektum (s. Fig. 197), ohne am Magen und am Blinddarm zu fehlen. Er dehnt sich auf weite Abschnitte aus und hat die Neigung zur fortschreitenden Infiltration der Darmwand, des Mesenterium oder Netzes, der Appendices epiploicae und zur Aussaat über das ganze Peritoneum.

Fig. 197.

Gallertkrebs des Mastdarmes. Resektionspräparat von einer 23jähr. Frau (zu Fig. 195).

Die Erkennung der Schleimhautkarzinome in den für die Behandlung wichtigen Anfangsformen hat oft erhebliche Schwierigkeiten. Denn schon wegen ihres verborgenen Sitzes und der verhältnismäßig geringen Beschwerden, oder aber wegen sekundärer, die Neubildung verdeckender Störungen bleiben viele Krebse monatelang unbemerkt.

Nur in der Mundhöhle sind schon die Anfänge zu beobachten; aber oft führt hier die Verwechslung der sie umgebenden und häufig begleitenden leukoplakischen Flecken mit syphilitischen zur falschen Behandlung und zur Verschleppung. Exzidiert man in zweifelhaften Fällen ein Stückchen der Verhärtung, so muß es groß genug sein, um eine einwandsfreie Beurteilung des mikroskopischen Bildes zu ermöglichen, und vor allem auch von der richtigen Stelle stammen.

An anderen Stellen sind die ersten Merkmale ganz von dem Sitze oder von begleitenden Störungen abhängig: So äußert sich der Kehlkopfkrebs durch Heiserkeit, die Karzinome des Magendarmkanales durch Erbrechen, hartnäckige Katarrhe oder durch Stenosenerscheinungen, chronischen Ileus, die des Mastdarmes durch Blutungen, Abgang von blutigem Schleim, die Tumoren der Harnblase

durch Blutungen oder Urinverhaltung, die der Oberkieferhöhle durch Empyem infolge von Sekretstauung und Ansammlung von Zerfalls-

Fig. 198.

Knolliges, in der Mitte ulzeriertes, ringförmiges Karzinom des Zökums, dicht an der Ileozökalklappe. Resektionspräparat von einem 35jähr., seit 3 Jahren rezidivfreien Manne.

produkten — alles Erscheinungen, welche harmlosere Erkrankungen vortäuschen können.

Fig. 199.

Ulzeriertes flaches Rektumkarzinom. *a*) Wallartiger Rand, *b*) Ulkus.

Wo es sich um sichtbare und tastbare Tumoren handelt, gibt die Gestalt der Geschwüre oder der Wucherung, die Härte ihres Randes, ihrer Oberfläche und ihres Grundes, bei vorgeschrittenen

Formen die ausgedehnte Infiltration mit Verlötung in der Nachbarschaft und schließlich fühlbare Lymphdrüsenverhärtungen wichtige Anhaltspunkte. Die Karzinome des Magendarmkanales nötigen oft schon, bevor ausgeprägte Erscheinungen die Diagnose sichern, zur Probe-

Fig. 200.

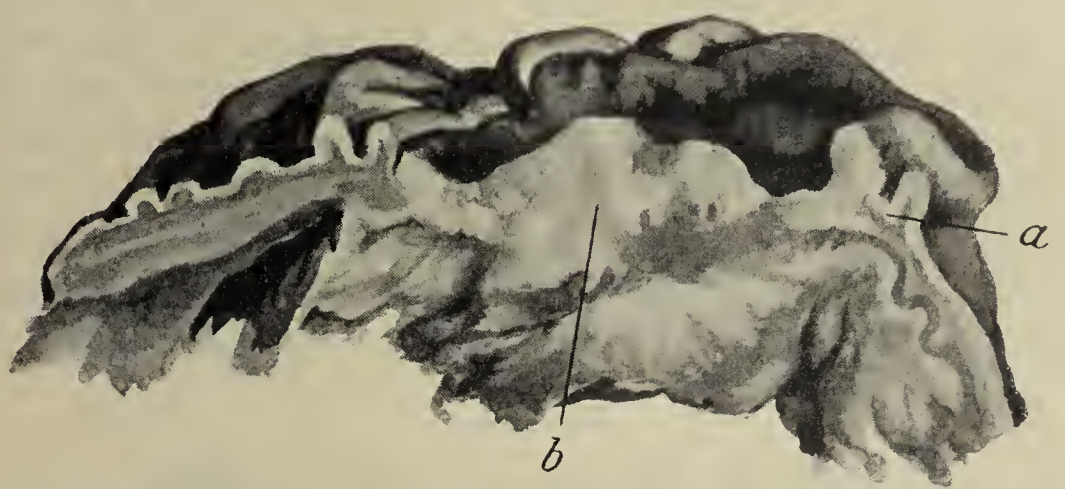

Durchschnitt zu Fig. 199. *a*) Schleimhautgrenze am Rande, *b*) Tumorgewebe.

laparotomie. Sind durch die Bauchdecken fühlbare Tumoren vorhanden, dann ist die Erkennung leichter, aber oft auch zu spät.

Für die Behandlung, deren Erfolg auf dem Gelingen einer vollkommenen Entfernung der Neubildung und per befallenen Lymphdrüsen beruht, ist die frühzeitige Erkennung Grundbedingung.

c) Die Karzinome drüsiger Organe

sind ihrem verschiedenen Ausgangspunkte entsprechend ganz verschieden gebaut: Karzinome der Mamma, des Pankreas, der Nieren, der Leber, der Ovarien und Hoden, der Schilddrüsen, der Prostata, der Parotis und der Haut- und Schleimhautdrüsen (vergl. a u. b).

Im allgemeinen unterscheidet man bei diesen von Drüsenepithelien abstammenden Krebsen adenomatöse und solide, d. h. solche mit drüsenartigen oder mit soliden Krebszapfen. Die Epithelien selbst sind zylindrisch, kubisch oder polymorph und einschichtig oder in mehreren Lagen angeordnet, wobei sie große Unregelmäßigkeiten aufweisen. Auch die Absonderung der Zellen ist nach ihrer Herkunft verschieden. Die Zylinderzellen der Schilddrüsen vermögen Kolloid, die der Leber Galle zu sezernieren, während andere z. B. der Mamma ähnlich wie die Drüsenepithelkarzinome des Magendarmkanales Schleim absondern können.

Erweitern sich unter dem Einflusse solcher Sekretion die Drüsenschläuche, fließen sie zusammen oder münden sie in erweichte Stellen des Tumors, so entstehen große und kleine Hohlräume, aus deren Wandung papilläre, die ganze Zyste füllende Wucherungen hervorgehen können (Cystocarcinoma papilliferum der Mamma und der Ovarien).

Die schleimige Entartung führt ebenso wie beim Zylinderepithelkarzinom zum Gallertkrebs (z. B. in der Mamma).

Für die Entstehung zählt die klinische Beobachtung, welche sich am meisten auf die weibliche Brustdrüse erstreckt, chronische Entzündungen, stumpfe Traumen und gutartige Neubildungen (z. B. Fibroadenoma mammae) als vorbereitende Veränderungen auf.

Die Erscheinungsformen der Organkarzinome weichen im Grunde genommen wenig voneinander ab. Nur die Konsistenz ist verschieden, hart bei den skirrhösen, weich bei den medullären Formen. Die Tumoren entstehen als rundliche, gegen die Umgebung verschwommene Knoten, welche nach allen Seiten wachsend das normale Gewebe vernichten und ersetzen. Von der Oberfläche eines Organes greift das Karzinom im Zusammenhange auf die Nachbarschaft über (z. B. das Prostatakarzinom auf Blase und Mastdarm). Wo es die Schleimhaut oder Haut erreicht und durchwächst, folgt der Zerfall mit tiefen Geschwüren und knolligen Wucherungen.

Das beste Beispiel eines Organdrüsenkrebses gibt die weibliche Brustdrüse. Der erscheinungslos entstandene Knoten wird zufällig bemerkt. Er stellt eine etwa kirschgroße Verhärtung innerhalb der Brustdrüse

Fig. 201.

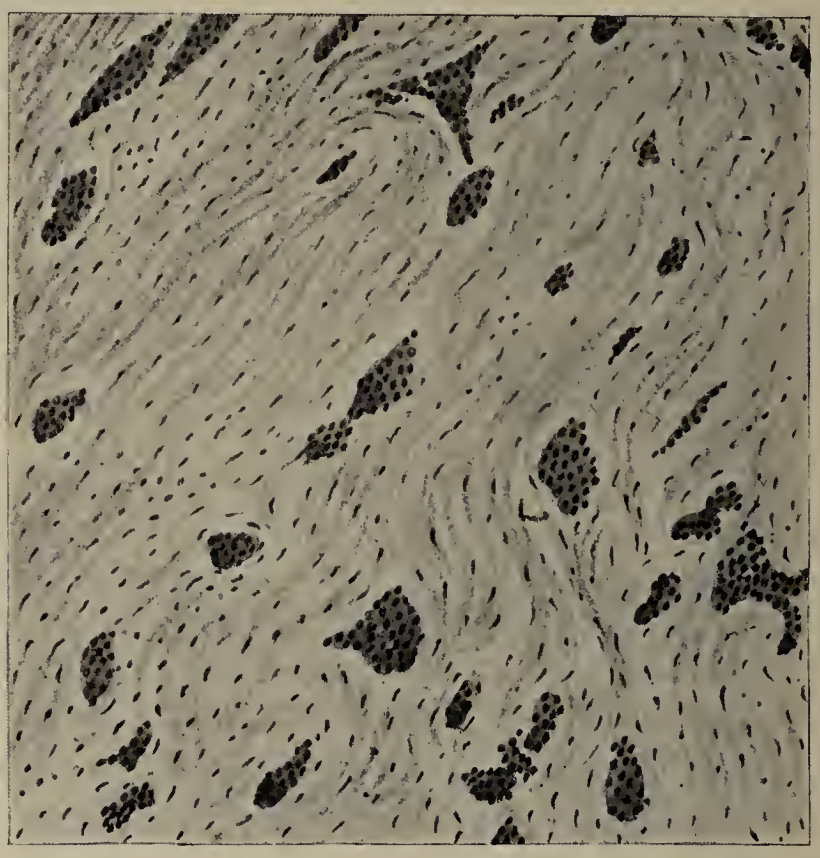

Drüsenepithelkarzinom der Mamma (Skirrhus).

mit undeutlichen Grenzen dar und hängt mit dieser fest zusammen. Die bedeckende Haut läßt sich nicht so ausgiebig wie in der Umgebung abheben. Liegt der Tumor unter der Mammille oder in ihrer Nähe, so ist sie etwas eingezogen und schwerer als die gesunde Warze zu umfassen. Denn die Ausläufer der Neubildung halten sie fest. Während die Verhärtung meist unter ziehenden Schmerzen wächst, tritt einerseits ein hartes knotenförmiges, dunkelrot verfärbtes Infiltrat der Kutis über dem Tumor auf, dessen Fortsetzung es bildet, anderseits verbindet sich dieser mit der Unterlage, der Fascie des Pektoralis und weiter mit der Thoraxwand, so daß die Geschwulst nicht mehr wie anfangs mit der Brustdrüse auf dem gespannten Brustmuskel oder auf den Rippen verschoben werden kann. Das knollige Hautinfiltrat ulzeriert und der Tumor wächst entweder zu einer großen, die ganze Gegend der Brustdrüse umfassenden Masse heran (medulläre Form) oder schrumpft und bildet nur ein knolliges mit dem Thorax verwachsendes, hie und da zu Geschwüren zerfallendes Infiltrat (Skirrhus). Lymphdrüsenmetastasen sind zunächst in der Achselhöhle und zwar schon früh vorhanden. Blutungen aus den Geschwüren können sehr erheblich werden und von den Interkostales oder der

Mammaria interna ausgehen. Hämatogene Metastasen entwickeln sich in den Lungen, in der Leber und in anderen Organen und oftmals am Knochensysteme. Der Tod erfolgt unter zunehmender Kachexie oder infolge einer heftigen Blutung.

Die klinischen Erscheinungen der Organkarzinome hängen natürlich ganz von dem Sitze ab und gehören ebenso wie ihre Behandlung ins Gebiet der speziellen Chirurgie.

d) Der Verlauf der Karzinomkrankheit

zeigt ein wechselvolles Bild. Wohl haben die verschiedenen Krebse das örtliche Fortschreiten und Zerstören, das Auftreten

Fig. 202.

Durchschnitt eines Mammakarzinomes. *a*) Brustdrüse, *b*) Karzinom, *c*) subkutanes Fett, *d*) eingezogene, mit der Neubildung verwachsene Brustwarze.

von lymphogenen und hämatogenen Metastasen und schließlich die Krebskachexie gemeinsam, aber das Gesamtbild durchläuft bald in langsamer, bald in rasender Folge alle Entwicklungsstufen und wird noch ganz wesentlich von den sekundären Störungen beeinflußt, welche von dem Sitze des Tumors und seiner Metastasen abhängig sind. Ebenso verschieden sind die Ursachen des Todes. Wo ihn sekundäre Erkrankungen wie Perforationsperitonitis und -meningitis, Schluckpneumonie oder heftige Blutungen nicht verschulden, führt ihn die unaufhaltsame allgemeine Entkräftung herbei.

Denn der Zustand jedes Krebskranken erleidet nach kürzerer oder längerer Zeit bedeutende Veränderungen. Sehr rasche und starke Abmagerung, Verfall der Kräfte und Anämie vereinigen sich zu dem Bilde der Krebskachexie, deren Ursachen zum Teil in der Resorption von Zerfallsprodukten der Tumoren, zum Teil in sekundären Störungen

(häufigen Blutungen, Verhinderung der Nahrungsaufnahme u. a.) und in der metastatischen Erkrankung wichtiger Organe zu suchen sind.

Die Prognose ist schlecht, aber nicht überall in gleichem Grade. Verhältnismäßig gutartig sind die flachen Hautkarzinome, da sie langsam wachsen und zerstören und spät Metastasen setzen; zu den schlimmsten Formen gehören die rasch infiltrierenden, weichen, namentlich gallertigen Krebse der Organe und Schleimhäute. Das Karzinom des jugendlichen oder mittleren Alters übertrifft in der Regel das des höheren Alters an Bösartigkeit.

Im allgemeinen beträgt der Verlauf 2—3 Jahre. Eine längere Dauer kommt nur den flachen Hautkarzinomen und schrumpfenden Krebsen zu.

Eine Dauerheilung ist nur durch einen frühzeitigen und gründlichen Eingriff zu erzielen. Die vorliegenden statistischen Zusammenstellungen weichen in ihren Zahlen weit voneinander ab, je nach der Lage des Tumors und der notwendigen Ausdehnung der Operation, je nach dem geübten Verfahren und nicht zum geringsten auch dem Können des Operateurs. Sie zeigen jedoch als wirklich verwertbares und erfreuliches Ergebnis, daß die Verhältniszahlen dauernder (d. h. mindestens 3 Jahre bestehender) Heilungen nach Karzinomoperationen mit der Verbesserung der Diagnostik und der operativen Technik stetig zugenommen haben. Auch bei auftretenden Rezidiven ist eine Verlängerung des Lebens gegenüber dem gewöhnlichen Verlaufe festzustellen.

Zur operativen Behandlung eignen sich nur solche Fälle, bei welchen eine vollkommene Entfernung des Karzinoms ohne Gefährdung des Lebens möglich ist. Der Beurteilung des Falles liegt die Ausdehnung des primären Tumors, die Verbreitung der Lymphdrüsenerkrankungen und der Befund oder begründete Verdacht auf hämatogene Metastasen zu Grunde. Letztere schließen stets eine Operation aus. Bezüglich der Lymphdrüsenmetastasen entscheidet die klinische Erfahrung; so bleibt ein selbst kleines Mammakarzinom unoperiert, sobald neben den Lymphdrüsen der Achselhöhle auch die der Supraklavikulargrube erkrankt sind. Denn die Erfahrung lehrt, daß die bei solcher Ausbreitung der lymphogenen Metastasen noch operierten Kranken rasch Rezidiven erliegen (v. Bergmann), was Küttners Nachforschungen aus der v. Brunsschen Klinik bestätigt haben. Bei der Beurteilung der örtlichen Ausdehnung spricht der allgemeine Kräftezustand ganz abgesehen von dem Vorliegen anderer Erkrankungen ein wichtiges Wort. Im allgemeinen unterbleibt der Eingriff, wenn er eine das Leben bedrohende Größe annehmen müßte.

Rezidive folgen nach Operationen häufiger im Gebiete der exstirpierten Lymphdrüsen als an der Stelle des primären Tumors. Es ist dies leicht erklärlich, da ja trotz Entfernung der erkrankten vergrößerten Lymphdrüsen samt dem sie umgebenden Binde- und Fettgewebe kleine oder überhaupt noch unbemerkbare Lymphdrüsen zurückbleiben können, welche schon Krebskeime enthalten. Oertliche Rezidive folgen am leichtesten bei Karzinomen, welche ihre Ausläufer im Lymphgefäßsysteme,

zusammenhängend oder nicht, weit über die sichtbaren Grenzen des Haupttumors vorgeschickt hatten. Sie treten rasch nach der Operation auf. Rezidive in der Nachbarschaft der Narbe, welche nach langen Zwischenpausen zu stande kommen, können als neue Erkrankungen aufgefaßt werden, wenn vorbereitende, die Karzinombildung begünstigende Veränderungen am Ausgangsorte spielen, wie z. B. auf der Mundschleimhaut die Leukoplakie.

Ob sogenannte Impfrezidive entstanden durch bei der Operation losgerissene und in der Wunde zurückgebliebene Keime tatsächlich vorkommen, ist nicht leicht zu beantworten. Man müßte mit Bestimmtheit auf dem Lymphwege verschleppte Keime ausschließen können.

Die Frage nach der Entstehung des Karzinomes ist vollkommen ungelöst. Die wichtigsten Punkte sind schon im allgemeinen Teile (S. 231) berührt worden.

Die Tatsache, daß nicht selten die Krebswucherung auf verändertem Boden in Wunden und Narben, in Geschwüren aller Art, in gutartigen Neubildungen und in chronisch entzündeten Geweben, beginnt, wird von den Anhängern der Reiztheorie Virchows mit einer durch all diese Störungen bedingten Aenderung des Zellcharakters in Zusammenhang gebracht, welche die atypische Epithelwucherung begründen soll. Im Sinne Cohnheims (s. S. 233) lassen sich die seltenen kongenitalen oder aus nachweisbaren embryonalen Resten hervorgegangenen Karzinome verwerten; auch die der Zellstruktur des Standortes nicht entsprechenden Krebse (z. B. Plattenepithelkarzinom auf Zylinderzellenschleimhaut) lassen sich auf versprengte fötale Keime zurückführen. Nach Ribbert liegt die allgemeine Ursache der Karzinombildung in der Lostrennung von kleinen Epithelbezirken aus ihrem normalen Zusammenhange, ein Vorgang, welcher durch wucherndes Bindegewebe unter den Einflüssen der verschiedensten Schädlichkeiten erfolgen soll (s. S. 391).

Die parasitäre Theorie hat gerade beim Karzinom viele Freunde gefunden, da die häufige Entstehung dieser Neubildungen an ganz bestimmten, allerlei reizenden Einwirkungen ausgesetzten Orten (z. B. an den Körperostien, an den verengten oder stark gebogenen Abschnitten des Magendarmkanales), an der Stelle von entzündlichen Veränderungen oder von Geschwüren verschiedenster Herkunft, das Auftreten bei Ehegatten oder mehreren Familienmitgliedern vom klinischen Standpunkte aus sich mit äußeren infektiösen Ursachen vereinbaren ließe. Aber die im mikroskopischen Bilde für Parasiten angesehenen, meist in den Krebszellen liegenden Gebilde haben sich als Einschlüsse von Epithelien oder von Leukozyten ergeben. Ihr eigenartiges und sehr wechselndes Aussehen verdanken diese (z. B. v. Leydens „vogelaugenähnlichen") Gebilde dem verschieden weit vorgeschrittenen Zellzerfalle (s. S. 234). Die bisher gefundenen und gezüchteten Mikroorganismen konnten als Krebserreger nicht anerkannt werden. Außerdem findet die parasitäre Theorie sowohl im Aufbaue als in der Entwicklungsweise der einzelnen Karzinomformen wichtige Gegengründe (s. S. 235).

Die Erblichkeit der Karzinome ist eine dem Kliniker auffallende, aber wohl schwer durch statistische Angaben in ihrem richtigen Verhältnisse und Werte festzustellende Tatsache. Es vererbt sich nicht nur die Neigung zur Krebserkrankung überhaupt, sondern auch zur Erkrankung bestimmter Organe.

Literatur.

Ausführliche Literaturangaben bei **Borst**, *Die Lehre von den Geschwülsten. Wiesbaden 1902, II, S. 966.* — **v. Bergmann**, *Das lupusähnliche Karzinom. Handb. der prakt. Chir. 2. Aufl., Bd. 1, S. 47.* — **Borrmann**, *Das Wachstum und die Verbreitungsweise des Magenkarzinoms. Mitteil. aus d. Grenzgeb. Bd. 1, Suppl. 1901.* — **Ders.**, *Die Entstehung und das Wachstum des Hautkarzinoms, nebst Bemerkungen über die Entstehung der Geschwülste im allgemeinen. Zeitschr. f. Krebsforsch. Bd. 2, 1904.* — **Ders.**, *Statistik und Kasuistik über 290 histol. untersuchte Hautkarzinome. Deutsche Zeitschr. f. Chir. Bd. 76, 1905, S. 404.* — **Hauser**, *Das Zylinderepithelkarzinom des Magens und des Dickdarms. Jena 1890.* — **Heimann**, *Die Verbreitungsweise der Krebserkrankung. Arch. f. klin. Chir. Bd. 57, 1898, S. 911.* — **Krompecher**, *Der Basalzellenkrebs. Jena 1903, mit Lit.* — **Küttner**, *Welche Aussichten bietet die Operation des Mammakarzinoms bei vergrösserten Supraklavikulardrüsen? Beitr. z. klin. Chir. Bd. 36, 1902, S. 531.* — **Milner**, *Gibt es „Impfkarzinome"? Arch. f. klin. Chir. Bd. 74, 1904, S. 669.* — **Fr. Müller**, *Stoffwechseluntersuchungen bei Krebskranken. Zeitschr. f. klin. Med. Bd. 16, 1889, S. 496.* — **Orth**, *Die Morphologie der Krebse und die parasitäre Theorie. Berl. klin. Wochenschr. 1905, Nr. 11.* — **Petersen**, *Beiträge zur Lehre vom Karzinom. Beitr. z. klin. Chir. Bd. 32, 1902, S. 543, mit Lit.* — **Ders.**, *Ueber Heilungsvorgänge im Karzinom (Riesenzellen). Ebenda Bd. 34, 1902, S. 682.* — **Ribbert**, *Geschwulstlehre. Bonn 1904, S. 459.* — **v. Volkmann**, *Ueber den primären Krebs der Extremitäten. v. Volkmanns Samml. klin. Vortr. 1889, Nr. 334|335.*

E. Endothelgeschwülste.

Das Endotheliom.

Daß Endothelien die wuchernden Bestandteile von Tumoren ausmachen können, ist zuerst von v. Recklinghausen (1862) und vor allem von Köster erkannt worden. Aber die Gruppe der Endotheliome bildet trotz eingehender Untersuchungen immer noch das unsicherste Gebiet der ganzen Geschwulstlehre. Die innige Verwandtschaft der Endothelien zum Bindegewebe (His) gestattet es nicht, eine feste Grenze gegenüber den Sarkomen zu ziehen. Ferner sind die endothelialen Zellwucherungen oft gewissen epithelialen, namentlich drüsenartigen Geschwulstformationen so ähnlich, daß man bei vielen Geschwülsten über die Natur der Zellen uneinig ist (z. B. Krompechers Hautkarzinom S. 398, Mischgeschwülste der Speicheldrüsen S. 427, Cholesteatome, Zylindrome). Dazu kommen noch weitere Schwierigkeiten einmal dadurch, daß der Begriff des Endothels zu wenig feststeht, indem es bald zum Bindegewebe, bald zum Epithel gerechnet wird, und zweitens dadurch, daß klinische Besonderheiten dem Endotheliome abgehen.

Die sichere Erkennung eines Endotheliomes ist demnach dem Kliniker so gut wie unmöglich, so daß erst die mikroskopische Untersuchung entscheidet. Und bei dieser kann selbst der Fachmann den größten Schwierigkeiten in der Deutung gegenüber verschiedenen Karzinom-, Sarkom- und Adenomformen begegnen.

Das Vorkommen wirklicher Endotheliome ist jedenfalls ein sehr beschränktes.

Man pflegt sie einzuteilen in: Lymphangioendotheliome, Hämangioendotheliome und in besondere Formen, nämlich Peritheliome und Duraendotheliome (Psammome).

Das **Lymphangioendotheliom** geht von den Endothelzellen der Saftspalten und der Lymphgefäße aus.

Es bildet netzartige, dem Lymphsysteme entsprechend verlaufende zylindrische Zellzüge, welche aus platten oder auch kubischen und kurz zylindrischen Zellen röhrenförmig oder solide zusammengesetzt sind. Die Knotenpunkte der Zellstränge sind vergrößert und können konzentrisch geschichtete Zellen enthalten. Die verschieden starken Züge laufen nach Borst in zarte Zellstreifen aus, welche nur von zwei dicht aneinandergelagerten oder

gar nur von einzelnen flachen Zellen gebildet werden, so daß man an die Sprossungsvorgänge bei der Neubildung von Lymphgefäßen erinnert wird. Die Schläuche können sich erweitern und zu Zysten entwickeln, deren Wandung papilläre Wucherungen aufweisen kann; so entstehen Bilder, welche man mit kavernösen und zystischen Lymphangiomen oder aber mit papillären Zystadenomen, z. B. der Schweißdrüsen, verwechseln kann.

Das bindegewebige Zwischengewebe ist verschieden entwickelt. Es kann sehr zellreich, schleimig oder fibrös sein. Eine weitere, metaplastische Umbildung des Stromas in Knorpel, gelegentlich auch in Knochen wird von denen angenommen, welche die Mischgeschwülste der Speicheldrüsen und verwandte Arten den Endotheliomen zurechnen (S. 430).

Fig. 203.

Lymphangioendotheliom der Haut.

Das Lymphangioendotheliom bildet in der Haut und Unterhaut besonders des Gesichtes umschriebene, abgekapselte Knoten oder nicht begrenzte Infiltrate, welche bald als Hautsarkom, bald, namentlich in ulzeriertem Zustande als Karzinome angesprochen werden. Sie wachsen langsam und machen selten Metastasen, weshalb sie als verhältnismäßig gutartig zu betrachten sind. Befallene Lymphdrüsen sollen nach Tanaka von weicher fluktuierender Konsistenz sein und nicht mit der Umgebung verwachsen.

Außerdem sind ähnliche als Lymphangioendotheliome gedeutete, meist abgekapselte Tumoren in den verschiedenen Organen, in den Häuten der Zentralorgane, im Knochen und in den Geschlechtsdrüsen, vor allem aber in den Speicheldrüsen beschrieben worden. Gerade durch die Abtrennung der letzteren, welche bald zu den Mischtumoren (Wilms), bald zu den fibroepithelialen (Ribbert) gerechnet werden, hat die Gruppe der Endotheliome stark gelitten.

Die seltenen Endotheliome der Pleura und des Peritoneum, welche sich als diffuse schwartige Infiltrate, mitunter auch mit Bildung größerer, namentlich

in die Lunge wachsender Tumoren entwickeln und häufig Metastasen hervorrufen, werden, je nach der Deutung der Deckzellen der serösen Höhlen, als Endotheliome anerkannt oder als Karzinome bezeichnet.

Die **Hämangioendotheliome** gehen aus Blutgefäßendothelien hervor.

Gewucherte Kapillaren und Gefäße höherer Ordnung erscheinen durch die Proliferation der Endothelzellen als schlauchartige oder solide Zellstränge, welche sich vielfach verästeln und miteinander verbinden. Nehmen die gewucherten Endothelien mehr kubische oder zylindrische Gestalt an, so unterscheidet den Tumor nur das im Lumen vorhandene Blut von drüsigen Neubildungen.

Fig. 204.

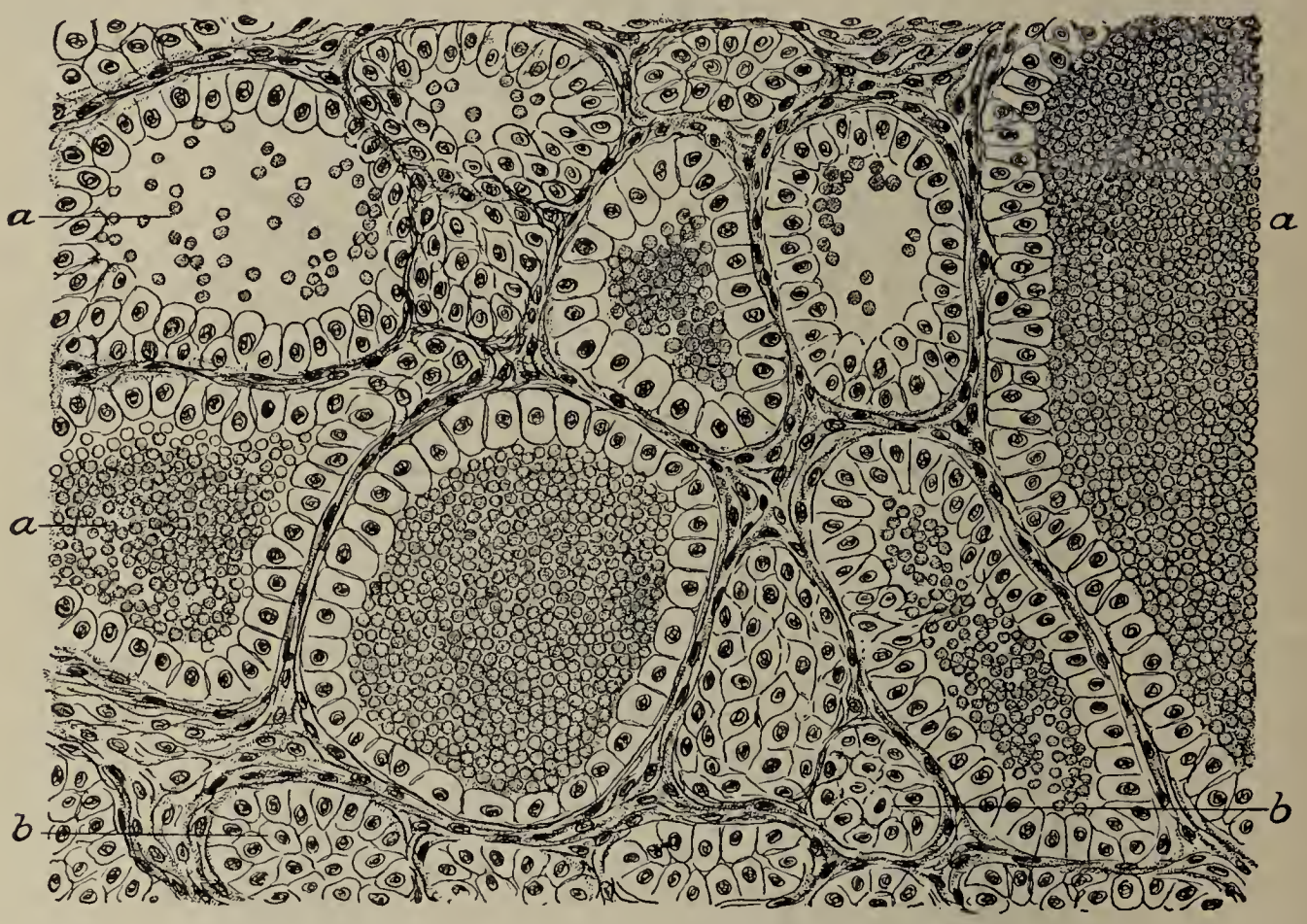

Blutgefäßendotheliom der Niere. *a*) Bluthaltige, *b*) mit gewucherten Endothelzellen gefüllte Blutgefäße (aus Ziegler).

Tumoren dieser Art zeichnen sich ebenfalls durch langsames Wachstum, umschriebene Form, geringe Neigung zum infiltrierenden Vordringen und zur Metastasenbildung aus. Man hat sie in den verschiedensten Organen und im Knochensysteme (hier auch multipel, Fritz König, Narath) beobachtet. Sie gleichen auf dem Durchschnitte Hämangiomen oder weichen, sehr gefäßreichen Sarkomen. Die Knochenendotheliome treiben die Kortikalis schalig auf und bieten gelegentlich wegen ihres großen Blutgehaltes aneurysmaähnliche Erscheinungen.

Das **Peritheliom** wird als Unterart bald der Hämangio-, bald der Lymphangioendotheliome angesehen.

Die Ableitung der wuchernden Zellen ist verschieden. Sie können von den Belegzellen auf der Außenseite der Gefäße stammen, welche den Endothelien wahrscheinlich gleichwertig sind, oder von den Endothelzellen der Lymphräume, welche die Gefäße umspinnen. Das Geschwulstgewebe enthält erweiterte

kapilläre Blutgefäße, welche von einem mächtigen Zellmantel aus verschieden gestalteten Elementen umgeben sind. Diese Zellmäntel oder vielmehr gefäßhaltigen Zellzylinder treten aus dem spärlichen bindegewebigen Stroma scharf hervor und geben mit ihrem rankenartigen Verlauf und ihrer reichen Verästelung ein charakteristisches Bild. Waldeyer nannte deshalb diese Tumoren plexiforme Angiosarkome; Kolaczek kurzweg Angiosarkome. Doch vermeidet man diese Namen gerne wegen Mißverständnissen mit gefäßreichen Sarkomen, welche ebenfalls als Angiosarkome oder besser als teleangiektatische oder kavernöse Sarkome (Borst) bezeichnet werden.

Den Sarkomen mit stark hervortretender perivaskulärer Zellwucherung tritt das Bild der Peritheliome sehr nahe, wenn die Zellzylinder miteinander verschmelzen.

Fig. 205.

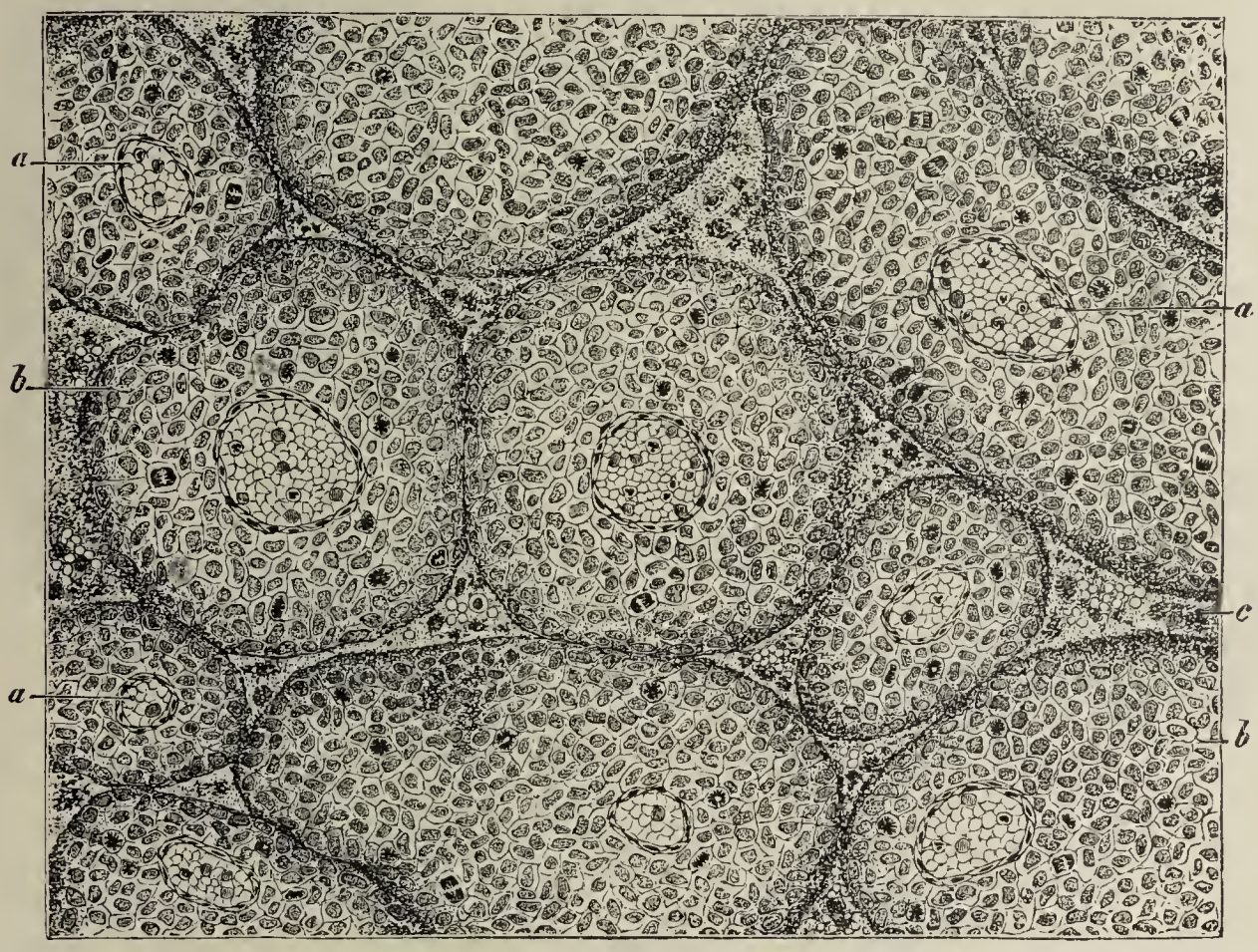

Peritheliom der Schilddrüse. *a*) Gefäßdurchschnitte, *b*) perivaskuläre Zellzylinder mit zahlreichen Mitosen im Querschnitt, *c*) körnige Massen mit Zellen zwischen den Zellzylindern (aus Ziegler).

Die hyaline Degeneration und Obliteration der Gefäße führt zu zylindromartigem Aussehen (s. S. 425).

Peritheliome sind besonders an den Hirnhäuten und im Gehirn als umschriebene Knoten oder als diffuse Infiltrate (auch multipel) beobachtet worden, außerdem im subkutanen Gewebe besonders der Wange und der Unterlippe, im Knochensystem, in den Muskeln und in verschiedenen Organen, unter denen die Glandula carotica abgekapselte Tumoren in der Gabelung der Karotis liefert.

Auch die Peritheliome sind verhältnismäßig gutartige Neubildungen.

Eine besondere Endotheliomform bilden die Tumoren der Dura mater. Da sie sandförmige Kalkkörner enthalten, wie sie normalerweise in der Zirbeldrüse und an der Durainnenfläche vor-

kommen, so werden sie mit dem von Virchow stammenden Namen **Psammome** bezeichnet.

Von den Endothelzellen auf der Innenfläche der Dura ausgehend entstehen graurötliche, umschriebene derbe Tumoren von halbkugeliger Form, welche mit breitem Fuße oder dünnem kurzen Stiele fest der Dura aufsitzen und in die Hirnoberfläche, von der sie durch eine gefäßreiche Kapsel getrennt sind, entsprechende Vertiefungen graben.

Sie kommen meist in einzelnen, seltener in mehrfachen Gebilden vor,

Fig. 206.

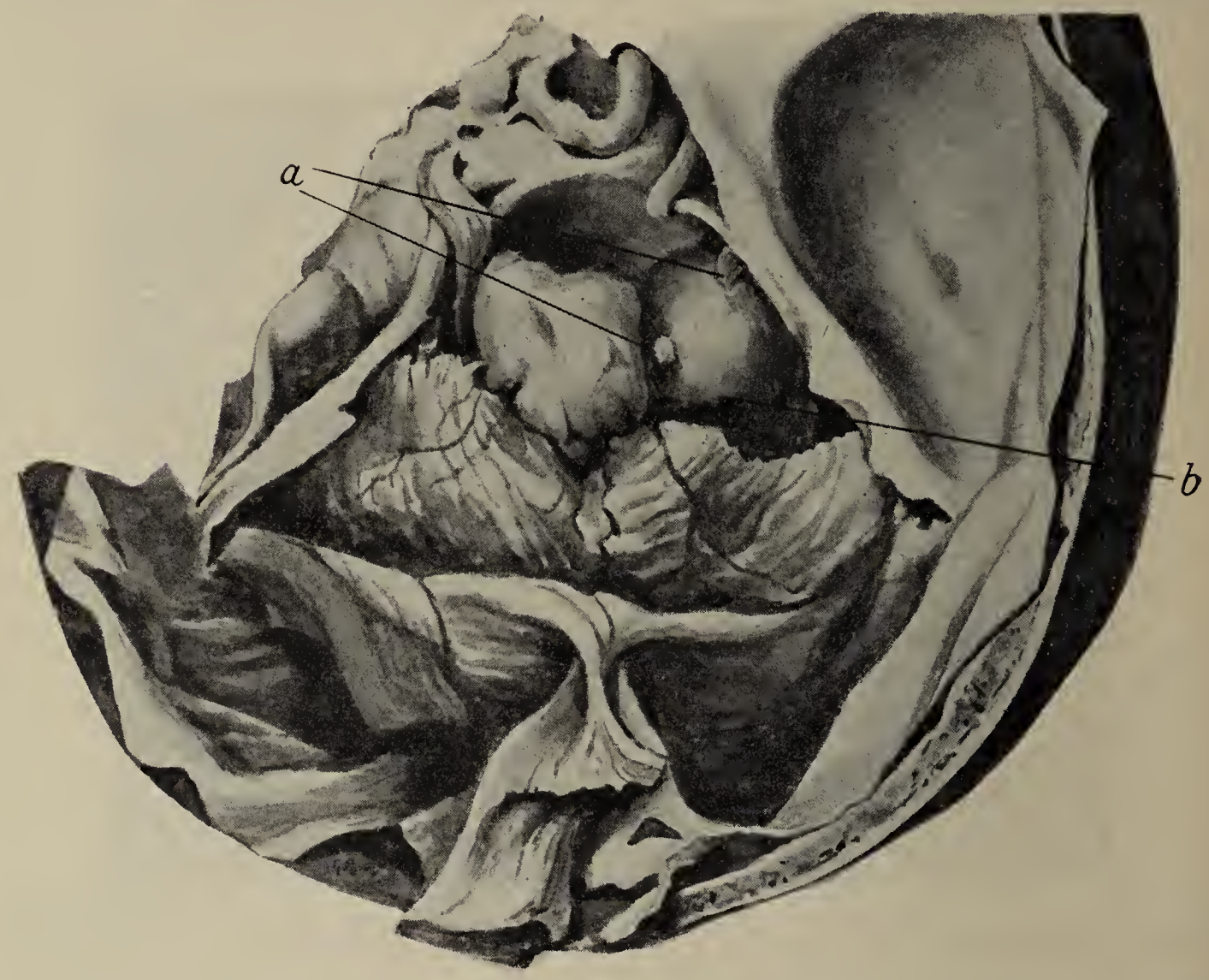

Psammom der Dura an der hinteren Fläche der rechten Felsenbeinpyramide mit entsprechender Vertiefung in der Gegend der Flocke, des Kleinhirnschenkels und der Brücke. Der Stamm des N. trigeminus (*a*) verläuft durch die Geschwulstmasse (*b*). Der N. acusticus und der N. facialis liegen an ihrer unteren Seite mit ihrer Kapsel verbunden. Die einzige Erscheinung des nahezu walnußgroßen Tumors bestand in einer sehr starken Trigeminusneuralgie. Als die 73jähr. Frau nach der Resektion des Ganglion Gasseri gestorben war, fand sich bei der Sektion der Tumor (Lexer).

und nehmen häufiger die obere als die untere Seite des Gehirnes ein. Ihre Größe ist verschieden. Da nur größere, über walnuß- oder apfelgroße Geschwülste die klinischen Erscheinungen von Hirntumoren auslösen, so bilden die meisten, oft nur stecknadelkopfgroßen Geschwülste das zufällige Ergebnis der Sektion.

Gewöhnlich wachsen sie langsam; nur zellreiche Tumoren können sich rascher entwickeln und nach außen sowohl die Dura als den Knochen durchbrechen.

Metastasen kommen nicht vor. Die Gefahr dieser Tumoren liegt lediglich in ihrem Sitze.

In wechselndem Verhältnisse enthalten sie zellige Elemente und Zwischenbindegewebe. Die ersteren bilden Haufen und Stränge von dichtem Gefüge mit platten oder vielgestaltigen Zellen. Diese Zellstränge verflechten sich mit dem Balkenwerk des zellarmen oder zellreichen und mit Gefäßen ausgestatteten fibrillären Zwischengewebes. Innerhalb der endothelialen Elemente, welche im mikroskopischen Bilde als deutlich begrenzte Alveolen und Züge auftreten, sieht man in verschiedener Menge zwiebelschalenartig geschichtete, aus konzentrisch gelagerten Zellen bestehende Körper, welche sich durch Aufnahme von Kalk in weißliche Sandkörner verwandeln. Neben ihnen kommen auch verkalkte Balken durch Verkalkung hyalin entarteter Bindegewebsbündel vor.

Fig. 207.

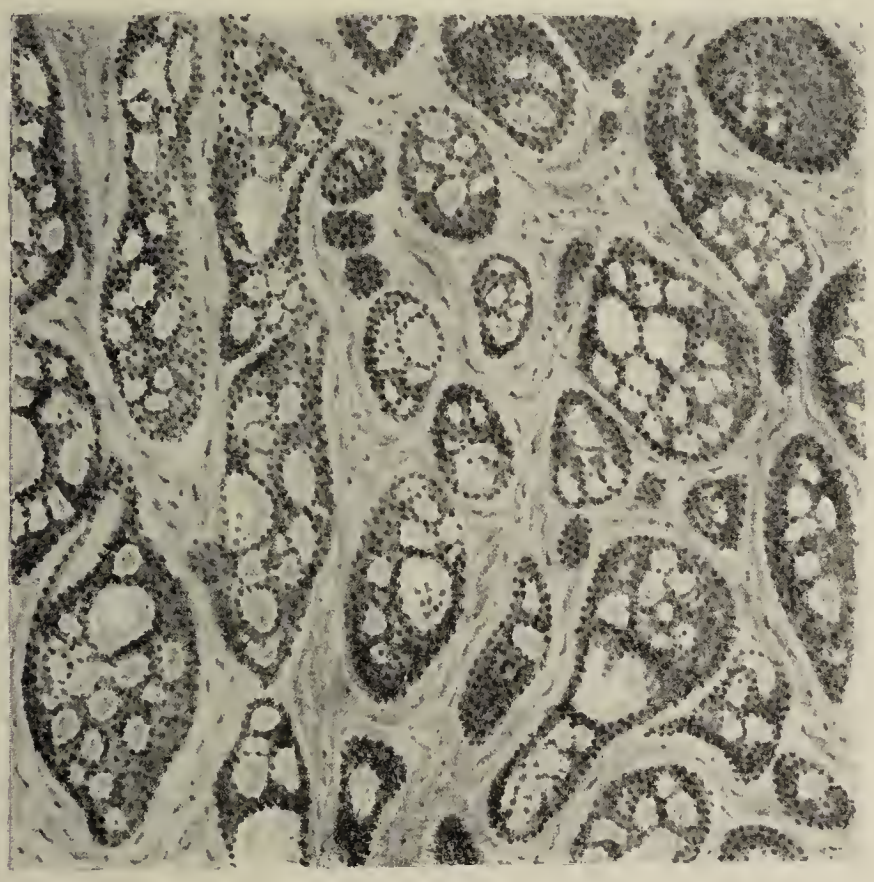

Zylindrom der Orbita.

Aehnliche Tumoren finden sich an der Durascheide des Opticus in der Orbita (Ribbert), ferner an der Pia mater, der Zirbeldrüse, am Plexus chorioideus und in multipler Form am Peritoneum (Borst).

Eine zuerst von Billroth (1856) als **Zylindrom** beschriebene, von Köster als Endothelwucherung mit hyaliner Degeneration der Zellstränge gedeutete Geschwulst wird von vielen Autoren zu den Endotheliomen gerechnet.

Charakteristisch sind kleine glashelle hyaline Körper von rundlicher, kolben- und strangartiger oder zylindrischer Gestalt mit zahlreichen Verästelungen und kolbigen Auftreibungen, welche man aus der Schnittfläche eines frischen Tumors leicht isolieren kann. Das mikroskopische Bild gewinnt seine Eigenart dadurch, daß diese durchsichtigen Gebilde von einem breiten Zellmantel eingefaßt sind und, wo sie nicht Zellreste oder eine feine Faserung aufweisen, wie große helle Lumina hervortreten.

Aehnliche Bildungen kommen durch hyaline Degeneration und durch Sekretionsvorgänge in den verschiedensten Tumorarten zu stande, so daß manche Pathologen wie Ziegler, Orth, Lubarsch auf die Abgrenzung einer Geschwulstform verzichten. Man sieht sie sowohl in gefäßreichen Sarkomen durch hyaline Degeneration und Obliteration der Gefäße als in Adenomen und gallertigen Krebsen vorzugsweise durch Abscheidung eines hyalinen Produktes ins Innere der schlauchförmigen oder soliden Zellstränge, so daß man von Sarcoma, Carcinoma u. s. f. cylindromatosum sprechen kann.

Vor allem aber entstehen diese Veränderungen in Endotheliomen und Peritheliomen, welche Tumoren von Borst als die eigentlichen Zylindrome zusammengefaßt werden. Auch Ribbert sondert sie als eigene Gruppe ab, rechnet sie jedoch nicht zu den Endothelgeschwülsten, sondern zu den fibroepithelialen Tumoren, indem er sie von Schleimdrüsen und verwandten Drüsen ableitet.

Diese fraglichen Tumoren zeichnen sich durch langsames Wachstum und durch Abkapselung aus und lassen oft schon auf dem Durchschnitte Hohlräume mit hyalinen Massen erkennen. Selten wachsen sie infiltrierend in die Nachbarschaft und sind von Metastasen gefolgt. Man kann sie demnach als vorwiegend gutartige Tumoren bezeichnen. Die hyaline Umwandlung, aus welcher die vielgestaltigen Gebilde hervorgehen, betrifft zum Teil das Innere der endothelialen oder nach Ribbert epithelialen Zellstränge, zum Teil das zwischen ihnen liegende Bindegewebe, welches dann in unregelmäßigen hyalinen Zügen schmale Zellstränge einschließt.

Den Hauptsitz, dieser nicht häufigen Geschwülste bilden die Orbita, die Speicheldrüsen, der Gaumen und Mundboden, die Highmorhöhle und Nase. Mitunter kommen sie auch in der Haut, in den Hirn- und Rückenmarkshäuten, in Muskeln und Knochen oder im Peritoneum vor.

Ihre Erkennung ist nach klinischen Merkmalen nicht möglich. Bald stehen sie z. B. in den Speicheldrüsen oder am Gaumen abgekapselten Adenomen und Mischtumoren, bald Karzinomen oder Sarkomen nahe, wenn sie z. B. von der Orbita in die Nasen-, Kiefer- und Stirnhöhle durchbrechen.

Die Behandlung der sämtlichen Tumoren der Endotheliomgruppe besteht wie bei den Geschwülsten, die sie vortäuschen, in der Entfernung, wobei man abgekapselte Gebilde ausschält, unbegrenzte wie andere bösartige Tumoren operiert.

Literatur.

Billroth, Untersuchungen über die Entwicklung der Blutgefässe nebst Beobachtungen aus der Berliner Klinik. Berlin 1856, Die Zylindergeschwulst, S. 55. — Borst, Die Lehre von den Geschwülsten. Wiesbaden 1902, II, S. 953. — Burkhardt, Sarkome und Endotheliome nach ihrem path.-anat. und klin. Verhalten. Beitr. z. klin. Chir. Bd. 36, 1902, S. 1, mit Lit. — Hildebrand, Ueber Resektion des Penis wegen eines Endothelioma intravasculare. Deutsche Zeitschr. f. Chir. Bd. 48, 1898, S. 209. — Hinsberg, Die klinische Bedeutung der Endotheliome der Gesichtshaut. Beitr. z. klin. Chir. Bd. 24, 1899, S. 275. — Fritz König, Ueber multiple Angiosarkome. Arch. f. klin. Chir. Bd. 59, und Arbeiten aus v. Bergmanns Klinik 14, 1899. — Köster, Kankroid mit hyaliner Degeneration (Cylindroma Billroths). Virch. Arch. Bd. 40, 1867, S. 468. — Mulert, Ein Fall von multiplen Endotheliomen der Kopfhaut. I.-D. Rostock 1897. — Narath, Pulsierendes Angioendotheliom des Fusses. Chir. Kongr.-Verhandl. 1895, II, S. 427. — Nasse, Die Geschwülste der Speicheldrüsen und verwandte Tumoren des Kopfes. Arch. f. klin. Chir. Bd. 44, 1892, S. 233, und Arbeiten aus v. Bergmanns Klinik 6. — v. Recklinghausen, v. Gräfes Archiv für Ophthalmologie Bd. 10, Abt. 2, 1864, S. 62. — Ribbert, Geschwulstlehre. Bonn 1904. — Tanaka, Ueber die klinische Diagnose von Endotheliomen und ihre eigentümliche Metastasenbildung. Deutsche Zeitschr. f. Chir. Bd. 51, 1899, S. 209. — Volkmann, Ueber endotheliale Geschwülste, zugleich ein Beitrag zu den Speicheldrüsen- und Gaumentumoren. Deutsche Zeitschr. f. Chir. Bd. 41, 1895, S. 1.

F. Mischgeschwülste.

Unter Mischgeschwülsten versteht man im allgemeinen Tumoren, welche sich aus mehreren Gewebs- bezw. Geschwulstformationen zusammensetzen. Trennt man von ihnen die aus verschiedenartigem Geschwulstgewebe aufgebauten Spielarten der Tumoren der Bindegewebsreihe (z. B. Fibrolipom, Osteochondrosarkom, Lymphangiofibrom) und weiterhin die lediglich aus Bindegewebe und Epithel unter Nachahmung von Schleimhaut, Haut oder Drüsen bestehenden fibroepithelialen Neubildungen ab, so bleiben als echte Mischgeschwülste Tumoren übrig, welche sich durch eine außerordentlich vielfältige Zusammensetzung hervortun.

Da sie aber sehr große Verschiedenheiten aufweisen, so ist trotz mannigfacher Uebergänge eine weitere Einteilung notwendig. Legt man dieser die wichtigsten Unterschiede des bald verhältnismäßig einfachen, bald sehr reichhaltigen, bald hochorganisierten Baues zu Grunde, so lassen sich drei Gruppen echter Mischgeschwülste aufstellen:

1. Die einfachen Mischgeschwülste (verschiedener Organe).
2. Die teratoiden Tumoren mit zwei Unterarten,
   a) den komplizierten Dermoidzysten der Geschlechtsdrüsen (zystischen Embryomen, Wilms),
   b) den teratoiden Mischgeschwülsten (embryoiden Tumoren, Wilms).
3. Die Teratome.

Kapitel 1.

Die einfachen Mischgeschwülste.

Die wechselvolle Zusammensetzung dieser Tumoren hat von jeher die Forschung angeregt und beschäftigt. Trotzdem befinden sich auch heute noch die Ansichten über ihre Entstehungsgeschichte in schroffem Gegensatze. Von allen Theorien, welche bald in der Metaplasie und der geschwulstartigen Metamorphose fertigen Gewebes, bald in der Keimversprengung im Sinne Cohnheims gipfeln, erscheint die von Wilms aufgestellte am meisten ansprechend. Nach ihr sind die sämtlichen Tumoren dieser Gruppe auf embryonale Keime zurückzuführen, welche sehr früh und daher in völlig undifferenziertem Zustande ausgeschaltet im stande sind, die verschiedensten Gewebe in ungeordneter Nachahmung normaler Bestandteile der betreffenden Körperstelle zu entwickeln.

Die Gruppe der einfachen Mischgeschwülste umfaßt Tumoren der Speicheldrüsen und ihrer Umgebung, der Mamma und des Urogenitalsystemes. Zum Teil sind diese Geschwülste klinisch gut bekannt. Da aber auch innerhalb dieser Gruppe einfacher gebaute Tumoren komplizierteren gegenüberstehen, so ist eine scharfe Umgrenzung weder nach der einen Seite der fibroepithelialen noch nach der anderen der teratoiden Tumoren möglich.

Die **Mischgeschwülste der Speicheldrüsen** finden sich am häufigsten in der Parotis, seltener in der Submaxillaris.

Es handelt sich um gut umschriebene Geschwülste, welche in jedem Lebensalter, besonders aber im 2. und 3. Jahrzehnte auftreten und in sehr langsamem, bis zu 20 oder 45 Jahren beobachtetem, gelegentlich aber plötzlich gesteigertem Wachstume einen sehr erheblichen Umfang (bis zu Mannskopfgröße) erreichen können. Gegen die Umgebung scharf abgegrenzt, sind sie auf der Unterlage verschieblich und von abhebbarer normaler Haut bedeckt, welche nur über großen Gewächsen gespannt und verdünnt erscheint. Die Oberfläche des Tumors zeigt meistens

Fig. 208.

Mischtumor der Parotis.

eine großknollige Beschaffenheit (Fig. 208), die Konsistenz ist im allgemeinen sehr hart, aber häufig an einzelnen Geschwulstabschnitten verschieden, indem weiche, auch pseudofluktuierende Stellen zwischen den derben Partien angetroffen werden.

Der Ausgangspunkt des völlig abgekapselten Tumors liegt inmitten der Drüsenläppchen oder an der Oberfläche der Speicheldrüse, an welcher er sich durch sein expansives Wachstum ein entsprechendes Bett schafft. Zuweilen ist er an ihr durch einen Stiel befestigt. Selten sind mehrere Tumoren in einer Drüse.

Der Parotistumor entwickelt sich entweder, wenn er von den vorderen Abschnitten der Drüse ausgeht, dicht vor dem Ohre zwischen Jochbogen, vorderem Masseterrande und Unterkiefer, oder umgreift das Ohrläppchen, indem er es emporhebt oder verzieht, wenn er sich aus den unteren und hinteren Teilen bildet.

Beschwerden treten erst bei großen Parotistumoren in Gestalt von Fazialislähmung und von Schwerhörigkeit infolge der Verengerung des Gehörganges auf, während Schmerzen nicht bestehen. Deshalb ist es erklärlich, daß die Kranken trotz der großen Entstellung durchschnittlich erst, wie man berechnet hat, nach 8 Jahren zur Operation gelangen, oft erst wegen der Fazialislähmung oder wegen der plötzlich beschleunigten Zunahme des Gewächses.

Der Submaxillartumor wächst aus der Regio submaxillaris heraus. Geht er von den inneren Teilen der Drüse aus, so kann er sich mehr nach dem Mundboden hin entwickeln.

Das langsame Wachstum, die scharfen Grenzen, die Verschieblichkeit entsprechen dem meist gutartigen Charakter dieser Geschwülste. Eine Aenderung kennzeichnet sich durch plötzlich einsetzendes schnelleres Wachsen und Verwachsen mit der Umgebung, hervorgerufen durch die rasche Wucherung eines Geschwulstabschnittes durch die Kapsel hindurch ins benachbarte Gewebe. Wie Küttner für die Submaxillartumoren berechnet hat, tritt dieser Umschlag in ein bösartiges Stadium in 11 % ein. Es folgen dann, wie bei Sarkomen und Karzinomen, denen auch die rasch wuchernden Teile entsprechen, lymphogene und hämatogene Metastasen, während der primäre Tumor durch seine Ausdehnung inoperabel wird, die Haut durchbricht und tiefe Geschwüre verursacht.

Fig. 209.

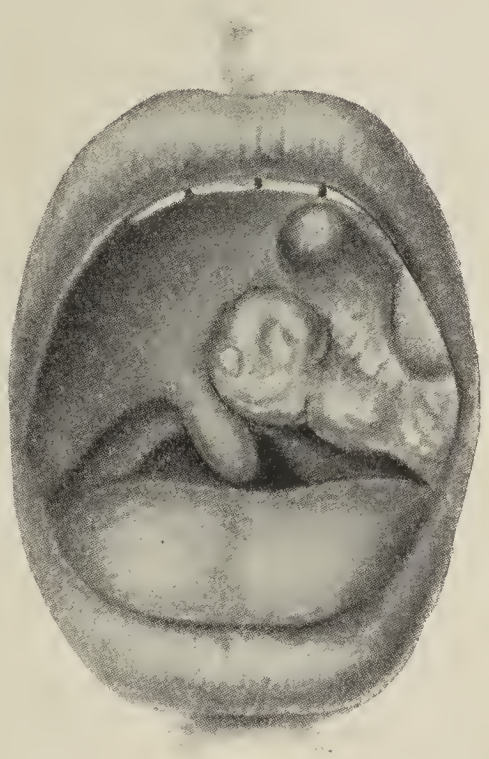

Gutartiger Mischtumor des weichen Gaumens.

Die Erkennung dieser Mischtumoren gründet sich, abgesehen von dem Sitze, auf ihr langsames Wachstum, ihre knollige Form, ihre ungleichmäßige Konsistenz und ihre Abkapselung, welche eine scharfe Begrenzung und freie Verschieblichkeit bedingt. Der bösartig wuchernde Tumor unterscheidet sich dagegen nur dann von Karzinomen und Sarkomen der Speicheldrüsen, wenn er vor dem raschen Wachstume lange Zeit bestanden hatte, und harte neben weichen Abschnitten eine verschiedenartige Zusammensetzung verraten. Bei kleineren Tumoren hat man auch an tuberkulöse Lymphdrüsen und an Lipome zu denken. Zystische Mischtumoren werden leicht mit den namentlich in der Parotis nicht seltenen Retentionszysten verwechselt.

Die Behandlung erfordert vollkommene Entfernung, welche bei abgekapselten Formen leicht ohne störende Verletzung der Fazialisäste gelingt und an der Submaxillaris am einfachsten zusammen mit der Drüse ausgeführt wird. Rezidive sind danach selten. Sie können von Resten oder weiteren (multiplen) Tumoren ausgehen. Maligne Geschwülste sind ohne Schonung des Fazialis in weitem Umkreise samt den noch gesunden Drüsenabschnitten auszuschneiden, doch rezidivieren sie leicht und geben eine schlechte Prognose.

Aehnliche, jedoch einfacher gebaute Tumoren finden sich in der Nähe der Parotis und Submaxillaris mitten in der

Wange (von accessorischen Drüsen ausgehend), am Gaumen (Fig. 209), in der Oberlippe, in der Haut der Nase und schließlich in der Orbita in der Gegend der Tränendrüse.

Der Durchschnitt dieser Mischtumoren ergibt meist eine lappige Einteilung und ein so buntes Bild, daß die Eigenart nicht zu verkennen ist. Weiche und harte, solide und zystische und verschieden gefärbte Stellen wechseln ab.

Mikroskopisch[1]) findet man epithelähnliche Zellen und Stroma, beide in der mannigfachsten Form, Anordnung und Ausbildung, je nachdem ein mehr einfacher oder mehr kompliziert gebauter Tumor vorliegt.

Die ersteren sind kubisch und zylindrisch und liegen entweder in soliden Zapfen und Alveolen oder in drüsenähnlichen und zystisch erweiterten Schläuchen angeordnet, so daß das Gewebe an einzelnen Stellen den verschiedensten Formen der Adenome oder Karzinome gleicht. Wilms sieht in diesen drüsigen Abschnitten die unvollkommene Nachahmung der Anlage einer Parotis, Submaxillaris oder Tränendrüse. Inmitten dieser Stellen kommen Kanäle, Zysten und Alveolen vor, welche mit Plattenepithel (samt Basalschicht, Riffzellen und Hornschicht) ausgekleidet sind (Hinsberg, Wilms). Durch alveoläre Anordnung kann das Bild eines Plattenepithelkrebses entstehen.

Das Zwischengewebe besteht aus faserigem, auch mit elastischen Elementen ausgestattetem oder noch zellreichem embryonalen Bindegewebe, welches in kompliziert gebauten Tumoren myxomatöse, knorpelige und knöcherne Stellen enthält. Die einzelnen Abschnitte des Stromas können demnach Fibrom-, Spindelzellensarkom-, Myxom-, Chondrom-, Osteom- bezw. Osteoidgewebe gleichen.

Aus diesem mannigfachen Verhalten des Geschwulstparenchyms und Stromas erklären sich frühere Bezeichnungen wie: Enchondrom, Enchondroma mucosum, myxomatodes, Chondrosarkom, Chondroadenom.

Wilms vermutet in dem verschieden gebauten Zwischengewebe Produkte des Mesenchyms, nicht nur fertig differenzierte Gewebsformationen, sondern auch noch in Entwicklung begriffene embryonale Zellen und Gewebsarten und, da er in den drüsenähnlichen Bildungen eine Nachahmung der entsprechenden Drüsenanlage, in den Plattenepithelien Abkömmlinge des Ektoderms der Mund- bez. Augenregion erblickt, so leitet er die Mischtumoren der Speicheldrüsen samt den verwandten Arten des Gaumens, der Wange, Lippe und Orbita von unverbraucht liegengebliebenen Keimen des Ektoderms und Mesenchyms ab. Auf der Bildungsfähigkeit und der Qualität der einzelnen Keimkomplexe beruht nach seiner Meinung die Entwicklung von komplizierten oder einfachen Tumoren.

Die Auffassung anderer Autoren weicht hiervon wesentlich ab: Kaufmann, Nasse, Volkmann u. a. halten die Mischgeschwülste der Speicheldrüsen für Endotheliome mit verschieden (durch Metaplasie) umgebildetem Zwischengewebe, indem sie die soliden und schlauchförmigen Zellzüge von den Endothelien der Saftspalten und Lymphgefäße ableiten, was von Hinsberg, Wilms und Ribbert bestritten wird. Letzterer rechnet die Tumoren zu den fibroepithelialen und läßt sie aus versprengten Drüsenkeimen hervorgehen, deren Stroma wegen seiner Beziehung zu den Kiemenbögen skelettogene Eigenschaften besitzt und daher Knorpel und Knochen bilden kann. Aehnlich glaubt Hinsberg an versprengte Keime, welche sich aus Drüsenläppchen der

[1]) Hierzu Tafel I, Fig. 3.

Parotisanlage samt Teilen des embryonalen Periostgewebes des Unterkiefers zusammensetzen. Ueberhaupt hat die Anwesenheit von Knorpel in diesen Tumoren vielfach zu der Annahme von versprengten fötalen Knorpelkeimen der oberen Kiemenbogen geführt.

Als **Mischgeschwülste der Mamma** sind nach Wilms Tumoren zusammenzufassen, welche bald als Zystosarkome und Adenosarkome mit Epidermoidzysten (nach Grohé Zystofibrosarkom mit epidermoidaler Metaplasie), bald als Atherome oder Cholesteatome, letztere auch kombiniert mit Cystosarcoma phyllodes (Haeckel) beschrieben worden sind.

Sie stehen klinisch den Adenomen der Mamma am nächsten, doch kommen sie seltener vor. Man fand sie bei Frauen im mittleren und höheren Lebensalter, gelegentlich auch beim Manne.

Sie erscheinen als knollige, gut abzugrenzende Geschwülste, welche gegen die Unterlage verschieblich und von abhebbarer Haut überzogen sind und von Anfang an oder nach längerem Bestande ziemlich rasch zu erheblicher Größe wachsen. Schließlich durchbrechen sie die Haut und ulzerieren. Metastasen sind nicht beobachtet.

Die Erkennung dieser Mammatumoren ist nicht leicht. Ihrem verschieden raschen Wachstume entsprechend werden sie bald zu den Adenomen und Fibroadenomen, bald zu den Sarkomen gezählt.

Die notwendige Entfernung wird am besten samt der Brustdrüse als Amputatio mammae vorgenommen, um Rezidive aus Tumorresten zu verhüten.

Schon auf dem Durchschnitte von wechselnder Beschaffenheit, bald solide, bald von Spalträumen und rundlichen Zysten durchsetzt, hier mit harter dort mit weicher, zum Teil schleimiger Grundsubstanz ausgestattet, lassen die Tumoren mikroskopisch vielfache Abweichungen von den klinisch ähnlichen Adenomen, Zystadenomen, Zystosarkomen erkennen. Denn man findet entweder neben der adenomatösen Struktur Epidermoidzysten mit breiigem Inhalte und mit einer aus Plattenepithel mit verhornten Zellen bestehenden Bekleidung, oder das Zwischengewebe ist in verschiedenen Formen vorhanden: fertiges fibrilläres neben embryonalem, an Rund- und Spindelzellen reichem Bindegewebe, lockeres Schleimgewebe, knorpelige und osteoide Massen, mitunter auch angiomartige Entwicklung der Gefäße.

Die Wilmssche Annahme, daß diese Tumoren aus unverbrauchten, im normalen Brustdrüsengewebe eingeschlossenen Ektodermkeimen, denen auch Mesenchym anhaftet, hervorgehen, erklärt am einfachsten die Verschiedenartigkeit des Geschwulstgewebes, da ein solcher Keim wohl die Fähigkeit hat, Gewebe der Brustdrüse (adenomatöse Abschnitte), Haut und die verschiedensten Arten des Bindegewebes zu bilden.

Die **Mischgeschwülste des Urogenitalsystemes** sind an Bösartigkeit denen der Mamma und der Speicheldrüse weit überlegen.

Sie betreffen am häufigsten die Nieren. Hier treten sie schon bei kleinen Kindern, gelegentlich auch angeboren, auf und zwar oft auf beiden Seiten. Sie entwickeln sich vorzugsweise innerhalb der Niere, deren Gewebe verdrängt und erdrückt so zu Grunde geht und der Wucherung Platz macht. So tritt die Geschwulst, aus großen

Knollen zusammengesetzt und von der Nierenkapsel bedeckt, an die Stelle der Nierensubstanz, von der oft nur Reste des einen Poles oder überhaupt nichts mehr übrig ist. Wo der Tumor an das Nierengewebe grenzt, ist er entweder von ihm durch eine Schicht lockeren Bindegewebes getrennt oder mit ihm durch infiltrierende Zellmassen und -züge fest verbunden. Nach Durchbruch der Nierenkapsel wächst die Geschwulst nach außen. Ins Nierenbecken ragt sie mit polypösen Fortsätzen.

Durch rasches und unaufhaltsames Wachstum erreicht der Tumor eine riesige Größe, so daß er oft den größten Teil der Bauchhöhle füllt, und führt zu lymphogenen und hämatogenen Metastasen, letztere durch das Einwachsen in die Vena renalis bedingt.

Die Prognose ist schlecht. Auch die Exstirpation der Geschwulst samt dem Nierenrest bringt keine zahlreichen Erfolge, einmal wegen der Gefahr der Rezidive und Metastasen, zweitens wegen des meist vorhandenen entkräfteten Zustandes der kranken Kinder.

Schon auf dem Durchschnitte fällt die Mannigfaltigkeit des Gewebes auf. Derbe, feste, faserige Stellen wechseln mit gefäßreichen, weichen, welche an Sarkome erinnern.

Mikroskopisch findet man fertiges fibrilläres und embryonales Bindegewebe mit sarkomähnlicher Beschaffenheit, Schleimgewebe, Knorpel, glatte und quergestreifte Muskelfasern und zwar überall mit verschiedenen Graden der Differenzierung. Dazwischen liegen schlauchförmige Drüsen eingestreut, welche man mit Urnierenkanälchen verglichen hat und die oft an bläschenförmigen Enden vom umgebenden Gewebe eingestülpt an Glomeruli erinnern. Diese drüsigen Bestandteile des Tumors sind auch in den Namen hervorgehoben, mit welchen man der verschiedenen Zusammensetzung gerecht zu werden suchte: Adenosarkom, Adenomyosarkom, Adenomyochondrosarkom. Birch-Hirschfeld faßte zuerst diese Geschwülste der Niere als eine Gruppe zusammen und nannte sie embryonale Drüsensarkome.

In seltenen Fällen hat man auch typisches Plattenepithel mit Verhornung in unregelmäßigen Haufen oder in Hohlräumen gefunden, welche mit Cholestearin ähnlichen Massen gefüllt waren.

Der Entstehung dieser Mischtumoren müssen Entwicklungsstörungen bei der Bildung der Niere zu Grunde liegen. Der Zeitpunkt derselben ist nach Wilms Auffassung ein sehr früher. Denn sonst müßte man eine den verschiedenen Gewebsarten entsprechende Zahl von versprengten Keimen annehmen. Er leitet die Geschwülste von einem ausgeschalteten Mesodermkeim im Bereiche der Urniere ab.

Die Mischtumoren der Vagina erscheinen bei kleinen Kindern als polypöse traubige Tumoren, welche ebenso wie die im mittleren Lebensalter auftretenden des Cervix uteri rasch wachsen, die Scheide füllen, aus der Schamspalte hervorwuchern und das Beckenbindegewebe weithin infiltrieren. Beide Formen rezidivieren sehr leicht, zerfallen und verjauchen und führen in wenigen Jahren zum Tode. Metastasen sind jedoch selten.

Zusammengesetzt aus dem verschiedenartigsten Sarkomgewebe samt quergestreiften Muskelfasern und Knorpel-, Schleim- und Fettgewebe lassen sich auch diese Mischtumoren am einfachsten mit der Wilmsschen Theorie erklären, wonach sie aus einem indifferenten, aus dem Mesoderm verlagerten Keimgewebe hervorgehen.

Ein ähnliches Verhalten zeigen die seltenen Mischtumoren der Harnblase, welche als polypöse Gewächse in der Gegend des Trigonum bei Männern vorkommen und von Wilms durch Verlagerung von Mesodermzellen erklärt werden. Die gleiche Genese schreibt dieser Autor auch den am unteren Pol der Hoden bei kleinen Kindern vorkommenden Mischtumoren des Vas deferens zu, welche man nach ihrer Zusammensetzung gewöhnlich als Rhabdomyome oder Rhabdomyosarkome bezeichnet hat.

Das Auftreten der Mischtumoren des Urogenitalsystemes an ganz bestimmten Stellen sucht Ribbert durch die Annahme zu erklären, daß frühzeitig abgelöste Keimzellen in die Nierengegend wandern und durch die Müllerschen und Wolffschen Gänge zum Uterus und zur Vagina, zur Harnblase und vielleicht auch zum Vas deferens gelangen.

Literatur.

***Birch-Hirschfeld**, Sarkomatöse Drüsengeschwulst der Niere im Kindesalter (embryonales Adenosarkom). Zieglers Beitr. z. path. Anat. Bd. 24, 1898, S. 343. — **Hinsberg**, Beiträge zur Entwicklungsgeschichte und Natur der Mundspeicheldrüsengeschwülste. Deutsche Zeitschr. f. Chir. Bd. 51, 1899, S. 281. — **Kaufmann**, Das Parotissarkom. Arch. f. klin. Chir. Bd. 26, 1881, S. 672. — **Küttner**, Die Geschwülste der Submaxillarspeicheldrüse. Beitr. z. klin. Chir. Bd. 16, 1896, S. 181. — **Nasse**, Die Geschwülste der Speicheldrüsen etc. Arch. f. klin. Chir. Bd. 44, 1892, und Arbeiten aus v. Bergmanns Klinik 6. — **Volkmann**, Ueber endotheliale Geschwülste, zugleich ein Beitrag zu den Speicheldrüsen- und Gaumentumoren. Deutsche Zeitschr. f. Chir. Bd. 51, 1895, S. 1. — **M. Wilms**, Die Mischgeschwülste, I—III. — Berlin und Leipzig 1899, 1900, 1902. — Weitere Literatur siehe bei **Borst**, Die Lehre von den Geschwülsten. Wiesbaden 1902, II, S. 978, 979.*

Kapitel 2.

Die teratoiden Tumoren.

a) Die komplizierten Dermoidzysten der Ovarien und der Hoden (Wilms zystische Embryome).

Das auffallendste dieser meist gutartigen Bildungen ist die Aehnlichkeit mit den einfachen, nur aus einem Hautbalg mit Haaren und Drüsen und aus breiigem Inhalte bestehenden Dermoidzysten. Doch zeigen sie schon makroskopisch durch das Vorhandensein von großen Haarbüscheln, von Zähnen und Knochenspangen in der Wandung eine viel reichhaltigere Zusammensetzung, weshalb sie gerne als komplizierte Dermoidzysten den einfachen gegenübergestellt werden.

In den Ovarien kommen sie so häufig vor, daß sie 9% aller Ovarialtumoren ausmachen. Man findet sie seltener angeboren als beim Erwachsenen, doch gehen sie wahrscheinlich alle aus kongenitalen Anomalien hervor. Als einzelne oder mehrfache Gebilde entwickeln sie sich in einem oder in beiden Ovarien, sowohl innerhalb des Organes als an seiner Oberfläche, wo sie oft gestielt sind und nach Lösung des Stieles in die unteren, gelegentlich aber auch in die oberen (z. B. in die Bursa epiploica) Abschnitte der Bauchhöhle geraten. Die von den Ovarien entfernt liegenden Zysten können auch von überzähligen Eierstöcken ausgehen.

Ihr Wachstum ist gewöhnlich ein sehr langsames, doch können sie die Größe eines Mannskopfes erreichen, wobei das Ovarium ganz oder teilweise zu Grunde geht. Gelegentlich werden beim Platzen der

Zystenwand keimfähige Zellen auf das Bauchfell verpflanzt und weitere kleine Zystchen hervorgerufen. Karzinome, meist mit der Struktur der Plattenepithelkrebse, können von der Zystenwand ihren Ausgang nehmen.

Beschwerden treten erst bei gewisser Größe durch den Druck auf die Umgebung (Blase, Darm) auf oder bei sekundären Störungen, welche sehr schlimme Folgen haben können. Eine gestielte Zyste wird oft durch Drehung ihres Stieles der Ernährung beraubt. Sie zerfällt und erregt ausgedehnte peritoneale Verwachsungen, durch welche ein Durchbruch des Inhaltes in die Blase oder den Darm erfolgen kann. Oft kommt es aber nach Einwanderung der Darmbakterien zur Eiterung und Jauchung in der Zyste und im Anschlusse daran zur fortschreitenden tödlichen Peritonitis.

Die Unterscheidung der Ovarialdermoide von anderweitigen Tumoren der Ovarien und ihrer Nachbarschaft ist nicht leicht (vgl. Lehrbücher der Gynäkologie).

Die Behandlung besteht in vollkommener Entfernung durch Laparotomie samt den Resten des erkrankten Organes.

Viel seltener sind die komplizierten Dermoidzysten des Hodens. Beim Erwachsenen sieht man sie seltener als bei kleinen Kindern, bei denen sie häufig angeboren sind. Gelegentlich entwickeln sie sich im retinierten (Bauch-) Hoden. Sie treten einzeln und nur in dem einen Hoden auf, entwickeln sich zumeist aus der Substanz des Organes, von welcher höchstens kleine Reste an der Oberfläche des Tumors übrigbleiben. Außerhalb des Hodens (im Skrotum) gelegene Dermoide sind sehr selten.

Sie wachsen ebenfalls langsam und werden erst durch ihre Größe beschwerlich, haben aber niemals so schwere Folgen wie die gleichen Neubildungen der Ovarien.

Von anderen langsam wachsenden Hodentumoren unterscheiden sie sich vor allem durch ihre teigige Konsistenz.

Ihre Entfernung geschieht nach Art der Ablatio testis.

Die Eigenart der komplizierten Dermoidzysten der Geschlechtsdrüsen besteht nach den Untersuchungen von Wilms in der rudimentären Embryonalanlage, welche diese Bildungen enthalten (daher zystische Embryome).

Die sehr derbe Sackwand ist nicht gleichmäßig gebaut und nicht glatt auf der Innenfläche, sondern enthält, zum größten Teile mit ausgebildeter Haut bekleidet, an einer Stelle einen harten wulstigen Vorsprung, bald in Gestalt einer Zotte, bald einer knotigen Wandverdickung, bald eines den Hohlraum durchquerenden Septums. Dieser Wulst ist mit Haut bedeckt und zeigt häufig eine starke Behaarung oder mehrere Zähne, welche mit Knochenspangen in der Tiefe verbunden sein können. Er setzt sich in seinem Aufbaue aus Abkömmlingen der drei Keimblätter zusammen, jedoch nicht in regellosem Durcheinander wie bei den teratoiden Mischgeschwülsten, sondern der Hauptsache nach in unverkennbarer Nachahmung der Kopfregion eines Embryo (Wilms). Denn unter der Haut der Zotte liegt, abgesehen von subkutanem Fettgewebe, Knorpel, Knochen und Muskelgewebe, auch Hirnsubstanz mit Corpora amylacea. Ferner geht an einer Stelle des Wulstes wie in der Mundbucht des Embryo die Hautbekleidung in Plattenepithelschleimhaut über und senkt einen weiterhin mit Zylinder-

und Flimmerepithel ausgestatteten Kanal in die Tiefe. Aehnlich wie kleine Zysten in der Nähe ist er in seiner Wand mit Knorpelplatten und glatten Muskelfasern ausgestattet und erinnert so an die Atmungswege, während kleine mit Schleim gefüllte Zysten wegen der Bekleidung mit Becherzellen und der in der Wand enthaltenen glatten Muskelfasern ein Abbild des Darmtraktus geben. Daneben kommen die verschiedensten Gewebsformationen vor, welche man — allerdings oft mit weitgehender Phantasie — als Anlage von Augen, Schilddrüsen, Trachea, Mamma u. s. w. angesprochen hat. Der größte Teil der ganzen Zyste ist mit Haut ausgekleidet, der übrige besitzt Zylinderepithel oder Granulationsgewebe.

In den einzelnen Tumoren ist natürlich die Ausbildung der verschiedenen Gewebsarten und organähnlichen Bildungen nicht gleich. Aber überall herrschen von den embryonalen Geweben und Organen diejenigen vor, welche am frühesten zur Entwicklung kommen, nämlich die der Kopfregion und die des Ektoderms, während die übrigen durch die frühzeitig sich entwickelnden erstickt werden (Wilms).

Bezüglich der Entstehung der komplizierten Dermoidzysten (Embryome) der Geschlechtsdrüsen hat man ebenso wie für die teratoiden (embryoiden) Tumoren dieser Organe die verschiedensten Hypothesen aufgestellt. Am nächsten lag es hier, an abnorme Wucherungsvorgänge der Ei- und Samenzellen zu denken (Waldeyer), Vorgänge, welche ohne Befruchtung eingeleitet als Parthenogenesis bezeichnet werden.

Aber die Möglichkeit einer parthenogenetischen Entwicklung wird von Bonnet bestritten. Er sieht unverwendet liegen gebliebene Furchungskugeln (Blastomeren) oder gleichzeitig mit der Befruchtung des reifen Eies befruchtete Polzellen als die in die Keimdrüsenanlagen hineingeratenen Mutterzellen des Tumors an. Marchand und Wilms haben sich für die Entstehung der Geschlechtsdrüsentumoren aus Furchungskugeln ausgesprochen; denn vor allem läßt sich das beobachtete Vorkommen von fünf Embryomen in einem Ovarium nicht mit einer Entstehung aus Polzellen vereinbaren, weil das menschliche Ei gewöhnlich nur zwei, höchstens drei Polzellen abschnürt (Wilms).

Aus der versprengten Furchungskugel entwickelt sich nach dieser Theorie die dreiblätterige Keimanlage, welche den Tumor aufbaut. Diese Entstehung wird aber nicht nur für die komplizierten Dermoidzysten der Geschlechtsdrüsen angenommen, sondern auch für die in diesen Organen vorkommenden teratoiden Mischtumoren. Auch die übrigen teratoiden Tumoren und Teratome werden zum Teil auf Blastomeren, zum Teil auf befruchtete Polkörperchen zurückgeführt. Die genetische Verwandtschaft dieser Geschwülste mit denen der Ovarien geht auch daraus hervor, daß Tumoren von dem Baue der komplizierten Eierstockdermoide ohne irgend einen (auch nicht ursprünglichen) Zusammenhang mit diesem Organe in der Bauchhöhle angetroffen werden können. Unklar bleibt jedoch, warum die Ausbildung der Keimanlage so verschiedene Bilder erzeugt.

b) Die teratoiden Mischgeschwülste (embryoide Geschwülste, Wilms).

In dieser Gruppe lassen sich seltene Tumoren zusammenfassen, welche sich einerseits durch ihren soliden und polyzystischen Bau von den komplizierten Dermoidzysten und durch das Fehlen

hochentwickelter Rudimente von den Teratomen unterscheiden, anderseits durch eine regellose Wucherung der Abkömmlinge der drei Keimblätter (daher: Tridermome, Wilms) eine viel reichhaltigere Zusammensetzung aufweisen als die einfachen Mischgeschwülste.

Sie kommen an allen Stellen des Körpers vor, an welchen man auch Teratome antrifft, ganz besonders aber auch in den Hoden und den Ovarien.

Die Mischgeschwülste des Hodens treten zwischen dem 20. und 40. Lebensjahre auf, wachsen langsam, oft innerhalb eines Jahrzehntes, zu großen höckerigen Tumoren von ungleichmäßiger Form und Konsistenz heran, indem sie sich dem Organgewebe gegenüber ähnlich verhalten wie die komplizierten Dermoide. Verhältnismäßig oft werden sie bösartig. Eine starke Wucherung von meist sarkomatösem, seltener adenokarzinomatösem Baue durchbricht die von der Tunika gebildete Kapsel, infiltriert die Nachbarschaft und führt unter Bildung von zahlreichen Metastasen, die oft nur der Struktur des malignen Geschwulstabschnittes entsprechen, oft aber auch Abkömmlinge der drei Keimblätter enthalten, rasch zum Tode.

Für ihre Erkennung bietet bei langsam wachsenden Tumoren die ungleichmäßige Konsistenz den wichtigsten Anhaltspunkt, während bösartig wuchernde nicht von Hodensarkomen und Karzinomen zu trennen sind.

Nach dem Vorherrschen der verschiedensten Gewebe hat man diese Tumoren bald als Hodenenchondrome, als Zystosarkome, Chondroadenome, Adenokystome, Adenomyosarkome, Zystokarzinome u. s. w. bezeichnet. Aber Wilms zeigte, daß fast stets die Abkömmlinge der drei Keimblätter vorhanden sind, wenn auch die entodermalen und mesodermalen Bildungen überwiegen, die ektodermalen sogar fehlen können. In wüstem Gemenge liegen die verschiedensten Gewebe durcheinander. Wie das Grundgewebe embryonale und gereifte Formen von Bindegewebe, von Schleim- und Fettgewebe, von Knorpel und Knochen, von glatten und quergestreiften Muskeln, vom peripheren und zentralen Nervensysteme enthalten kann, so finden sich drüsige Bildungen von verschiedenster Anordnung, Spalten und Zystchen mit verschiedenstem Epithel und Inhalte. Eine gesetzmäßigere Anordnung ist oft in der Ausbildung von Schleimhaut zu erkennen, welche an die der Mund- und Rachenhöhle oder an die des Darmkanales erinnert.

Die teratoiden Mischgeschwülste der Ovarien entwickeln sich ähnlich den komplizierten Dermoidzysten innerhalb der Organe, an ihrer Oberfläche oder in ihrer Umgebung. Sie betreffen ebenfalls hauptsächlich das geschlechtsreife Alter, kommen aber seltener als jene Tumoren vor, in deren Gesellschaft man sie gelegentlich antrifft. Sie wachsen wie die teratoiden Hodentumoren langsam, so lange sie nicht in maligne Wucherung geraten.

Das Gewebe bietet ein buntes Bild, in welchem man stets die Abkömmlinge der drei Keimblätter findet, gelegentlich mit einer weiteren Ausbildung zu embryonalen Rudimenten, besonders der Kopfregion, ganz ähnlich wie bei den komplizierten Dermoidzysten.

Die übrigen teratoiden Mischtumoren erscheinen in der Mund-, Rachen- und Nasenhöhle als behaarte Polypen

(Arnold), innerhalb des Schädels (in den Ventrikeln oder an der Hirnbasis als Hypophysentumoren), in der Brusthöhle (im Mediastinum, innerhalb des Herzbeutels), in der Bauchhöhle (am Mesokolon und Kolon transversum, in der Bursa epiploica, im Dünndarmmesenterium oder retroperitoneal links neben der Wirbelsäule infolge der Verwachsung embryonaler Bauchfellabschnitte mit der hinteren Bauchwand und gesetzmäßiger Verlagerungen der fötalen Bauchorgane, Lexer) und schließlich vor oder hinter dem Steiß- und Kreuzbeine als teratoide Sakraltumoren — kurz überall, wo auch Teratome vorkommen.

Die stets notwendige operative Entfernung kann sehr schwierig sein.

Sie finden sich angeboren oder in der Kindheit entstanden, seltener erst beim Erwachsenen und bilden knollige, abgekapselte Tumoren von unregelmäßiger Form und Konsistenz. Zur Diagnose ist außer diesen Punkten besonders der Standort des Tumors zu verwerten.

Ihre Entstehung haben sie mit den Teratomen gemein, von denen sie nur die geringere und ungeordnete Ausbildung der Gewebsformationen unterscheidet.

Kapitel 3.

Die Teratome.

Die ebenfalls seltenen Tumoren dieser Gruppe bilden den Uebergang zwischen den teratoiden Mischgeschwülsten und den Doppelmißbildungen und stehen somit an der Grenze der Tumoren. Umgekehrt kann man sagen, daß ein Teil der Doppelmißbildungen sich tumorartig entwickelt.

Es handelt sich stets um angeborene Bildungen, welche entweder in der Nähe der Körperoberfläche (wie die mit der Schädelbasis verbundenen Teratome der Mundhöhle, die des Halses und der Steißgegend) oder in den Körperhöhlen (Brust- und Bauchhöhle) liegen.

Ihre Größe kann sehr erheblich sein oder, wenn die meist sehr hinfälligen Kinder ausnahmsweise am Leben bleiben, durch allmähliches Wachsen eine sehr bedeutende werden. So war ein 50jähriger Mann mit einem riesigen Teratom der Bauchhöhle als der „schwangere Hauptmann“ im Volke bekannt.

Die Form der Teratome ist sehr wechselnd, meist ist die Oberfläche knollig und unregelmäßig. Auch die Konsistenz der einzelnen Teile ist sehr verschieden, da Zysten mit soliden Abschnitten, embryonale Rudimente mit Schleim- und Fettgewebe und anderes abwechseln. Eine oft sehr derbe bindegewebige Kapsel grenzt das Gewächs gegen die Umgebung ab, aus welcher an einer Stelle, die dem ursprünglichen Entwicklungspunkte entspricht, sehr kräftige Gefäße eintreten. In der Bauchhöhle kann das Teratom eine amnionartige Hülle besitzen (Fig. 210). An der Oberfläche des Körpers bildet die Haut einen sackartigen Ueberzug.

Von teratoiden Mischgeschwülsten unterscheiden sich die Teratome, obgleich es auch hier keine scharfen Grenzen gibt, durch das

Vorhandensein ausgebildeter fötaler Rudimente. Sie enthalten unvollkommene Skelettabschnitte wie Schädel-, Kiefer-, Becken-, Extremitätenknochen, ganze, verschieden ausgebildete Extremitäten mit Gelenken, Fingern oder Zehen, Darmschlin-

Fig. 210.

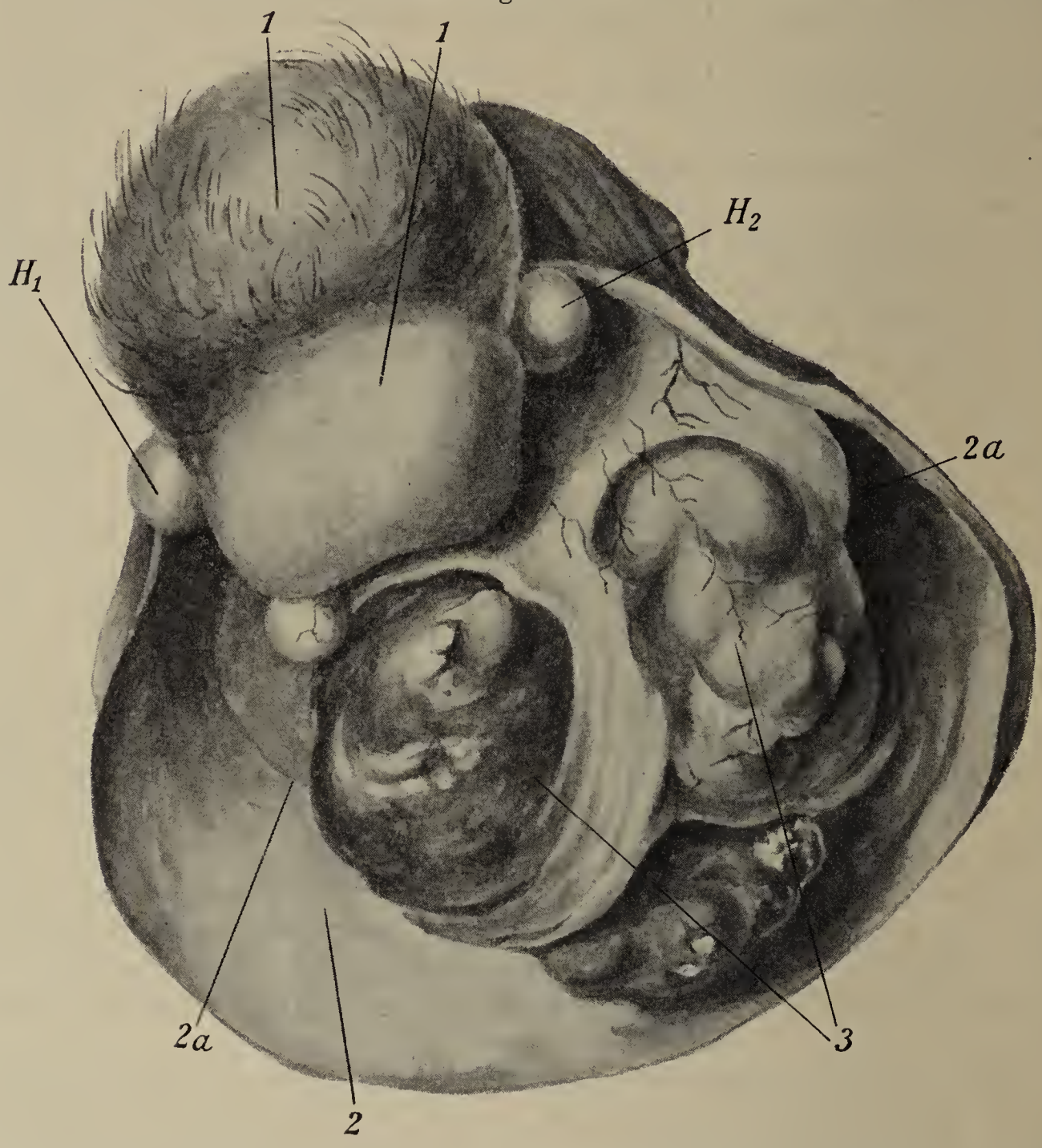

Durch Operation entferntes faustgroßes Teratom eines 7wöchentl. Mädchens, im Foramen epiploicum dicht unter der Leber liegend und am Ligamentum hepatoduodenale verwachsen, wo die ernährenden Gefäße eintreten (Lexer). 1. Gestielter Hautsack mit Kopfanlage, welcher eine Hirnhöhle, eine bindegewebige Schädelkapsel, ausgebildete Kopfhaut und im Stiele noch Zahnanlagen mit einer Zyste enthält, deren Plattenepithelschleimhaut die Andeutung der Mundhöhle bildet. 2. Eihautähnliche Kapsel des Tumors (aufgeschnitten), 2a Ansatzstellen. Sie enthält nahe dem Stiele der Kopfanlage eine Zyste, welche mit hohen Flimmerzellen und Becherzellen, Schleimdrüsen, glatten Muskelfasern und hyalinen Knorpelplatten die Anlage der Atmungswege vertritt. 3. Knotige Hauptmasse des Tumors von der Zusammensetzung eines teratoiden (polyzystischen) Mischtumors. H_1, H_2 Haut-höcker der Kopfanlage.

gen samt Mesenterium, magenähnliche Zysten, Lungen-, Nieren-, Schilddrüsen-, Pankreasgewebe, Gehirn mit Windungen und Ventrikeln, Bronchien, Augenanlagen, Nerven u. a. Die mit Haut bekleideten Teile springen in eine dermoidähnliche Höhle vor oder sind von einer Amnionhülle umgeben. Sie werden mit den übrigen Rudimenten mittels einer geschwulstartigen Masse

zusammengehalten, welche in ihrer (tridermalen) Zusammensetzung den teratoiden Mischtumoren entspricht.

So hat man den Eindruck, als seien die Zellen einer embryonalen Anlage untereinander geworfen und teilweise vernichtet worden. Was Kraft genug besaß, entwickelte sich zu stümperhaften Formen normaler Körperteile und Organe, jedoch ohne örtliche Beziehung zu einander, andere Teile brachten es nur zur Nachahmung von verschiedenen Geweben.

Die richtige Erkennung der Teratome hängt von dem Sitze ab. Die oberflächlich und an typischen Orten gelegenen verraten sich eher als die in den Körperhöhlen eingeschlossenen, von denen die der Brusthöhle gänzlich unzugänglich sind, während bei den Bauchteratomen der Nachweis von Extremitäten (durch Palpation oder Röntgenaufnahmen) am wichtigsten ist. Doch ist man bei ihrer rudimentären Gestalt oft Täuschungen ausgesetzt, falls nicht wie in seltenen Fällen spontane Bewegungen diese embryonalen Teile auszeichnen.

Die operative Entfernung der Teratome ist öfters ausgeführt worden, aber nur in wenigen Fällen mit Ausgang in Heilung geglückt (s. Kleinwächter, Lexer).

Die Entstehung der Teratome ist ebenso wie die der teratoiden Mischgeschwülste jedenfalls keine gleichartige. Denn während viele Tumoren am vorderen und hinteren Stammesende (die des Kopfes und der Steißbeingegend) sich aus Unregelmäßigkeiten bei der Entwicklung, aus Verlagerung der hier zusammenstoßenden Keimblätter oder aus nicht zurückgebildeten embryonalen Resten (wie des Canalis neuro-entericus, des Schwanzdarmes, des Medullarrohres, der Schwanzwirbelsäule) erklären lassen, stehen andere durch Ausbildung von deutlichen embryonalen Rudimenten den Mißbildungen so nahe, daß man an eine eingeschlossene zweite Fötalanlage denken muß.

Im ersteren Falle nennt man die Geschwülste monogerminale, da ihre Gewebe der Anlage des Trägers entstammen, im letzteren bigerminale, da die abnorme Bildung aus einer getrennten zweiten Embryonalanlage hervorgegangen ist (bigerminales Teratom oder fötale Inklusion, parasitäre Implantation, Parasit, foetus in foetu).

Bei der nicht leichten Entscheidung zwischen den beiden Gruppen verfährt man im allgemeinen nach dem Grundsatze: Sind Gewebe und Organe in dem Tumor vorhanden, welche sich aus Keimverlagerungen oder aus Resten der Gegend des Standortes ableiten lassen, so nimmt man eine monogerminale Bildung an; ist eine derartige Erklärung nicht möglich, so muß eine bigerminale Entstehung vorliegen.

Läßt man aber sowohl die komplizierten Dermoidzysten der Geschlechtsdrüsen als die nicht aus örtlichen Störungen erklärbaren Teratome, Marchands Ansicht entsprechend, aus überschüssigen oder ausgeschalteten Furchungskugeln oder aus befruchteten Polzellen hervorgehen, so ergibt sich gegenüber den aus einer getrennten Anlage entstehenden Inklusionen und Doppelmißbildungen genetisch kein durchgreifender Unterschied, da ja auch diese in letzter Linie die gleiche Ursache haben. Der springende Punkt wäre dann nur die gesonderte Embryonalanlage bei den sogenannten bigerminalen und die Entwicklung der abnormen Keimzelle (Blastomere oder Polzelle) innerhalb der normalen Anlage bezw. später im wachsenden Organismus bei den sogenannten monogerminalen Tumoren.

Literatur.

Arnold, *Behaarte Polypen der Rachen-Mundhöhle. Virchows Archiv Bd. 111, 1888.* — ***Aschoff,*** *Zysten. Ergebn. d. allg. Path. II, 1897, mit Lit.* — ***Borst,*** *Die angeborenen Geschwülste der Sakralregion. Zentralbl. f. allg. Path. Bd. 9, 1898, mit Lit.* — ***Engelmann,*** *Beiträge zur Kenntnis der Sakraltumoren. Arch. f. klin. Chir. Bd. 72, 1904, S. 942.* — ***Kirmisson,*** *Chirurgische Krankheiten angeborenen Ursprunges. Stuttgart, Enke, 1899.* — ***Kleinwächter,*** *Ueber operierte Kreuzbeinparäsiten etc. Zeitschr. f. Heilkunde Bd. 9, S. 1.* — ***Lexer,*** *Ueber teratoide Geschwülste in der Bauchhöhle und deren Operation. Arch f. klin. Chir. Bd. 61, 1900, S. 648, mit Lit.* — ***Ders.,*** *Operation einer fötalen Inklusion in der Bauchhöhle. Arch. f. klin. Chir. Bd. 62, und Arbeiten aus v. Bergmanns Klinik 15.* — ***Linser,*** *Ueber Sakraltumoren und eine seltene fötale Inklusion. Beitr. z. klin. Chir. Bd. 29, 1901, S. 388.* — ***Marchand,*** *Sakraltumoren. Eulenburgs Realenzyklopädie Bd. 25, 1899.* — ***Achilles Müller,*** *Zur Kenntnis der Hodenembryome. Arch. f. klin. Chir. Bd. 76, 1905, S. 661, mit Lit.* — ***Nasse,*** *Beitrag zur Genese der sacrooccygealen Teratome. Arch. f. klin. Chir. Bd. 45, 1893, S. 685, und Arbeiten aus v. Bergmanns Klinik 7.* — ***Otto,*** *Ueber einen kongenitalen behaarten Rachenpolypen. Virchows Archiv Bd. 115, 1889.* — ***Pupovac,*** *Ein Fall von Teratoma colli mit Veränderungen in den regionären Lymphdrüsen. Arch. f. klin. Chir. Bd. 53, 1896, S. 59.* — ***Saxer,*** *Ein zum grössten Teil aus Derivaten der Medullarplatte bestehendes grosses Teratom im 3. Ventrikel eines 7wöchentlichen Kindes. Zieglers Beitr. z. path. Anat. Bd. 20, 1896, S. 399.* — ***Wetzel,*** *Zur Kasuistik der Teratome des Halses. I.-D. Giessen 1895.* — ***Wilms,*** *Dermoidzysten und Teratome. Deutsch. Arch. f. klin. Med. Bd. 55, 1895, S. 289.* — ***Ders.,*** *Ueber die soliden Teratome des Ovarium. Zieglers Beitr. z. path. Anat. Bd. 19, 1895, S. 367.* — ***Ders.,*** *Die teratoiden Geschwülste des Hodens. Ebenda Bd. 19, 1896, S. 233.* — ***Ders.,*** *Embryome und embryoide Tumoren des Hodens. Deutsche Zeitschr. f. Chir. Bd. 49, 1898, S. 1.* — ***Ders.,*** *Multiple Embryome des Ovarium. Monatsschr. f. Geburtsh. 1899, Bd. 9, S. 585.* — *Weitere Literatur siehe bei* ***Borst,*** *Die Lehre von den Geschwülsten. Wiesbaden 1902, II, S. 980—982.*

Siebenter Abschnitt.

Die Zysten (ohne die zystischen Tumoren).

Unter Zysten versteht man gegen die Umgebung völlig abgeschlossene Säcke mit dünn- oder dickflüssigem oder breiigem Inhalte. Man nennt sie einkammerig, wenn sie aus einem einzigen Hohlraume, mehrkammerig, wenn sie aus mehreren bestehen. Ihre Gestalt strebt der Kugelform zu, wird aber durch den Widerstand der Umgebung (Faszien, Knochen oder durch Verwachsungen der Wand, z. B. bei Sehnenscheiden) oder durch die ursprüngliche Gestalt eines Hohlgebildes wesentlich beeinflußt.

Außer den zystischen Bildungen, welche bei den echten Geschwülsten durch Wachstumseigentümlichkeiten (embryonale Zysten, Zystadenome) oder durch Erweichung infolge regressiver Veränderungen innerhalb einer soliden Geschwulstmasse zu stande kommen, gibt es noch eine große Reihe von Zysten, welche mit echten Tumoren nichts zu tun haben.

Nach den grundlegenden Vorgängen kann man 4 Arten unterscheiden, welche sowohl wahre als falsche Zysten umfassen, je nachdem ihre Wandung eine Epithel- bezw. Endothelbekleidung besitzt oder nicht.

1. Exsudat oder Blutextravasat ergießt sich in einen vorhandenen oder durch pathologische Vorgänge gebildeten Hohlraum (Virchows **Exsudations-** und **Extravasationszysten**).

Das beste Beispiel einer durch Exsudation entstandenen Zyste ist die Hydrozele der Tunica vaginalis des Hodens oder des Samenstranges. Der wässerige, durch chronische Entzündung entstandene Erguß füllt die nach der Bauchhöhle zu abgeschlossenen Reste des Processus vaginalis peritonei. Beim Hygrom, der Wassergeschwulst der Schleimbeutel und Sehnenscheiden, ergießt sich die von diesen bei chronischen Entzündungen abgesonderte seröse oder blutig-seröse Flüssigkeit ebenfalls in die vorhandenen Hohlräume. In demselben Sinne wie hier könnte man auch beim Aszites, beim Gelenkhydrops, beim Hydrozephalus u. a. von Zysten sprechen, doch lassen hier die anatomischen Verhältnisse die der Zyste eigene Form nicht aufkommen. Dagegen kann sich ein leerer Bruchsack gegen die Bauchhöhle, eine Meningozele gegen die Schädelhöhle schließen und durch den verhinderten Abfluß der produzierten Flüssigkeit zur geschlossenen Zyste umwandeln.

Ein Bluterguß in die Scheidenhaut des Hodens bedingt die Hämatozele, deren Inhalt aus veränderten, teils flüssigen, teils bröckligen Blutbestandteilen besteht, während die Wandung durch Fibringerinnsel und Bindegewebswucherung stark verdickt ist. Erfolgt die Blutung nicht in Hohlräume hinein, sondern in

die Lücke zwischen die Stümpfe eines subkutan zerrissenen Muskels oder auch in die Maschen eines durch stumpfe Gewalt subkutan zermalmten Muskels, so kann auch eine (traumatische) Blutzyste zu stande kommen. Durch bindegewebige Wucherung begrenzt sich die blutgefüllte Lücke ebenso wie der Zertrümmerungsherd, in welchem die nekrotischen Gewebsteile sich auflösen.

Die seltene, als Pneumatocele cranii bekannte, umschriebene Luftansammlung zwischen Schädelknochen und Periost kann hier angereiht werden. Sie steht an der Stirne mit den Stirnhöhlen, am Hinterhaupte hinter dem Ohre mit den Zellen des Warzenfortsatzes infolge kleiner Knochenlücken in Verbindung. Der helle tympanitische Schall, das Anwachsen der Geschwulst beim Hineinpressen der Atmungsluft und ihre Verkleinerung auf Druck sind neben dem Sitze ihre wichtigsten Merkmale. Zu ihrer Beseitigung können Inzisionen genügen, wenn die Granulationen der tamponierten Wunde die Oeffnung im Knochen verschließen; bei Rezidiven muß man zur Knochenplastik greifen (v. Bergmann).

2. **Erweichung** und **Verflüssigung** infolge von Ernährungsstörungen schaffen in normalem Gewebe Hohlräume, welche mit dünnflüssigen oder kolloiden Massen gefüllt sind und durch reaktive Bindegewebswucherung der Wandung eine verschieden ausgeprägte Abkapselung erhalten. Aehnliche Erweichungszysten bilden sich nicht selten innerhalb echter Tumoren.

Hierher gehört z. B. die ischämische Erweichung des Gehirns und die als Ganglien bekannten kolloiden Zysten des Bandapparates der Gelenke, denen manche Schleimbeutelhygrome nahestehen. Auch die durch bakterielle Infektion bedingten Abszesse entstehen zum Teil wenigstens durch Einschmelzung der Gewebe, zum Teil auch durch entzündliche Exsudation.

3. Die Ausgangsöffnungen oder Abflußröhren von Flüssigkeit enthaltenden oder erzeugenden Hohlräumen oder Drüsen sind undurchgängig geworden, so daß eine Ansammlung von flüssigen Massen und durch sie eine Erweiterung des Hohlraumes eintritt (Virchows **Dilatations-** und **Retentionszysten**). Seine Wandung verhält sich dabei nicht passiv, sondern wächst in ihren Bestandteilen unter dem Reize, den zunächst die Dehnung bis zur physiologischen Grenze bedingt. Dadurch ist wieder eine weitere Dehnung möglich, mit der also das Wachstum der Wandung Hand in Hand geht.

Die Zysten dieser Gruppe betreffen Hohlgebilde, Drüsen und Gefäße.

a) Die zystische Entartung eines Hohlorganes durch den Verschluß des Ausganges sieht man häufig an der Gallenblase. Ist der Ductus cysticus durch einen festgeklemmten Gallenstein verstopft oder durch narbige Schrumpfung unwegsam geworden, so füllt der von der Wand abgesonderte Schleim die Blase und verwandelt sie unter sekundärer Veränderung der Wandbestandteile in ein großes gurkenförmiges Gebilde (Hydrops vesicae felleae, Fig. 211). Eine ähnliche Umgestaltung kann auch der Processus vermiformis erfahren, wenn seine Mündung in den Darm durch Narbenbildung verlegt ist. Er wird zu einer birnförmigen, mit Schleimmassen angefüllten Zyste (Hydrops processus vermiformis). Häufiger kommt es an den Tuben durch gleichzeitige Verwachsung ihres abdominalen und uterinen Endes zur Bildung großer Zysten, welche nach ihrem verschiedenen Inhalte als Hydrops tubarum, Pyosalpinx, Hämato-

salpinx bezeichnet werden. Ein weiteres Beispiel ist die Hydronephrose, bei welcher der Harnleiter durch angeborene Anomalie, durch Torsion, durch narbigen Verschluß oder durch Steineinklemmung den Abfluß des Urines dauernd oder zeitweilig, unvollkommen oder vollkommen

Fig. 211.

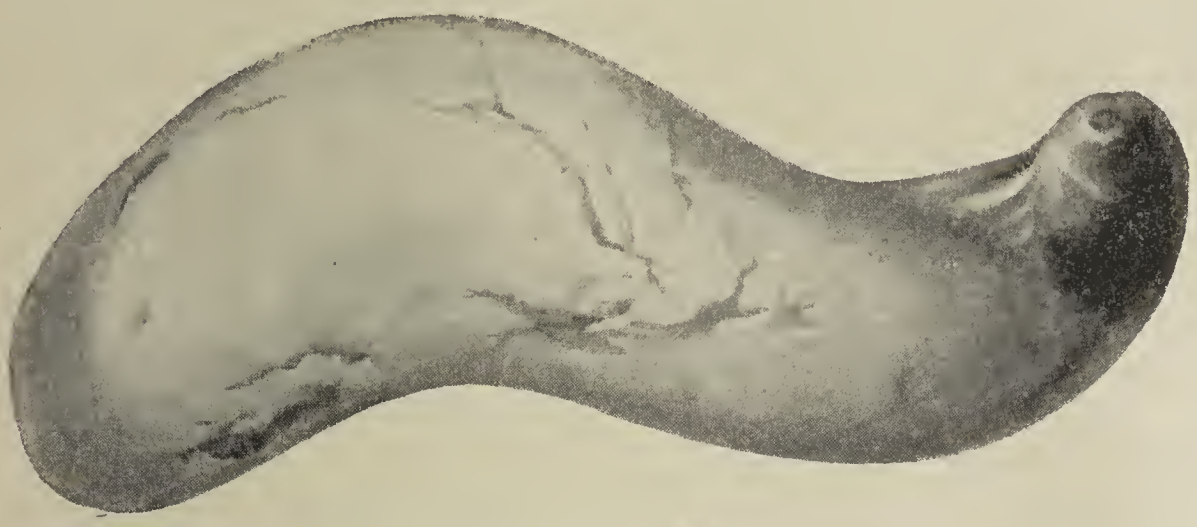

Hydrops vesicae fellae (1/2 natürl. Größe). An der Mündung des Duct. cysticus schimmert ein großer Stein durch.

verhindert, so daß eine Erweiterung des Nierenbeckens mit allmählichem Schwunde des Nierenparenchyms bis auf spärliche Reste zu stande kommt.

b) Die Retentionszysten der Drüsen entstehen in den Ausführungsgängen oder in den Drüsen.

α) Atherome (Grützbeutel, ἀθέρη, Brei) sind die Retentionszysten der Haut. Entweder ist nur der in den Haarbalg einmündende Ausführungsgang der Talgdrüse oder der Haarbalg selbst verstopft. Die als Komedonen oder Mitesser bekannten Veränderungen, welche als schwärzliche Punkte die Gesichtshaut verunzieren und sich bald als wurmähnliche, bald als birn- oder flaschenförmige kleine Pfröpfe ausdrücken lassen, stellen die Anfänge der Sekretverhaltung im Haarbalge dar. Die Ursachen liegen zum Teil in übermäßiger Schuppenbildung der behaarten Kopfhaut, zum Teil in Unreinlichkeit und starker Sekretion hypertrophischer Talgdrüsen. Beschränkt sich die Stauung auf die letzteren, so entstehen höchstens hanfkorngroße Zysten mit fettigem Inhalt. Beteiligt sich dagegen auch der Haarbalg, so erweitert sich nach Chiari zuerst die Einmündungsstelle der Talgdrüsen, dann der Haarbalg selbst. Es entsteht eine im Korium liegende Zyste, welche zunächst mit der Oberfläche der Haut durch den verstopften äußeren Teil des Haarbalges in Verbindung steht. Allmählich aber kann bei der Vergrößerung der Zyste ein Vorrücken ins subkutane Gewebe stattfinden. Die mit der Umgebung nur locker verbundene Zystenwand besteht aus einer dünnen Lage faserigen Bindegewebes, dem auf der Innenseite mehrfach geschichtete platte Epidermiszellen ohne Stratum Malpighii und ohne Papillen folgen. Außer-

Fig. 212.

Atherom vor dem Ohre.

dem sind noch Reste der Talgdrüse und des Haarbalges mit dem zugehörigen Haare in der Balgwand zu finden. Der Inhalt der Zyste, der Atherombrei, ist eine gelblichweiße oder graue dickbreiige oder weiche fettige, salbenartige Masse, welche mit gekochter Grütze verglichen worden ist. Oft ist sie übelriechend oder mit Eiter vermengt. Je früher die Talgdrüsenreste in der Wandung zu Grunde gehen, desto hornreicher wird der Inhalt, was man an seiner trockenen Beschaffenheit und dem blätterigen Gefüge erkennt.

Die oberflächliche Lage läßt schon das kleinste Atherom als rundliches, hartes, weißliches Knötchen der Haut erkennen. Langsam wachsend vergrößert es sich zu kirsch- und walnußgroßen, gelegentlich aber auch faustgroßen Gebilden, welche bedeckt und verbunden mit gespannter, blasser oder wegen Stauung in den kleinen Venen bläulich verfärbter Haut über die Oberfläche hervortreten. Grubige Vertiefungen an Stelle atrophischer, der Haare beraubter Bälge zeichnen die Atherome der Kopfhaut aus.

Von sekundären Veränderungen sind Verkalkungen der Balgwand und eitrige oder jauchige Entzündungen zu

Fig. 213.

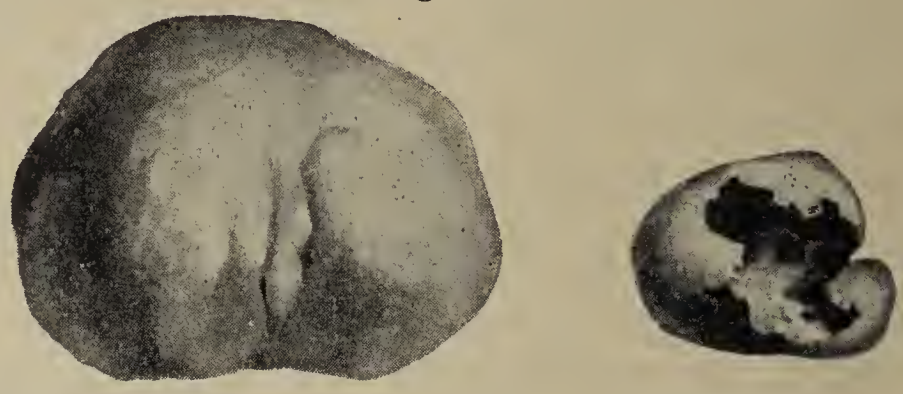

Atherome.

nennen, welche in der dünnen Hautdecke, namentlich bei dem Versuche, den Inhalt durch Drücken oder Massieren zu entleeren, Eingang finden und die Wand zum Zerfall bringen. Oft erweitert sich durch überstandene Entzündungen oder durch Entleerungsversuche die Stelle des ursprünglich verstopften Haarbalges so sehr, daß man durch einen mehrere Millimeter breiten Defekt hindurch die eingetrocknete schwärzlich verfärbte Atherommasse erblickt. In seltenen Fällen gehen Karzinome aus dem Balg hervor. Man erkennt sie jedoch erst nach ihrem Durchbruche durch die Wand und die Haut.

Der Lieblingssitz der Atherome ist die Kopfhaut, in der sie sich bei Frauen häufiger als bei Männern finden. Die Haut des Gesichtes in der Gegend des Ohres, der Wangen und Lider, die Haut des Nackens und Rückens und der Genitalien folgen. Multipel treten sie sehr häufig in der Kopfhaut und am Rücken auf (Fig. 214).

In der Jugend werden Atherome nicht beobachtet (niemals vor dem 15. Lebensjahre, Chiari), um so häufiger im Alter.

Ihre Erkennung ist gewöhnlich leicht. Denn zum typischen Sitz kommt die rundliche, scharf begrenzte Gestalt mit glatter Oberfläche, die innige Verbindung der bedeckenden Kutisschicht mit der Oberfläche, die freie Beweglich-

keit mit der Haut auf der Unterlage, die bei kleinen Gebilden harte, bei größeren deutlich teigige oder fluktuierende Konsistenz und das langsame und schmerzlose Wachsen, welches nur bei Entzündungen ins Gegenteil umschlägt. Dicht nebeneinander liegende Atherome gehen scheinbar ineinander über (Fig. 214).

Schwierig wird die Erkennung nur, wenn die bedeckende Haut überall abhebbar ist. Spricht dann der Sitz nicht für Dermoide, so kann es sich nur noch um abgeschnürte subkutane Atherome oder aber um Epidermoide handeln, deren Unterscheidung jedoch nur im mikroskopischen Bilde möglich ist. Denn der Epithelbelag der Atherome besitzt niemals Papillen, welche in Epidermoiden den gewöhnlichen Befund bilden.

Fig. 214.

Multiple Atherome (14) der Kopfhaut.

Die Entfernung der Atherome wird teils aus kosmetischen Gründen, teils erst wegen der Schmerzen nach eingetretener Entzündung verlangt. Zur Vermeidung von Rezidiven muß der Zystenbalg vollkommen ausgeschält werden. Am besten gelingt dies bei nicht vereiterten Atheromen nach vorsichtiger Spaltung der bedeckenden Haut, welche man in der Mitte über die Höhe der Geschwulst oder bei starker Verdünnung halbbogenförmig an ihrem Fuße vornimmt. Man schiebt mit einem stumpfen Instrumente die Hautdecke fort und trennt die lockeren Verbindungen mit der Umgebung. Wird dabei der Balg verletzt, so muß man ihn mit einer Klemme fassen, um seine Entfernung vollständig ausführen zu können. Dabei darf man eingetrocknete blättrige Breimassen nicht für die Zystenwand ansehen. Bei eitrig zerfallener Wand sucht man ihre Reste mit dem scharfen Löffel zu entfernen.

β) In den Schleimhäuten bilden die Schleimdrüsen, sieht man von den seltenen Zysten verstopfter Tonsillenkrypten ab, den Entstehungsort von Retentionszysten (Schleimzysten). Kleine, multiple Gebilde oder einzelne größere können überall namentlich im Gefolge chronischer mit Atrophie verbundener Entzündung vorkommen (besonders im Dickdarm, Colitis chronica cystica, Orth) oder sich innerhalb polypöser Wucherungen (der Nase und der Schleimhaut ihrer Nebenhöhlen) finden. Größere und vereinzelt auftretende Zysten entwickeln sich gerne in der Mundhöhle, wo sie bei Kindern und Erwachsenen an der Innenfläche der Lippen, besonders der Unterlippe, an den Wangen, an der unteren hinteren Seite und am Rande der Zunge vorkommen. Sie bilden rundliche, bohnengroße, selten größere, langsam und schmerzlos wachsende umschriebene Hervorwölbungen der stark verdünnten Schleimhaut, welche den schleimigen fadenziehenden Inhalt durchschimmern läßt. Sie besitzen eine sehr dünne Wandung, auf deren Innenseite gewöhnlich nur wenige Epithelreste vorhanden sind, da sich die Zellen ablösen und zerfallen.

Beschwerden treten erst auf, wenn die Schleimhautdecke beim Kauen verletzt worden ist.

Die scharf begrenzte, als durchsichtige Blase erscheinende Zyste ist leicht zu erkennen. Denn von ähnlich aussehenden Bildungen ist einmal das zystische Lymphangiom durch die wulstigen Verdickungen in der Umgebung, welche kavernösem Gewebe entsprechen, zu unterscheiden, zweitens läßt sich der Zysteninhalt nicht fortdrücken, wie bei kavernösen Hämangiomen oder Aneurysmen der Lippenarterie.

Die Entfernung gestaltet sich einfach. Da eine Ausschälung wegen des dünnen Balges kaum gelingt, empfiehlt es sich, die äußere Wand samt der bedeckenden Schleimhaut mit einer gebogenen Schere fortzuschneiden und nach Entleerung des Inhaltes den übrigen Teil der Wandung mit dem Thermokauter zu zerstören.

γ) Die Retentionszysten der Speicheldrüsen entstehen sowohl in den Ausführungsgängen als in den Drüsen, weshalb man Speichelgangszysten und Speicheldrüsenzysten unterscheidet.

Die ersteren gehen meist nach Verletzungen, schweren Entzündungen oder Verschluß durch Konkremente (Speichelsteine) aus dem Ductus submaxillaris und parotideus hervor. Unter langsamer Vergrößerung entsteht ein länglicher Wulst im Bereiche und in der Verlaufsrichtung des betreffenden Ganges mit gleichzeitiger Anschwellung der von der Stauung ihres Sekretes betroffenen Speicheldrüse. Beschwerden werden erst hervorgerufen, wenn die Zysten starke Vorwölbungen im Munde machen, über denen die Schleimhaut leicht verletzt wird. Solchen Verwundungen oder nachfolgenden Entzündungen haben diese Zysten oft den Durchbruch in die Mundhöhle und damit ihre dauernde Beseitigung zu danken; denn die Stelle des verschlossenen Gangabschnittes versieht die entstandene Fistel, welche jedoch ein Eingreifen erfordert, wenn sie vom Ductus parotideus aus in der Wangenhaut sich öffnete. Auch die sekundäre Verödung der Speicheldrüsen kann der Grund der Zurückbildung der Zyste sein.

Die längliche Gestalt und die Lage dieser Gebilde unterscheidet sie sicher von anderweitigen Zysten.

Die Behandlung stellt durch Schlitzung der Wand eine Schleimhautfistel her.

Zysten der Speicheldrüsen sind Folgezustände chronischer Entzündungen; denn das wuchernde und schrumpfende Bindegewebe, welches jene erzeugen, preßt die Lichtungen der kleinen Ausführungsgänge zusammen und verschließt sie. Da in der Regel mehrere Gänge von der gleichen Ursache betroffen und erweitert sind, so entstehen leicht durch Druckatrophie der Zwischenräume nebeneinander liegender kleiner Zysten größere Hohlräume, deren Zylinderzellen sich allmählich abplatten, während eine reaktive Bindegewebswucherung in der Umgebung eine mit dieser verbundene, meist dünne Kapsel schafft. Das Hervorgehen aus mehreren Zysten verrät sich manchmal noch durch deutliche septenartige Vorsprünge der Wandung.

Die meisten Speicheldrüsenzysten kommen der Glandula sublingualis zu. Sie bilden den größten Teil der als Ranulae zusammengefaßten Zysten des Mundbodens. Während sie die Schleimhaut zuerst seitlich vom Frenulum linguae, dann auch darüber hinaus stark vorwölben und verdünnen, liegen die selteneren, höchstens walnußgroßen Zysten der Parotis und Submaxillaris unter normaler, abhebbarer und etwas emporgehobener Haut verborgen. Sie alle wachsen langsam und machen erst bei erheblicher Größe Beschwerden. Ihren Inhalt bildet, wie bei den Speichelgangszysten, eine klare, fadenziehende Flüssigkeit.

Die Zysten der Sublingualis sind am leichtesten zu erkennen; denn Lipome und Dermoide des Mundbodens, welche in Frage kommen, besitzen nicht die bläulich transparente Beschaffenheit jener Zysten, und die Retention im Ductus maxillaris verrät sich durch ihre längliche Gestalt. Schwieriger dagegen und oft nur durch eine Probepunktion sicher zu stellen sind die Zysten der Parotis und Submaxillaris, da sie wegen ihres tieferen Sitzes und ihres festen Zusammenhanges mit oft vergrößerten Drüsenabschnitten nicht ohne weiteres von Tumoren zu trennen sind.

Die Behandlung ist nur bei vollkommener Entfernung oder Zerstörung der Zystenwand von Erfolg. Inzisionen genügen niemals, denn der Vernarbung der Wunde folgt das Rezidiv. Punktionen und Injektionen von Jodtinktur können in der Parotis zum Ziele führen; an der Submaxillar- und Sublingualdrüse empfiehlt sich dagegen von vornherein die Exstirpation am besten samt der ganzen Drüse.

δ) Von den mannigfachen Retentionszysten in den drüsigen Organen sind mehrere für den Chirurgen von Wichtigkeit.

In der weiblichen Brustdrüse treten sie in zwei Formen auf. Erstens kann sich aus einem kleineren oder größeren Milchkanale der laktierenden Mamma, wenn er durch frühere Entzündungen oder durch Vernarbung verlegt war, eine milchhaltige Zyste oder Galaktozele (Milchzyste) entwickeln, zweitens finden sich bei älteren Frauen meist beiderseits multiple Zysten im Brustdrüsengewebe. Sie sind von verschieden großer, aber in der Mehrzahl kleiner Gestalt, geben dem ganzen Organe eine höckerige Oberfläche und treten durch ihre

dunkle bräunliche oder grünliche Farbe deutlich auf der freigelegten Oberfläche oder auf dem Durchschnitte hervor. Chronische Entzündungen der Mamma bilden nach König die Ursache der Zysten, an deren Bildung die abnorme, wohl durch Entzündungsreize bedingte Sekretion seröser kolloider Massen und die Dilatation der feineren Gänge und der Drüsenbläschen durch die schrumpfende Umgebung (auch bei der Rückbildung des Organes) Schuld tragen. Ihre Genese ist jedoch nicht genügend geklärt, so daß sie von manchen, welche mit Schimmelbusch die Epithelwucherung der Acini für den primären, ihre zystische Erweiterung für den sekundären Vorgang halten, zu den Zystadenomen gerechnet werden.

Als Spermatozele ist eine nicht seltene Zystenbidung am Hoden bekannt, welche meist im Kopfe des Nebenhodens oder im Bereiche des Rete testis liegt und bei ihrer Entwicklung den Hoden nach unten drängt. Sie gilt als Retentionszyste der Vasa efferentia oder der blind endigenden, aber mit dem Kanalsysteme des Hodens und Nebenhodens verbundenen Ductuli aberrantes. Die Größe der langsam und erscheinungslos wachsenden Zysten schwankt zwischen der einer Bohne und der einer Männerfaust. Die klare oder etwas milchig aussehende Flüssigkeit, die den Inhalt bildet, enthält oft nachweisbare Spermatozoen; die Innenfläche kann Zylinderzellen mit und ohne Flimmerbesatz oder Plattenepithel tragen. Ihre Ursache bildet hauptsächlich die gonorrhoische Nebenhodenentzündung mit Obliteration verschiedener Kanäle.

Seltener beschäftigen den Chirurgen Pankreaszysten, welche durch Verschluß des Ausführungsganges, seiner Zweige oder von Drüsenläppchen infolge von interstitiellen Entzündungen entstanden sind. Von den Leberzysten gehört ebenfalls ein Teil zu den Retentionszysten, so weit sie durch Stauung aus den Gallengängen hervorgegangen sind.

Auch in Organen, welche Ausführungsgänge nicht besitzen, kann es zu wichtigen Retentionszysten kommen. So entsteht sehr häufig im Ovarium eine als Hydrops follicularis bezeichnete, auch multipel in einem Organe auftretende und bis zu Faustgröße heranwachsende Zyste aus einem reifen, nicht geborstenen Follikel. Ferner bilden sich nicht selten in der Schilddrüse mehrfache Zysten durch Zusammenfließen von stark erweiterten kolloidhaltigen Follikeln.

Die Erkennung und Behandlung der Organzysten greift ins Gebiet der speziellen Chirurgie hinüber.

c) Daß Retentionszysten am Gefäßsysteme vorkommen, ist nicht zu bezweifeln, doch sind viele Formen schwer als solche in ihrer Genese zu erkennen.

Es gibt Blut-, Lymph- und Chyluszysten.

Häufig handelt es sich insbesondere bei den ersten um Extravasation, was schon daraus hervorgeht, daß sie sich oft von riesiger Größe namentlich im Mesenterium oder im retroperitonealen Gewebe nach stumpfen Verletzungen bilden. An denselben Orten können Lymph- und Chyluszysten durch Erweiterung oder Berstung infolge von Stauung bei Verschluß des Ductus thoracicus oder der großen Lymphräume entstehen.

Als echte Zysten dürfen von den Blutzysten erstens seltene angeborene, am Halse beobachtete Gebilde betrachtet werden, welche die Stelle einer fehlenden Vene (jugul. int., ext., communis, facialis communis, subclavia) einnehmen und aus Entwicklungsstörungen der Gefäßanlage abgeleitet werden müssen. Ihre Wandung gleicht mehr oder minder der Struktur der Venenwand, ihr In-

halt besteht aus verändertem oder, wenn der Sack das blinde Ende der sonst vorhandenen Vene darstellt, aus frischem venösen Blute. Zweitens kommt im Gebiete der V. saphenae durch die vollständige Abschnürung von varikösen Erweiterungen die Bildung abgeschlossener Blutzysten zu stande.

Echte Lymphzysten oder seröse Zysten sind nicht leicht als solche zu erkennen. Während kleinere Gebilde einfachen Ektasien entsprechen, werden größere, falls ein Endothelbelag vorhanden ist, meist als zystische Lymphangiome aufgefaßt, doch kann nach Odenius auch eine zystische Degeneration von Lymphdrüsengewebe infolge von Stauung zu Grunde liegen. Ebenso unklar ist die Entstehungsgeschichte der großen im Gekröse sitzenden Chyluszysten.

Als Lymphadenozele bezeichnet man eine mehrkammerige Zyste der Lymphdrüsen vor allem der Schenkelbeuge, welche meist durch Infektion mit Filaria sanguinis (in den Tropen) durch Stauung der Lymphe und Ektasie der Sinus sich entwickelt.

4. **Parasitäre Zysten.** Der Echinokokkus und der Cysticercus treten im Gewebe als zystische Bildungen auf, welche von der Umgebung Fremdkörpern gleich abgekapselt werden.

a) Die 4—5 mm lange Taenia echinococcus (Blasenwurm) besteht aus 3—4 Gliedern (Proglottiden), von denen das hinterste länger als die Hälfte der ganzen Tänie ist und eine große Anzahl von Eiern entwickelt. Der Kopf ist ähnlich wie der Bandwurmkopf mit Saugnäpfen und einem Hakenkranz ausgestattet.

Die Taenia echinococcus lebt im Darmkanale des Hundes; beim Menschen kommt sie nicht zur Ausbildung, ruft jedoch durch die Entwicklung großer blasenförmiger Bildungen schwere Störungen hervor.

Die Infektion des Menschen erfolgt dadurch, daß auf irgend eine Weise, meist bei häufigem Verkehre mit Hunden, reife Tänieneier in den Magen gelangen. Nach ihrer Auflösung geraten die freigewordenen Embryonen in den Dünndarm, wo sie sich mit ihrem aus sechs Haken bestehenden Kranze festsetzen und durch die Schleimhaut hindurch in Lymph- und Blutgefäße vordringen. Mit dem Blutstrome verschleppt geraten sie in die Leber, mit dem Chylus durch den Ductus thoracicus und das rechte Herz in die Lunge. Diese beiden Organe stellen die Filter dar, deren Kapillarsystem die 25—28 μ großen Embryonen häufig nicht zu durchdringen vermögen. Nach Durchwucherung der Kapillarwände entwickeln sie sich zu großen Finnen, welche zwei verschiedene Formen, den unilokulären und den multilokulären Echinokokkus bilden. Nach den Untersuchungen von Mangold und von Melnikow-Raswedenkow wird die Verschiedenheit dieser Erscheinungsformen durch besondere Spezies bedingt.

Der ins Gewebe gedrungene Embryo wandelt sich sehr langsam in eine kleine Blase um, welche etwa in einem halben Jahre die Größe einer Haselnuß erreicht. Die Wand dieser Hydatide besteht aus einer lamellös geschichteten, zellosen, elastischen Membran (Kutikula), welche auf ihrer Innenfläche die sogenannte Parenchymschicht mit Muskelfasern, Gefäßen und bläschenförmigen Keimzellen enthält.

Der Inhalt der Blase ist eine wasserklare Flüssigkeit, welche frei von Eiweiß ist und daher beim Kochen nicht gerinnt. Sie enthält neben anderen Bestandteilen vor allem Kochsalz, oxalsauren Kalk und Toxalbumine, welche man für die Intoxikationserscheinungen (fast stets von Urtikaria begleitet)

verantwortlich macht, die nach Berstung einer Echinokokkenblase durch Resorption eintreten können. Außerdem sind in der Flüssigkeit Skolizes und Haken mikroskopisch nachzuweisen.

In der Parenchymschicht entstehen in Brutkapseln zahlreiche Bandwurmköpfchen oder Skolizes. Aus ihnen entwickeln sich Tochterblasen, welche frei in der Mutterblase schwimmen und in großen Gebilden oft zu Tausenden vorhanden sein können. Sie sind verschieden groß und enthalten mitunter Enkelblasen im Innern.

Kommt es trotz der Entwicklung von Brutkapseln und Skolizes nicht zur Ausbildung von Tochterblasen, so bleibt der Echinokokkus eine einfache Zyste (Azephalozyste), welcher die zusammengesetzte Form des mit Tochterblasen gefüllten Echinococcus hydatidosus gegenüber steht.

Das umgebende Gewebe hüllt den Echinokokkus überall in einen bindegewebigen Sack ein, welcher im Laufe der Jahre eine beträchtliche Stärke erlangt, aber an der Oberfläche von Organen freiliegend leicht so sehr verdünnt wird, daß er aufbricht. Die freigewordene Echinokokkusblase kann dadurch z. B. in der Bauchhöhle an eine andere Stelle gelangen oder, was häufiger vorkommt, gleichzeitig mit der Sackwand platzen und den Inhalt in die Umgebung verbreiten, so daß sich in der Bauchhöhle überall zwischen den Darmschlingen die Tochterblasen und Skolizes festsetzen und entwickeln. Wegen Verlötungen mit der Umgebung kann der Durchbruch auch in den Magen oder Darm oder in die Trachea erfolgen, wodurch Spontanheilungen, aber auch schwerwiegende Vereiterungen und Verjauchungen des ganzen Sackes (mit Pleuritis, Peritonitis) eintreten können. Der gelegentliche Durchbruch eines Echinokokkus in die V. cava kann tödliche Embolien verschulden.

Die nicht seltene Vereiterung erfolgt abgesehen von Perforationen auch durch das Eindringen von Bakterien aus der Nachbarschaft oder auf dem Blutwege.

Das Absterben des Echinokokkus ist ein ziemlich häufiges Vorkommnis. Es ist schon bei geringer Größe der Blase oft nach Krankheiten des Wirtes zu beobachten. Das ganze Gebilde schrumpft dann zu einer fettigen oder kreidigen bröckligen Masse zusammen, welche sich noch lange Zeit durch den Befund von Häkchen und Membranresten zu erkennen gibt.

Der multilokuläre Echinokokkus hat wesentliche Verschiedenheiten aufzuweisen. Nach Niederlassung des Embryo in einem Organe und Entwicklung des bläschenförmigen Zustandes verbreiten sich durch exogene Sprossung die zu Blasen sich umwandelnden Skolizes nach außen und durchsetzen, den Lymphspalten und Gefäßen folgend, weithin die Umgebung. Bei dieser Entwicklung kommt es nicht zu einer alles umschließenden Kapsel, sondern die reaktive Wucherung bildet zwischen den einzelnen verschieden gestalteten kleinen Zysten eine schwielige Bindegewebsmasse, welche allmählich einen großen Tumor hervorruft. Er erscheint auf dem Durchschnitte infolge der vielen Zysten alveolär gebaut und enthält oft große, durch Nekrose des Zwischengewebes entstandene Erweichungshöhlen oder ausgedehnte Verkalkungen mit abgestorbenen Blasen. In der Leber zeigt er oft eine gallige grünliche Verfärbung seines sonst schmierigen Inhaltes. Langsam wachsend kann der multilokuläre Echinokokkus besonders in der am häufigsten befallenen Leber, oder auch in der Lunge und im Knochen erhebliche Größe erreichen und die Umgebung durchwuchern. Seine Erweichungshöhlen können in die Nachbarschaft oder in verlötete benachbarte Organe durchbrechen.

Die beiden Formen unterscheiden sich auch durch ihre geographische Verbreitung. Denn der multilokuläre Echinokokkus bevorzugt Süddeutschland und die Schweiz, wo er auch unter den Rindern, seltener unter den Schweinen vorkommt. Die unilokuläre Form dagegen ist fast nur im Norden und Osten Deutschlands (Mecklenburg, Vorpommern) heimisch, im übrigen kommt sie in ganz Europa, in Südaustralien, Algier, Aegypten, in der Kapkolonie und ganz besonders häufig in Island vor. Da die Krankheit unter den Haustieren sehr verbreitet ist, so haben die Hunde in allen viehreichen Ländern vielfach Gelegenheit zur Aufnahme der Tänien, wodurch für den Menschen eine große Infektionsgefahr bedingt wird.

Der Echinokokkus kann sich, nicht selten auch multipel, überall im Körper entwickeln, doch bevorzugt er, seiner Wanderung vom Darme aus entsprechend, die Leber und die Lungen, während er in den Nieren, der Milz, der Bauchhöhle, in den Muskeln, den Knochen, der Haut, in der Mamma und der Schilddrüse viel seltener auftritt.

Die Prognose hängt wie die klinischen Erscheinungen ganz von dem Sitze ab; denn tiefliegende Echinokokken sind durch ihren Aufbruch oder ihre Vereiterung gefährlicher als oberflächlich sitzende. Ferner führen die Echinokokken der Wirbelsäule durch Schädigung des Rückenmarkes und die des Beckens durch langwierige und ausgedehnte Eiterungen häufiger zum Tode als die Erkrankung der übrigen Knochen.

Bei Erkrankungen tiefliegender Organe (Leber, Lunge, Milz, Nieren) verbergen sich die ersten Erscheinungen häufig unter unbestimmten Beschwerden und Symptomen (z. B. Dyspnoe, Leber,- Milz-, Nierentumor, Ascites und Ikterus durch Druck auf die Pfortader oder auf große Gallengänge) und treten gewöhnlich erst spät auf, wenn die Zyste durch ihren Umfang auf die Umgebung einwirkt, wenn sie vereitert oder aufbricht. Ihr eitriger Zerfall verschuldet heftige Schmerzen, Fieber und rasche Abnahme der Kräfte, fortschreitende Entzündungen der betreffenden Organe, abgesackte und fortschreitende Eiterungen im Bauch- oder Brustraume und Durchbrüche in benachbarte Organe (Magen, Darm, Harnwege, Bronchien) oder durch die Haut. Die oft durch Traumen veranlaßte Berstung des Sackes führt zu Vergiftungserscheinungen (mit Urtikaria) und zu einer namentlich im Peritoneum gefährlichen Verbreitung von entwicklungsfähigen Keimen. Die plötzliche Entleerung in einen Bronchus kann durch Erstickung tödlich werden. Daher folgt dem Aufbruche und der Vereiterung eines tiefliegenden Echinokokkus häufiger der tödliche Ausgang als die Spontanheilung.

Ihre Erkennung lehrt die spezielle Chirurgie; denn sie ist nur unter Würdigung aller in ihren Erscheinungen ähnlichen Organerkrankungen möglich. Hervorzuheben ist, daß man bei allen Echinokokken der Körperhöhlen wegen der großen Gefahr der Keimaussaat die Probepunktion zu unterlassen hat.

Die äußeren Echinokokken — d. h. die der Haut, des subkutanen Gewebes, der Muskulatur, des Muskelzwischengewebes und oberflächlich liegender Organe — treten als sehr langsam, oft schubweise wachsende, manchmal jahrzehntelang beschwerdelose, fluktuierende Geschwülste auf. Ihre Oberfläche ist glatt oder

infolge von fühlbaren Brutkapseln höckerig, ihre Größe kann die eines Kindskopfes erreichen und überschreiten, ihre Gestalt ist rundlich oder, wenn sie sich vorzugsweise im lockeren Gewebe zwischen den Muskeln und entlang großer Gefäße entwickelte, von der Umgebung beeinflußt. Durch seine bindegewebige Kapsel steht auch der unilokuläre Echinokokkus fest mit der Umgebung in Verbindung, so daß bei oberflächlichen die Haut, bei tieferen die Muskeln nicht abzuheben sind. Trotzdem lassen sich die Gebilde ausgiebig, aber nur mit dem benachbarten Gewebe verschieben und gut umgrenzen.

Im allgemeinen sitzen die äußeren Echinokokken häufiger am Rumpfe und Halse, wo die Regio lumbalis, die Bauchdecken,

Fig. 215.

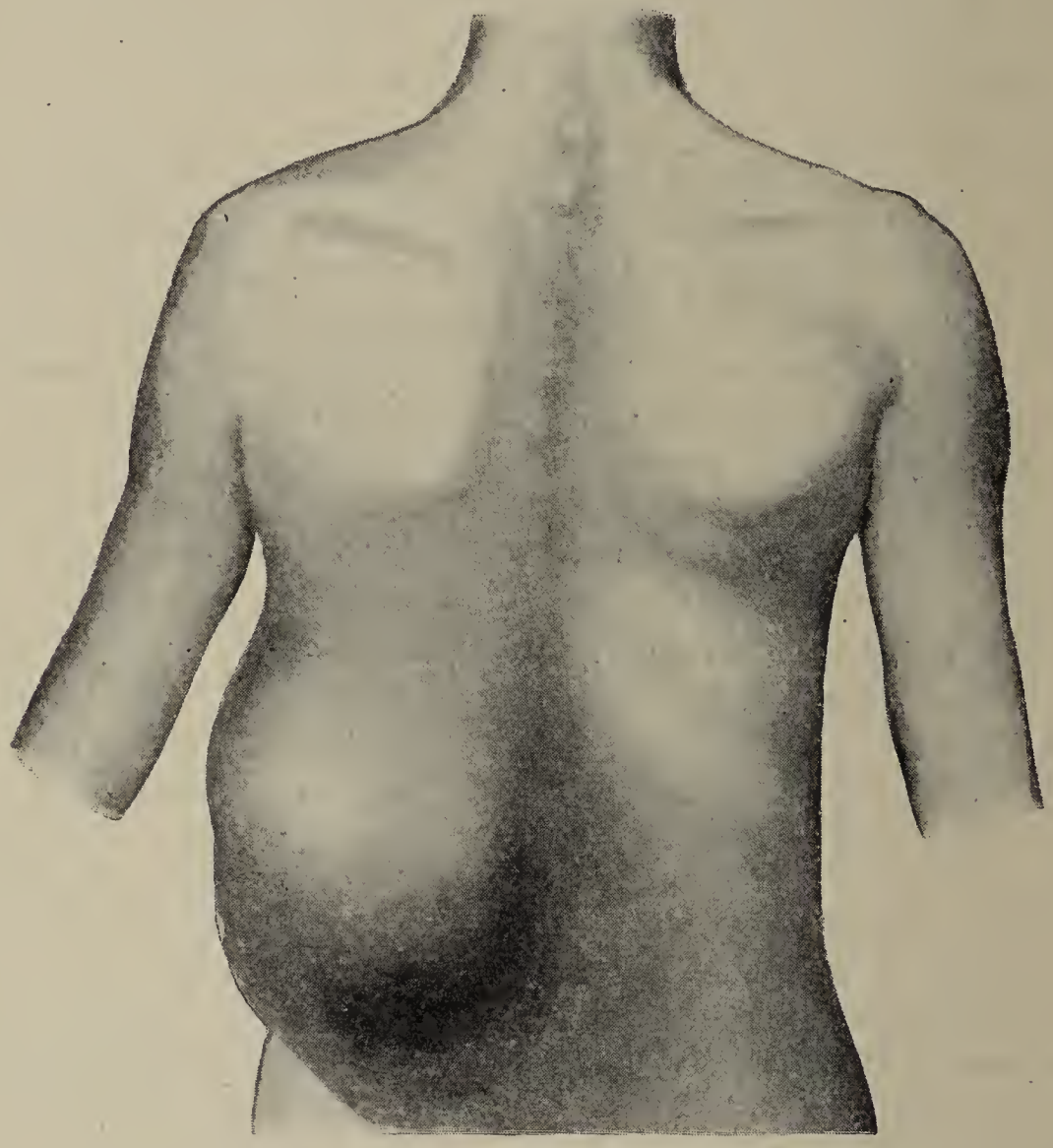

Großer Muskelechinokokkus am Rücken (Ech. hydatidosus).

die Achselhöhle, die Leistengegend und die Gefäßfurche des Halses und von Organen die Schilddrüse und die Mamma bevorzugt sind, als an den Extremitäten, wo sie vor allem im Sulcus bicipitalis internus, in der Gegend der Adduktoren und in der Kniekehle angetroffen werden. Am Kopfe sind die Weichteilechinokokken im M. temporalis und masseter und in der Orbita gefunden worden.

Die Erkennung der äußeren Echinokokken gelingt mehr durch den Ausschluß aller am betreffenden Standorte möglichen fluktuierenden, begrenzten Tumoren, chronischen Abszesse und Zysten (z. B. zystischer Lymphangiome, Lipome, Dermoide, Hygrome, Mamma-, Strumazysten, Ranula, tuberkulöser Abszesse) als durch besondere Merkmale der parasitären Zyste. Nur bei großen unilokulären Echinokokken kann

als eigenartiges Merkmal das sogenannte Hydatidenschwirren vorhanden sein, eine zitternde Bewegung der Wandung, welche dem kurzen Anschlagen mit dem Finger durch die in Bewegung geratenen Tochterblasen folgt. Den sichersten Aufschluß gibt natürlich die Punktion, deren Ausführung in den Weichteilen geringere Bedenken als in der Brust- und Bauchhöhle entgegenstehen, und die Untersuchung der Flüssigkeit auf Haken und Eiweiß.

Unmöglich wird die Erkennung durch die Vereiterung oder die perizystische Phlegmone. Erst die notwendig gewordene Spaltung fördert die selten vermuteten zerfallenen Blasen und Membranfetzen zu Tage.

Der Blasenwurm des Knochensystemes ist kein sehr häufiges Vorkommnis. Bisher sind 100 Fälle in der Literatur bekannt (Frangenheim).

Von den langen Röhrenknochen sind die spongiösen Enden bevorzugt, wie bei allen durch embolische Vorgänge entstehenden Herden. Auch scheint die Stelle einer alten Fraktur oder einer frischen Gewalteinwirkung gerne befallen zu werden, was wohl in abnormen Gefäßverhältnissen des Kallus oder in Gefäßzerreißungen seinen Grund hat. Außerdem bilden die Beckenknochen und die Wirbelkörper den häufigsten Sitz. Vereinzelt fanden sich die Diploe der Schädelknochen mit Durchbruch in die Keil- und Stirnbeinhöhle oder ins Schädelinnere, die Rippen, das Brustbein, das Schulterblatt und eine Phalanx betroffen.

Die multilokuläre Form erscheint am Knochen häufiger als die unilokuläre. Es treten anfangs stecknadelkopf- bis erbsengroße Blasen in den Spongiosamaschen auf. Durch Schwund der Knochenbälkchen und Nekrose umwachsener Abschnitte der Spongiosa entstehen große unregelmäßige Hohlräume, welche mit einer gelblichen oder weißlichen Flüssigkeit gefüllt sind. Außer Sequestern, Knochensand und Blasen sind darin Detritus und Cholestearin enthalten.

Viele Jahre können die Kolonien unbemerkt und ohne Erscheinungen im Knochen wachsen; höchstens zeigen leichte ziehende Schmerzen, häufiges Ermüdungsgefühl eine krankhafte Veränderung an. Da sie ihr Zerstörungswerk nur langsam verrichten, und die Kortikalis nur ganz allmählich, ohne daß ihr eine wesentliche periostale Knochenneubildung eine Verstärkung schaffte, verdünnt wird, so sind in den meisten Fällen die spontane Fraktur eines langen Röhrenknochen oder der Durchbruch der eiterähnlichen Masse samt der enthaltenen Blasen in die Weichteile die ersten Erscheinungen der Erkrankung. Wirbelechinokokken bedingen das Zusammensinken der Wirbelsäule und durch extradurale Entwicklung die Symptome der Kompressionsmyelitis. An platten Knochen finden sich Auftreibungen, welche entweder das Gefühl des Pergamentknitterns oder der Fluktuation bieten. Bricht ein epiphysärer Echinokokkus ins benachbarte Gelenk, so kommt es auch hier zu ausgedehnten Zerstörungen mit pathologischen Luxationen. Dem Durchbruche durch die Haut, welchem hartnäckige Fisteln folgen, gehen abszeßähnliche Ansammlungen voraus.

Die Erkennung des Knochenechinokokkus gehört

zu den schwierigsten Aufgaben. Denn die Erscheinungen sind so versteckt und werden angesichts der Seltenheit der Erkrankung so leicht auf häufigere Vorgänge bezogen, daß oft erst die Operation Klarheit bringt. So hat z. B. Küster bei einem 22jährigen Manne während der Operation einer Pseudarthrose des zum zweiten Male gebrochenen Oberarmes einen Echinokokkus gefunden. Liegt eine Spontanfraktur vor, so wird man an myelogene Sarkome, tuberkulöse Knochenabszesse und Gummata denken müssen und, wenn für diese die Anhaltspunkte fehlen, vor allem den Mangel einer reaktiven Knochenwucherung zu Gunsten des Echinokokkus verwerten. Dabei kommt dem Befunde der Palpation die Röntgenaufnahme zu Hilfe. Abszesse und Fisteln in der Umgebung des Knochens lassen eine Verwechslung mit chronisch-eitriger oder tuberkulöser Osteomyelitis begreiflich erscheinen. Selbst die bakterioskopische Untersuchung des Eiters oder der eiterähnlichen Masse kann nicht vor Täuschungen schützen, da in die nekrotischen Massen sehr häufig Eitererreger einwandern. Nur der Befund von zahlreichen Cholestearinkristallen in der punktierten Flüssigkeit gibt nach v. Bergmann einen wichtigen Fingerzeig.

Die Behandlung der Echinokokkenkrankheit erstrebt die vollkommene Entfernung der parasitären Zysten samt der ganzen Kapsel, um normale Verhältnisse herzustellen.

Wenig Schwierigkeiten bereiten die äußeren unilokulären Echinokokken; selbst die Zystensäcke des Peritoneum, des Mesenterium und des Netzes können oft vollständig ausgeschält werden. Aber in den großen Organen oder bei ausgedehnten Echinokokken der Bauch- und Brusthöhle verbieten Verwachsungen und auch Blutungen bei ihrer Lösung dies radikale Verfahren.

Man beschränkt sich daher in solchen Fällen auf die Spaltung des vorher freigelegten und in die Wunde genähten Sackes mit gründlicher Entleerung des Inhaltes der unilokulären Zyste und mit nachfolgender Drainage, wodurch langsam oft erst nach vielen Monaten eine Ausheilung zu stande kommt. Man nennt das Verfahren einzeitig, wenn sofort nach dem Einnähen der Sackwand in die Wunde, wodurch das Einfließen der infektiösen Flüssigkeit in die eröffnete Brust- oder Bauchhöhle verhütet werden soll, die Spaltung vorgenommen wird, und zweizeitig, wenn man erst mehrere Tage damit wartet, bis sichere Verklebungen vorhanden sind.

Die lange Heilungsdauer hat zur Abänderung dieser Operation geführt, welche sich jedoch nur für nicht vereiterte unilokuläre Echinokokken eignet. Nach Bobrow und Garrè wird die Kapsel unter peinlichem Schutze der Umgebung gespalten, entleert, und ihre Innenfläche möglichst genau von Membranresten gesäubert. Sind dann noch leicht ausschälbare Kapselabschnitte fortgeschnitten, so wird die ganze Höhle durch eine doppelreihige Naht verschlossen und in die Bauchhöhle versenkt. Zur Vorsicht wegen Eiterung und wegen Rezidiven kann man die Kapselnaht auch an der Bauchwand befestigen. Bleibt die Höhle bezw. das in ihr auftretende Transsudat steril, so erfolgt allmählich vollkommene Schrumpfung.

Die Entfernung eines multilokulären Echinokokkus aus einem Organe gleicht der Operation eines malignen Tumors und kann nur bei geringer Ausdehnung vorgenommen werden (z. B. aus der Leber durch Resektion eines Keiles). Die erkrankte Niere muß ebenso wie die Milz exstirpiert werden. Unvollkommene Operationen wie Inzisionen und Ausschabung sind ohne Erfolg.

Knochenechinokokken von geringer Größe sind leicht mit dem Meißel zu erreichen und genügend auszukratzen. Bei großer Ausdehnung und bei weitgehender Zerstörung des Knochens kommen die Resektion der erkrankten Abschnitte und namentlich bei schweren Eiterungen und allgemeinem Kräfteverfall die Amputation in Frage.

Große Bedeutung hat die Prophylaxe der Krankheit. Vor allem ist Vorsicht bei dem Verkehre mit Hunden notwendig. Da sie mit dem Kot die eierhaltigen Glieder des Blasenwurmes entleeren und ihre Schnauze leicht verunreinigen, so ist das Ableckenlassen der Hände oder des Gesichtes ebenso gefährlich als die Benutzung eines Geschirres, aus welchem ein Hund gefüttert worden ist. Auch das Verbot der Hausschlächterei ist wichtig, da sehr leicht dabei Echinokokkenmaterial verbreitet wird, und sich Hunde durch das Fressen kranker Abfälle infizieren.

b) Der Cysticercus cellulosae ist die Finne der Taenia solium, welche im Dünndarme des Menschen vorkommt und durch den Genuß von rohem oder ungenügend gekochtem finnigen Schweinefleisch erworben wird, indem der in der Finne enthaltene Bandwurmkopf oder Skolex nach Auflösung der Blase eine 2—3 m lange Proglottidenkette bildet.

Sind Täneneier, welche vom Tiere oder Menschen, auch von demselben Menschen stammen können, durch verunreinigtes Trinkwasser oder mit Nahrungsmitteln oder auch durch die Berührung infizierter Finger mit der Mundschleimhaut in den Magen des Menschen gelangt, so wandert der vom Magensaft seiner Hülle beraubte Embryo durch die Darmwand in den Blut- oder Lymphstrom, setzt sich in den verschiedenen Stellen des Körpers nieder und entwickelt sich dort in mehreren (etwa 9) Wochen zu einer erbsen- bis kirschgroßen Blase (Cysticercus), welche viele Jahre ihre Lebensfähigkeit bewahrt und nach dem Absterben des enthaltenen Skolex schrumpft und verkalkt. Gelegentlich sollen auch beim Menschen Finnen vorkommen, welche von der Taenia saginata stammen.

Am Orte seiner Niederlassung erregt der Cysticercus eine leichte Entzündung, welche zur Verdichtung des umgebenden Bindegewebes führt. Die in lockerem Gewebe liegenden Finnen können durch Eigenbewegung wandern.

Der Cysticercus befällt in der Regel jüngere Leute und tritt meist multipel und zwar in sehr großer Zahl, zu Hunderten und Tausenden, auf.

Die Muskeln, das subkutane Gewebe und von Organen das Gehirn und das Auge sind seine Lieblingsstätten. Viel seltener sind die übrigen Organe, selbst die Leber und die Lunge, betroffen; am Knochensysteme sind nur zweimal Cysticerken beobachtet worden. Durch die Niederlassung von Eiterkokken aus dem Blute können sie vereitern und Anlaß zu Phlegmonen geben.

Die Erscheinungen sind natürlich von dem Sitze abhängig. Im subkutanen Gewebe und in Muskeln, wo der Cysticercus meist gleichzeitig und multipel vorkommt, bildet er ver-

schiebliche, höchstens haselnußgroße rundliche, derbe Knoten, welche, abgesehen von rascher Ermüdung und allgemeinen Muskelschmerzen, nur bei ihrer Berührung mit Nerven besondere Störungen (Lähmungen, Schwäche, Neuralgie) hervorrufen. Bei vereinzeltem Auftreten können sie leicht mit kleinen Tumoren verwechselt werden.

Verhältnismäßig häufig sind das Gehirn und seine Häute, selten das Rückenmark Sitz des Cysticercus, der hier auch in einer besonderen Form, nämlich in Gestalt traubenartig zusammenhängender Bläschen (Cysticercus racemosus) auftritt. Er kann vollkommen erscheinungslos bleiben oder je nach seinem Sitze Rindenepilepsie oder die Symptome eines Hirn- oder Rückenmarkstumors verursachen und zum Tode führen.

Der Cysticercus des Auges beschäftigt den Ophthalmologen. Außer in der Orbita kommt er im Glaskörper, unter der Retina, unter der Konjunktiva, in der vorderen Kammer vor und richtet, falls er nicht früh aus ihm entfernt wird, den Bulbus zu Grunde.

Die Behandlung besteht überall in frühzeitiger Entfernung der durch Störungen bemerkbaren Blasen.

Die Erkrankung hat mit der Verminderung der Bandwurmkrankheit sehr abgenommen, was in erster Stelle dem geordneten Schlächtereibetriebe und der Fleischbeschau, ferner auch der Behandlung der Bandwurmkranken zu danken ist.

Literatur.

Aschoff, Ergebnisse der allgemeinen Pathologie von Lubarsch und Ostertag. 2. Jahrgang, Wiesbaden 1897. — Askanazy, Ein Fall von Cysticerkenbildung an der Gehirnbasis mit Arteriitis obliterans cerebralis. Zieglers Beitr. z. path. Anat. Bd. 7, 1890, S. 83. — v. Bergmann, Ueber Echinokokken der langen Röhrenknochen. Arbeiten aus v. Bergmanns Klinik Bd. 2, 1887, S. 1. — Ders., Handb. d. prakt. Chir. 2. Aufl., Bd. I, S. 27, Pneumatocele cranii. — Chiari, Ueber die Genese der Atheromzysten der Haut und des Unterhautzellgewebes. Zeitschr. f. Heilk. Bd. 12, 1891, S. 189. — Danielsen, Der Cysticercus cellulosae im Muskel. Beitr. z. klin. Chir. Bd. 44, 1904, S. 238. — Fischer, Die Krankheiten der Lymphgefässe, Lymphdrüsen und Blutgefässe. Deutsche Chir. 1901, Lymphadenozele, S. 129. — Gangolphe, Maladies des os. Paris 1894. — Frangenheim, noch nicht erschienen (Mai 1905). — Garrè, Ueber neue Operationsmethoden des Echinokokkus. Beitr. z. klin. Chir. Bd. 24, 1899, S. 227. — Gerulanos, Das Vorkommen von multiplen Muskelechinokokken, nebst Bemerkungen über die Verbreitung der letzteren im Organismus. Deutsche Zeitschr. f. Chir. Bd. 48, 1898, S. 372. — Gross, Die Lymphangiektasie der Leiste u. a. I. Die Lehre der Adenolymphozele. Arch. f. klin. Chir. Bd. 76, 1905, S. 778, mit Lit. — Hirschberg, Cysticerken im Auge. Eulenburgs Realenzyklopädie 1885. — Fritz König, Beitrag zur Anatomie der Dermoid- und Atheromzysten der Haut. Arch. f. Chir. Bd. 48, 1894, S. 184, und Arbeiten aus v. Bergmanns Klinik 9. — Küttner, Zysten der Speicheldrüsen. Handb. d. prakt. Chir. 2. Aufl., Bd. 1, S. 666. — Madelung, Beitrag zur Lehre von der Echinokokkenkrankheit. Stuttgart 1885. — Mangold, Ueber den multilokulären Echinokokkus und seine Taenie. Berl. klin. Wochenschr. 1892. — Marchand, Zyste. In Eulenburgs Realenzyklopädie Bd. 5, 1895, S. 256. — Melnikow-Raswedenkow, Studien über den Alveolarechinokokkus. Zieglers Beitr. z. path. Anat. Bd. 4, Suppl. 1901. — Mennicke, Ueber 2 Fälle von Cysticercus racemosus. Ebenda Bd. 21, 1897, S. 243. — Odenius, Ueber einfache zystische Degeneration der Lymphdrüsen. Virchows Archiv Bd. 155, 1899. — Posselt, Ein Beitrag zur Lehre von der multiplen Cysticerkose. Wien. klin. Wochenschr. 1899, S. 422. — Ders., Die geographische Verbreitung des Blasenwurmleidens. Stuttgart 1900, mit Lit. — Riemann, Ueber die Keimzerstreuung des Echinokokkus im Peritoneum. Beitr. z. klin. Chir. Bd. 24, 1899, S. 187. — Speckert, Ein Fall von Chyluszyste. Arch. f. klin. Chir. Bd. 75, 1905, S. 998. — H. Ström, Ueber Pneumatocele cranii supramastoidea. Zentralbl. f. Chir. 1903, S. 1309.

Sachregister.

A.

Abszesse, kalte I 319, 339.
— — Behandlung I 342.
— lymphadenitische I 198.
— lymphangitische I 195.
Abszeßspaltung I 167.
Abszeß, subkutaner I 176.
Achillotomie II 194.
Acne punctata I 174.
— pustulosa I 174.
Adamantinom II 383.
Adenom II 369.
Adenomata sebacea II 369.
— sudoripara II 370.
Adenomyom II 356.
Adenosarkom II 373.
Aderlaß I 12.
Adrenalin bei lokaler Anästhesie I 104.
Agglutination I 132.
Agglutinine, spezifische I 138.
Akromegalie II 217.
Aktinomykose I 304.
— Behandlung I 311.
— der einzelnen Organe I 308.
— Erkennung I 311.
— Erreger der I 304.
— Prognose der I 311.
— Uebertragung I 306.
— Wirkung auf die Gewebe I 307.
Albuminurie durch Toxine I 138.
Alexin I 132.
Alkoholkompressen I 25, 166.
Alkohol, Nekrose durch II 9.
Alkoholwaschung zur Desinfizierung I 50.
Allgemeininfektion, hämorrhagische I 253.
— metastasierende pyogene I 246.
— — Behandlung I 250.
— — Erkennung I 250.
— — Prognose I 250.
— — Symptome I 248.
— — Ursachen I 246.
— nicht metastasierende pyogene I 251.
— — — Behandlung I 253.
— — — Erkennung I 253.
— — — Erreger I 251.
— — — Symptome I 252.
— putride I 263.
— pyogene I 244.
Alloplastik I 41, 45.
Altersbrand II 13.
Alveolärsarkome II 310.
Amniotische Verwachsungen II 142.
Amputationsneurom II 361.
Amyloiddegeneration durch Toxine I 139.
Analeptika I 13.
Anämie durch Toxine I 139.
Anästhesie, örtliche I 101.
— — Gefahren der I 100.
Aneurysma II 160.
— arteriale II 161.
— — Erscheinungen des II 163.
— — Formen II 160.
— — traumaticum spurium II 58, 60, 161.
— arterio-venöses II 60, 62, 164.
— — Folgen II 167.
— embolisch-mykotisches I 202; II 178.
— falsches I 201; II 60, 160.
— spontanes I 201.
— traumaticum verum II 57, 60, 160.
— varicosum II 165.
Aneurysmen, Behandlung der II 168.
— Diagnose der II 168.
Angina syphylitica I 372.
Angiolipom II 270.
Angiom II 292.
Angioma arteriale racemosum II 299.
Angiosarkome II 310.
Angiotripsie I 9.
Ankylose II 193.
Anthrax I 295.
Antikörper, bakterizide I 137.
Antiphlogistische Behandlung I 166.
Antipyretika bei Fieber I 142.
Antiseptika, Einfluß auf die Gewebe I 17.
— zur Desinfizierung I 50.
Antiseptik, Geschichte der I 45.
Antitoxinbildung I 136.
Aponeurosenfibrom II 262.
Apoplexie durch Syphilis I 385.
Arterien, Atherom der II 159.
Arterienklemmen I 7.
Arterienthrombose II 12, 177.
Arterienwand, Durchbruch der entzündeten I 201.
Arterienwunde, Zeichen einer subkutanen II 58.
Arteriitis gangraenosa I 264.

Arteriitis, Prophylaxe bei Abszeßspaltungen I 202.
— purulenta I 201.
— syphilitica obliterans I 375.
Arteriosklerose II 159.
— Folgen der II 160.
Arthralgie, gonorrhoische I 233.
Arthrektomie wegen Gelenktuberkulose I 355.
Arthritis acuta gummosa I 384.
— chronica deformans II 200.
— — rheumatica II 197.
— — — ankylo-poetica II 199.
— — ulcerosa sicca II 202.
— gonorrhoica I 233.
— neuropathische II 204.
— purulenta I 230.
— sicca II 197.
— tuberculosa I 343.
— urica II 206.
Arthrodese II 192.
Arthropathie, tabische II 205.
Artilleriegeschosse, Verletzungen durch II 113.
Ascites chylosus II 65, 179.
Aseptik I 45.
— Geschichte der I 45.
Asphyxie in der Narkose I 94.
Aetheranästhesie, örtliche I 101.
Aether, Eigenschaften des I 89.
Aethernarkose, Handhabung I 91.
— Nachwirkungen der I 93.
— Rüstzeug der I 92.
— unvollständige I 93.
Atherom II 443.
— der Arterien II 159.
Atherosklerose II 159.
Aethylchloridanästhesie, örtliche I 101.
Atmung, künstliche I 96.
Aetzmittel in der Wundbehandlung I 16.
— Nekrose durch II 9.
— Wirkung auf Gewebe II 117.
Aetzungen II 117.
Aurikularanhänge II 282.
Aussatz I 359.
Autoplastik I, 41.
Autotransfusion I 12.

B.

Bacillus emphysematosus I 260.
— oedematis maligni I 261.
— pyocyaneus I 154.
— typhosus I 158.
Bacterium coli commune I 156, 260.
Bakterizide Kraft des Körpers I 132.
— Stoffe, Herkunft der I 134.
Bakteriengifte I 123.
Bakterieninvasion I 123.
Bakterienresorption I 131.
Bakterientoxine I 135.
— Wirkung der I 138.
Bakterien, Einkapselung von virulenten I 40.
Bakterienwirkung, Inkubationszeit der I 124.
Bakterioagglutinine I 132.
Bakteriolysine I 132.
Barlowsche Krankheit II 224.
Baucherschütterung II 30.
Bauchhöhle, Blutung in die II 104.
Bauchkompression II 104.
Bauchorgane, subkutane Verletzung der II 104.
Bauchschüsse II 112.
Bildungen, überzählige, der Glieder II 213.
Bindenmaterial I 58.
Blasenbildung durch chemische Stoffe II 117.
— durch Erfrierung II 121.
Blitzfiguren II 132.
Blitzschlag II 131.
Blutbeulen II 31.
Blutblase II 31.
Blutergelenk II 209.
Blutergüsse, Resorption der II 32.
— subkutane II 31.
— submuköse II 34.
Bluterkrankheit I 10.
Blutersetzung nach Blutungen I 11.
Blutgefäße, s. auch Gefäße.
— Arrosion der II 59.
— Erkrankungen der II 159.
— Heilung verletzter I 40; II 64.
— offene Verletzung der II 59.
— pyogene Erkrankung I 201.
— subkutane Verletzung der II 57.
Blutinfektion I 132, pyogene 251.
Blutleere, künstliche I 5.
Blutstillung bei Hämophilie I 10.
— endgültige I 6; II 63.
— vorläufige I 4; II 62.
Bluttransfusion I 13.
Blutung I 3.
— arterielle II 60.
— venöse II 60.
Blutuntersuchung auf Bakterien I 254.
Blutveränderungen bei Allgemeininfektion I 252.
Blutverlust, Behandlung des I 12.
— Folgen des I 12.
— Gefahren des I 11.
— körperliche Schutzvorrichtungen gegen I 10.
Blutzysten II 448.
— traumatische II 33.
Botryomykose I 388.
Brand II 1; s. auch Nekrose.
Brandblasen II 2, 125.
Brand, Formen des II 3.
Brandjauche I 129.
Brandschorf II 127.
Brandwunde II 125.
Braunsche Anästhesie I 104.
Brisement forcé I 353.
Bruchenden, Verschiebungsformen II 81.

Bruchschmerz nach Frakturen II 88.
Brusterschütterung II 30.
Brusthöhle, Emphysem der II 35.
Brustkompression II 104.
Brustorgane, subkutane Verletzung der II 104.
Brustschüsse II 112.
Bubo inguinalis I 198.
Bubonen, indolente I 366, 375.
— Rotz I 302.
Bursitis acuta purulenta I 237.
— gonorrhoica I 239.
— tuberculosa I 356.

C.

Callus luxurians II 85, 287.
Cambricbinden I 58.
Capsula sequestralis bei Osteomyelitis I 208.
Caput Medusae II 173.
Caries tuberculosa I 335.
— — carnosa I 336.
Caro luxurians I 39.
Chemotaxis, positive I 126, 134.
Chemotropismus I 134.
Chloroform, Eigenschaften des I 79.
Chloroformnarkose I 79.
— Nachwirkungen der I 88.
— Rüstzeug zur I 83.
— Spättod nach I 88.
Chlorom II 339.
Cholesteatom II 382.
Chondritis syphilitica I 383.
Chondrodystrophie, fötale II 214.
Chondrom II 276.
Chondroma cysticum II 277.
— myxomatodes II 277.
Chondrom, ossifizierendes II 277.
Chondrosarkom II 319.
Chromatophorom II 345.
Chylothorax II 65, 179.
Chylusausfluß, Folgen II 65.
Coli Bacterium I 156, 260.
Coma diabeticum, Behandlung und Prophylaxe II 17.
— — nach Narkose II 17.
Combustio II 124.
— bullosa II 125.
— erythematosa II 124.
— escharotica II 126.
Congelatio II 119.
— bullosa II 121.
— erythematosa II 121.
— escharotica II 121.
Corningsche Anästhesie I 104.
Cornu cutaneum II 366.
Corpora oryzoidea der Gelenke I 345.
Craniotabes II 220.
Cushings Anästhesie I 105.

D.

Dactylitis syphilitica I 380, 384.
Darmadenome II 372.
Darmaktinomykose I 310.
Darmgangrän II 8.
Darmmilzbrand I 297.
Darmnaht I 22.
Darmtorsion, Gangrän durch II 8.
Darmtuberkulose I 327.
Décollement de la peau II 34.
Degeneration, entzündliche I 126.
Dekubitus II 6.
— akuter bei Lähmungen II 23.
Delirium tremens II 138.
Demarkationszone bei Nekrosen II 3.
Dermoid II 377.
Dermoidzyste II 377.
Deschampsche Nadel I 9.
Desinfektion der Haut I 47.
Desmoid II 262.
Destruktionsluxationen II 188.
Diabetesbrand II 15.
Diabetes, Disposition für Infektionen II 15.
— Operationen bei II 17.
— traumatischer II 141.
Diphtherie I 287.
— Behandlung I 293.
— der Haut I 294.
— der Schleimhaut I 289.
— Empfänglichkeit für I 289.
— Erkennung I 292.
— Erreger der I 287.
— Komplikationen I 292.
— Prognose I 291.
— putride I 293.
— Sterblichkeit I 291, 293.
— Todesursachen bei I 291.
— Uebertragungsweisen I 288.
Diphtherieantitoxin I 288.
Diphtherieheilserum I 293.
Diphtheroid I 290.
Diplococcus lanceolatus (pneumoniae) I 150.
Distensionsluxationen II 188.
Dolores osteocopi I 379.
Dottergangzysten II 388.
Dottergangfistel II 388.
Doyens Angiotriptoren I 9.
Drainage I 23.
— ihre Anwendung I 27.
— inzidierter Eiterherde I 169.
Drucklähmung II 48.
Drucknekrose II 7.
Druckstauung, traumatische II 104.
Drüsenadenome II 373.
Drüsentuberkulose I 328.
— Behandlung I 330.
Ductus thoracicus, Verletzung des II 65.
Durchstechungsfrakturen II 99.
Dysplasie, chondrale II 214.
Dystrophie, periostale II 214.

E.

Eburnatio bei Osteomyelitis purus I 208.
Eburnation, syphilitische I 376.

Echinokokkuszyste II 449.
Eczema solare II 124.
Eiter I 129.
Eitererreger I 143.
— Eintrittspforten der I 162.
— Geschichtliches I 144.
Eiterherd, Inzision des I 167.
Eiterkörperchen I 129.
Eiterung, Ursachen der I 129.
Ekchondrom II 276.
Ekchymosen II 31.
Ektropium durch Narbenzug I 37.
Ekzem II 142.
Elephantiasis II 146.
— cavernosa II 297.
— Formen II 147.
— haemangiectatica II 253.
— lymphangiectatica II 253.
— nervorum II 254.
— phlebectatica II 173.
Elfenbein, Einheilung von I 44.
Embolie II 178.
— Behandlung der II 179.
— Entstehung einer II 10.
— Nekrose durch II 10.
— paradoxe II 178.
— Zeichen der II 11.
Embolien nach Frakturen II 88.
Embryome, zystische II 433.
Emphysem der Brusthöhle II 35.
— traumatisches II 34.
Enchondrom II 276.
Endangitis tuberculosa I 358.
Endarteriitis, chronisch deformierende II 159.
— obliterans II 159.
— productiva I 201.
— syphilitica, Nekrose durch II 18.
Endotheliom II 420.
Endovasculitis obliterans syphilitica I 366.
Englische Krankheit II 218.
Entartungsreaktion der Nerven II 52.
Enterokystom II 389.
Entspannungsnähte I 18.
Entzündungsvorgänge I 124.
— akute und chronische I 130.
— Behandlung der pyogenen I 166.
— Erscheinungen der I 127.
— eitrige I 129.
— fibrinöse I 128.
— Formen der I 127.
— Granulation bei I 127.
— hämorrhagische I 129.
— hyperämisierende Mittel gegen I 134.
— jauchige (putride) I 129.
— Regeneration bei I 127.
— seröse I 128.
— traumatische oder mechanische I 31.
Entzündungsschmerz, Behandlung I 166.
Ephelides II 302.
Epidermisstreifen zur Transplantation I 41.
Epidermoid II 380.
Epithelbekleidung von Granulationswunden I 37.
Epitheliom, verkalktes II 369.
Epithelzyste II 381.
Epulis II 263.
— sarkomatöse II 315, 318.
Erfrierung II 119.
— allgemeine II 119.
— Behandlung der II 122.
— Folgen der II 122.
— Infektionen nach II 123.
— örtliche II 120.
Erfrierungsgrade II 120.
Ergotismus II 25.
Erschütterungen II 29.
Erstickung in der Narkose I 94.
Erstickungsnarkose I 92.
Erysipel I 182.
— Arten des I 183.
— Behandlung des I 187.
— Entstehung I 182.
— Erreger des I 182.
— habituelles bei Lupus I 324.
— Heilkraft des I 187; II 248.
— Komplikationen des I 186.
— Prophylaxe des I 187.
— Rezidivieren des I 185.
Erysipeloid I 188.
Erythema solare II 124.
Erytheme durch chemische Stoffe II 117.
Erythem durch Erfrierung II 121.
Esmarchsche Blutleere I 5.
Exerzierknochen II 292.
Exkoriationen II 30.
Exostose, bindegewebige II 287.
— kartilaginäre II 277, 285.
Exostosis bursata II 286.
Exsudatarten I 128.
Exsudation bei Entzündungen I 125.
Exsudationszyste II 441.
Extensionsbehandlung der Gelenktuberkulose I 353.
Extensionsverband II 92.
Extravasationszyste II 441.
Extremitäten, Embolie der II 11.
— Nekrose der II 4.
— — durch Syphilis II 18.
— Wachstumsstörung nach Frakturen II 88.
— Zwergwuchs der II 213.

F.

Facies tetanica I 281.
Faszienfibrom II 262.
Fäulnisalkaloide I 258.
Fäulniserreger I 259.
Fäulnisprozesse I 258.
Ferrum candens I 16.
Fettembolie II 139.
— nach Frakturen II 87.
Fettgewebe, Transplantation von I 44.
Feuermal II 294.

Feuerschwamm I 7.
Fibrolipom II 270.
Fibrom II 249.
— des subkutanen Gewebes II 261.
— tuberkulöses, der Gelenke I 345.
Fibroma molluscum II 252.
Fibromata nervorum II 264.
Fieber I 139.
— Abfall I 140.
— Antipyretica bei I 142.
— aseptisches I 142.
— — bei Frakturen II 84.
— — durch Hämatome II 32.
— Bedeutung des I 140.
— Nebenerscheinungen des I 139.
— nervöses I 143.
— Stadien des I 140.
— Ursachen des I 140.
Fiebereinfluß auf die Bakterien I 142.
Fiebertypen I 141.
Filaria sanguinis hominis II 148.
Finger, schnellender II 154.
Fingerkontraktur, Dupuytrens II 189.
Fisteln, Behandlung der tuberkulösen I 342.
Fleischwarze II 251.
Flughautbildung II 142.
Fluktuationsprüfung I 177; II 240.
Folliculitis I 173.
Forcipressur I 9.
Foetus in foetu II 439.
Fragilitas tendinum II 40.
Frakturen II 77.
— Behandlung II 88.
— blutige Vereinigung bei II 96.
— der verschiedenen Knochen, Häufigkeit II 80.
— Diagnose der II 82.
— Einrichten der II 89.
— Entstehung II 78.
— Erscheinungen der II 81.
— frühzeitige Bewegung nach II 94.
— Heilungsdauer II 86.
— komplizierte, Amputation bei II 102.
— — Behandlung II 100.
— — Diagnose der II 100.
— — Entstehung II 99.
— — Gefahren II 99.
— — Häufigkeit der II 99.
— Knochentransplantation für II 98.
— Massagebehandlung von II 94.
— mit Dislokationen heilende II 96.
— Nebenverletzungen bei II 80. 87.
— Notverband II 88.
— pathologische II 84.
— Prognose II 88.
— Retention der II 90.
— Röntgendurchleuchtung II 83.
— schlecht geheilte, Behandlung II 96.
— Tumorbildung nach II 84.
— Verlauf II 84.
Frakturformen II 78.
Frakturheilung, Hindernisse II 86.
Fremdkörper, Ausstoßung I 40.
Fremdkörper, Einheilungsprozeß I 40.
— Einheilung und Entfernung I 28.
— Infektionsgefahr durch I 28.
Frostbeulen II 123.
Frostbrand II 121.
Frühsynkope in der Narkose I 96.
Fungus der Gelenke I 351.
— der Sehnenscheiden und Schleimbeutel I 355.
— durae matris II 318.
Furunkel I 171.
— Behandlung I 174.
— Entstehung des I 171.
— Erreger des I 171.
— Gefahren des I 172.
Furunkulose I 172.
— Behandlung der I 176.

G.

Galaktozele II 447.
Gallertkrebs II 410.
Gang, spastischer II 191.
Ganglien II 211.
Ganglion carpale dorsale II 211.
— periostale I 214.
Gangraena nosocomialis I 269.
Gangrän I 129; II 3.
— durch Erfrierung II 121.
— s. auch Nekrose.
Gasbrand I 266.
Gasphlegmone I 266.
Gaumensyphilis I 372.
Gaze, hydrophile I 58.
Gefäßabschnitte, Transplantation von I 44.
Gefäße, s. auch Blutgefäße.
Gefäßnaht II 63.
Gefäßunterbindung I 7; II 63.
Gefäßwunden, Heilung II 64.
Gefühlsstörungen durch Nervenverletzung II 53.
Gehirnanämie bei Ohnmacht II 135.
Gehirn, subkutane Verletzung des II 104.
— Toxinwirkung auf I 138.
Gehirnerschütterung II 30.
Gehirnsyphilis I 385.
Gehverband II 91.
Gelatine zur Blutstillung I 10.
Gelenke, Absprengung von Knorpelstücken II 70.
— blutige Einrenkung II 74
— Einrenkung II 73.
— Erkrankungen der II 187.
— Fremdkörperentfernung II 75.
— Luxationen der II 71.
— offene Verletzungen II 74.
— pyogene Erkrankung der I 227.
— Quetschung der II 66.
— Schußverletzung der II 112.
— Stellungsveränderungen durch Synovitis purulenta I 228, 232.
— Subluxationen der II 71.
— Syphilis der I 383.

Gelenke, Verletzungen der II 66.
— Versteifung der I 230; II 193.
Gelenkbänderzerreißung und -dehnung II 68.
Gelenkdistorsion II 68.
Gelenkeiterungen, Entstehung I 227.
Gelenkentzündung, chronisch deformierende II 200.
— durch Gonokokken I 233.
— — Pneumokokken I 235.
— durch Typhusbazillen I 236.
— tuberkulös-eitrige I 352.
Gelenkentzündungen, Folgezustände der I 230.
— s. auch Arthritis und Synovitis.
Gelenkergüsse nach Frakturen II 87.
Gelenkfrakturen II 69.
Gelenkgicht II 206.
Gelenkhydrops bei Osteomyelitis acuta I 215.
— nach Quetschungen II 67.
— tuberkulöser I 345, 349.
Gelenkkapsel, Dehnung und Zerreißung II 68.
Gelenkkapseleinklemmung II 69.
Gelenkkaries I 347.
Gelenkknorpel, Heilung des II 86.
— tuberkulöse Zerstörung des I 346.
Gelenkkontrakturen II 188.
— Behandlung der entzündlichen I 232, 353.
— bei Hämophilie II 210.
— tuberkulöse I 351.
— s. auch Kontrakturen.
Gelenkkörper II 70, 203.
Gelenkmäuse II 70, 203.
Gelenkrheumatismus, chronischer II 197.
— — Formen II 198.
Gelenkschwellung durch Distorsion II 69.
Gelenkstellungen, falsche, nach Distorsion II 69.
— rhachitische II 221.
Gelenktuberkulose I 343.
— Behandlung I 352.
— Entstehung I 343.
— granulierende I 351.
— klinischer Verlauf I 348.
— nach Quetschung II 67.
— ostale I 337.
— Prognose der I 352.
— Spontanheilung I 347.
Gelenkverschiebungen, tuberkulöse I 351.
Gelenkverwundungen, breite II 75.
— kleine II 74.
Gelenkwassersucht II 196.
Genu valgum, varum adolescentium II 219.
Geschwülste, Aetiologie der II 231.
— Begriffsbestimmung II 228.
— Behandlung der II 246.
— bindegewebige II 249.
— Einteilung II 229.
— Formen der II 236.
— Kachexie durch II 238.
Geschwülste, metastatische II 237.
— Rezidive II 237.
— teratoide II 433.
— Wachstum der II 236.
Geschwulstdiagnose, allgemeine II 238.
Geschwulsttheorien II 232.
Geschwür, neuroparalytisches II 26.
— syphilitisches I 365, 368.
Geschwüre durch Erfrierung II 122.
Gesichtsaktinomykose I 308.
Gewebe, Zirkulationsstörung im II 1.
Gewebsdegenerationen II 1.
Gewebsfärbung durch Hämoglobinaustritt II 32.
Gewebsnekrose durch Bakteriengifte I 126.
Gewebsverpflanzung I 41.
Gewebsshock I 3.
Gewohnheitskontrakturen II 190.
Gibbus, tuberkulöser I 338.
Gicht II 206.
Gichtknoten II 207.
Gipsverband II 90.
Gliederstarre, angeborene spastische II 191.
Gliedertyphus I 215.
Gliedschwamm I 351.
Gliom II 361.
Globi bei Lepra I 360.
Globulizide Kraft des Körpers I 133.
Gonokokkus I 152.
Granula in Wunden I 35.
Granulation bei Entzündungen I 127.
Granulationen, normale und pathologische I 38.
— Verhalten gegen Eitererreger I 164.
Granulationsgeschwülste I 130.
Granulationsgewebe I 35.
Granulom I 130.
Gumma I 367.
— der Haut I 369.
— der Knochen I 376.
— tuberculosum I 325.
Gummigeschwulst I 367.

H.

Hadernkrankheit I 297.
Halisteresis II 225.
Halsaktinomykose I 308.
Halsdrüsentuberkulose I 329.
Hämagglutinine I 132.
Hämangioendotheliom II 422.
Haemangioma cavernosum II 296.
— simplex II 293.
Hämarthros II 67.
— bei Hämophilie II 209.
Hämatozele II 441.
Hämatome II 31.
— der Schädelhöhle II 103.
— durch Nachblutung II 33.
Hämatom, pulsierendes I 201; II 32, 160.
— subperiostales II 76.
Hämolysine I 132.

Hämophilie I 10.
— Gelenke bei II 209.
Hämorrhoiden II 172.
Hämostatische Mittel I 7.
Hämothorax II 104.
Händedesinfektion I 48.
Handfeuerwaffen, Verletzung durch II 105.
Handpflege der Chirurgen I 52.
Handschuhe für den Operateur I 51.
Harnblase, Mischgeschwülste der II 433.
— Platzen durch Trauma II 104.
Harnröhre, Verätzung II 119.
Haut, Adenom der II 369.
— angeborene Verbildungen der II 142.
— Dauer ihrer Keimfreiheit I 52.
— Desinfektion der I 47.
— Eindringen der Eitererreger I 162.
— Schußverletzung der II 108.
— subkutane Losreißung der II 33.
— völlige Abreißung der II 34.
Hautabschürfungen II 30.
Hautaktinomykose I 310.
Hautfibrome II 251.
Hautfibrom, hartes II 255.
Hautgeschwüre, tuberkulöse I 321.
Hauthorn II 366.
Hautinfiltrat, hämorrhagisches II 31.
Hautkarzinom II 397.
— flaches II 400.
— nach Gumma I 370; II 400.
— papilläres II 405.
— tiefgreifendes II 404.
Hautlappenbildung, Methoden I 107.
Hautlappen, gestielte I 110.
— ungestielte I 112, 114.
Hautlepra I 361.
Hautnaht, Bedeckung der I 22.
— Entfernung der I 23.
Hautnarbe I 34, 37.
Hautnekrose durch Karbol I 26.
— multiple neurotische II 26.
Hautnekrosen nach Esmarchscher Blutleere I 6; II 7.
Hautödem II 144.
Hautquetschungen II 31.
Hautsyphilis I 369.
Hauttransplantation I 41, 114.
Hauttuberkulose I 320.
— Behandlung I 324.
Hautverfärbung durch Hämoglobinaustritt II 32.
Hautwunde, Heilungsdauer I 34.
Heißluftapparat, nach Holländer I 7.
Heißluftapparate, Wirkung der I 134.
Herpes zoster II 181.
— — gangraenosus II 26.
Herzmassage I 97.
Herzstillstand in der Narkose I 96.
Heteroplastik I 41.
Hirngumma I 385.
Hitzschlag II 132.
Hoden, Dermoidzysten des II 434.
— Mischgeschwülste des II 436.
Hodennekrose II 5.
Hodensyphilis I 385.
Hodgkinsche Krankheit II 337.
Höhlen, seröse, pyogene Erkrankung der I 242.
— — Tuberkulose I 357.
Holländers Heißluftapparat I 7.
Höllensteinätzung II 117.
Holzphlegmone I 241.
Hordeolum I 174.
Hornwarze II 366.
Hospitalbrand I 269.
— Erkennung I 271.
Hühnerbrust II 221.
Hutchinsonsche Trias I 369.
Hydarthros II 70, 196.
Hydrozele II 441.
Hydronephrose II 443.
Hydrophobie I 275.
Hydrops articularis chronicus II 196.
— der Gelenke, syphilitischer I 383.
— follicularis ovarii II 448.
— processus vermiformis II 442.
— tuberculosus der Gelenke I 349.
— — der Sehnenscheiden und Schleimbeutel I 355.
— vesicae felleae II 442.
Hygrom, tuberkulöses I 355.
Hyperämie, entzündliche I 124.
— Bedeutung für den Körperschutz I 133.
— künstliche, Biers I 134.
Hyperleukozytose I 134.
Hypernephrom II 375.
Hyperostose, syphilitische I 376, 381.
Hypophysentumor II 437.

I. J.

Ileus durch Volvulus II 8.
Immunisierung I 136.
Immunkörper I 133.
— spezifische, Entstehung I 138.
Impfkarzinom II 396.
Inaktivitätsatrophie II 152.
— nach Frakturen II 87.
Induration, Huntersche I 365.
Infarkt, hämorrhagischer II 178.
Infektion, allgemeine, Schnelligkeit I 132.
— — Schutzkraft gegen I 132.
— Allgemeinstörung durch I 131.
— bakterielle I 121.
— Dispositionserhöhung I 133.
— örtliche Störungen durch I 123.
— putride I 257.
— — Behandlung der I 265.
— — Prophylaxe der I 265.
— — Sitz I 262.
— — Ursachen I 261.
— — Verlauf I 263.
— pyogene, Behandlung der I 166.
— — Eintrittspforten der I 162.
— — Prophylaxe gegen I 170.
— sekundäre I 122.
— toxische I 121.

Infektion, Wesen der I 121.
Infektionserreger, chirurgische I 122.
Infiltration, entzündliche I 126.
Infiltrationsanästhesie I 102.
Infusion von Kochsalzlösung I 13.
Injektionen, endoneurale anästhesierende I 105.
— perineurale anästhesierende I 104.
Initialpapel, syphilitische I 365.
Initialsklerose, syphilitische I 365.
Inklusion, fötale II 439.
Insektenstiche I 272.
Insolatio II 132.
Instrumentarium, chirurgisches für die Praxis I 74.
Instrumente, Rostverhütung I 53.
— Sterilisierung I 53.
Interkostalneuralgie II 182.
Intertrigo II 143.
Inunktionskur I 385.
Jennerisation I 316.
Jodismus I 386.
Jodoformekzem I 27.
Jodoformersatzmittel I 27.
Jodoformgaze, Tamponade mit I 24.
— Zubereitung I 63.
Jodoformglyzerin I 342, 354.
Jodoformintoxikation I 27, 342.
Jodoform, Wirkung des I 24.
Ischämie II 2.
— bei Nekrose der Extremitäten II 5.

K.

Kadaverin I 274.
Kallus I 39; II 84.
— parostaler II 85.
— periostaler II 85.
— Refraktion des II 96.
Kallusbildung II 84.
— fehlende, Knochennaht bei II 98.
— Grad der II 85.
— Hindernisse bei der II 86.
— künstliche Anregung der II 98.
Kallusgeschwülste II 84.
Kalluskonsolidation II 85.
Kälteanästhesie I 101.
Kankroid II 400.
Karbolnekrose I 26; II 9.
Karbolumschläge I 25.
Karbunkel I 172.
— Behandlung I 174.
— Entstehung I 173.
— Erkennung I 174.
— Erreger des I 173.
— Verlauf des I 173.
Karzinom II 389.
— der Haut II 397.
— der Schleimhäute II 406.
— drüsiger Organe II 415.
— Entstehung II 419.
— Formen II 389.
— Histogenese II 390.
Karzinom, makroskopisch II 396.
— Metastasen II 393.
— nach Lupus I 324.
— Prognose II 418.
— Verlauf II 417.
— Wachstum II 391.
Karzinomrezidive II 418.
Katgut und seine Sterilisierung I 65
Kathetersterilisierung I 57.
Kauterisation II 117.
— von Wunden I 16.
Kehlkopf, Sklerom des I 386.
Kehlkopftuberkulose I 326.
Keimfreiheit der Haut, Dauer I 52.
Keloid II 256.
Kephalhämatom II 76.
Keratitis neuroparalytica II 23.
— parenchymatosa I 369.
Kieferklemme, entzündliche II 191.
Kieferkystom, multilokuläres II 384.
Kieferzysten, follikuläre II 385.
— periostale II 386.
Kiemengangfistel II 387.
Kiemengangzyste II 387.
Kinderlähmung, spinale II 192.
Kindsadern II 171.
Knochen, abnorme Beweglichkeit bei Frakturen II 83.
— Erkrankungen der II 213.
— Fehlen von II 213.
— Hypertrophie, angeborene II 214.
— Hypoplasie der II 213.
— pyogene Erkrankung der I 204.
— Quetschung II 76.
— Refraktion von II 96.
— Schußverletzung der II 109.
— Verletzungen II 76.
Knochenabszeß, tuberkulöser I 335.
Knochenatrophie II 214.
Knochenbrüche II 77.
— s. auch Frakturen.
Knochenbrüchigkeit, syphilitische I 382.
Knochendefekte, Verschluß von I 45.
Knocheneinknickungen II 77.
Knochenerkrankung der Perlmutterdreher II 227.
Knochenfissuren II 77.
Knochengewebe, Heilung I 39.
Knochengumma I 376.
Knochenhypertrophie II 216.
Knocheninfraktionen II 77.
Knochenkrepitation II 83.
Knochenmark, Erschütterung des II 87.
Knochenmarkblutungen II 77.
Knochenmarkphlegmone I 205.
Knochennaht II 96.
— Indikationen II 97.
Knochennekrose bei Osteomyelitis I 206.
Knochenplombierung I 221.
Knochenresektionen II 100.
Knochensand I 335.
Knochensequesterbildung bei Osteomyelitis I 207.
Knochensequester, tuberkulöse I 335.

Knochensprünge II 77.
Knochensynostose II 85.
Knochensyphilis I 376.
— Behandlung I 383.
— Erkennung I 382.
Knochenweichheit im Pubertätsalter II 219.
Knochentransplantation I 42, 118.
Knochentuberkulose I 331.
— Behandlung I 341.
— Diagnose I 339.
— Durchbruch der I 336.
— Entstehung I 331.
— Formen der I 338.
— Verlauf I 334.
Knochenverletzungen, offene II 99.
— subkutane II 76.
Knochenwachstumsstörungen durch Osteomyelitis I 222.
Knopfnaht I 18.
Knorpelbrüche, Heilung der II 85.
Knorpelgewebe, Heilung I 39.
Knorpeltransplantation I 42, 118.
Knorpelverletzungen, offene II 99.
Knoten, chirurgischer I 19.
Knotensyphilid I 367, 369.
Koagulationsnekrese I 128.
Kochsalzlösung, Infusion von I 13.
Kokainanästhesie I 101.
Kokain, Ersatzmittel des I 106.
Kokainvergiftung I 105.
Kollaps II 134.
Kollateralkreislauf, Ausbildung eines II 1.
Kolloidkrebs II 410.
Kompressen I 58.
— feuchte I 27, 166.
Kompression, forcierte, zur Blutstillung I 9.
— zur Blutstillung I 9.
Kondylom, spitzes II 365.
Kontrakturen, angeborene II 189.
— arthrogene II 193.
— dermatogene II 189.
— desmogene II 189.
— durch Nervenverletzung II 53.
— myogene II 190.
— nach Verbrennung II 128.
— neurogene II 190.
— Operationen bei II 193.
— paralytische II 192.
— reflektorische II 191.
— spastische II 191.
— tendogene II 189.
Kopfblutgeschwulst II 76.
Kopfhaut, völlige Losreißung der II 34.
Kopftetanus I 282.
Kotabszeß I 265.
Kotphlegmone I 265.
Krampfadern II 171.
Krebskachexie II 417.
Krebsperlen II 398.
Kretinismus, fötaler II 214.
— Knochen bei II 214.
Kribbelkrankheit II 25.
Krupp I 290.
Kürschnernaht I 21.
Kutisstreifen zur Transplantation I 41, 116.

L.

Lähmungen, ischämische II 153.
— nach Erfrierung II 122.
— nach Esmarchscher Blutleere I 6, 153.
— schlaffe, durch Nervenverletzung II 52.
Lapisätzung II 117.
Lappenelephantiasis II 253.
Larynx, Sklerom des I 386.
Larynxödem II 146.
Läsio II 28.
Leberadenom II 375.
Leichengift I 274.
Leichentuberkel I 320.
Leiomyom II 354.
Leitungsanästhesie I 104.
Lentigines II 302.
Leontiasis leprosa I 361.
— ossea II 216.
Lepra I 359.
— Behandlung I 364.
— Erkennung I 364.
— Erreger 359.
— Inkubationszeit I 360.
— maculo-anaesthetica I 363.
— mutilans I 364.
— Nekrosen bei II 23.
— nervorum I 363.
— Prognose I 362.
— tuberosa I 361.
— Verlauf I 360.
Leprazellen I 360.
Leprome I 360.
Leukozytenwanderung bei Entzündungen I 125.
Leukozytenzählung, diagnostische I 135.
Leukozytose, aktive 134.
— posthämorrhagische I 12.
Leukoplakie der Mundhöhle II 407.
Linsenflecken II 302.
Lipofibrom II 270.
Lipom II 268.
Lipoma arborescens II 274.
— — der Gelenke I 345.
— — der Sehnenscheiden I 356.
— pendulum II 272.
— retroperitoneale II 273.
Lipome, Diagnose II 274.
— diffuse II 276.
— Entstehung II 271.
— intermuskuläre II 273.
— subfasziale II 273.
Liquor ferri sesquichlorati I 7.
Lues s. Syphilis.
Luftembolie II 61.
Luftgeschwulst, traumatische II 35.
Lungenabszeß, metastatischer II 178.
Lungenembolie II 178.

Lungenmilzbrand I 297.
Lupus I 321.
Luxationen II 71.
— angeborene II 187.
— Diagnose II 72, 187.
— habituelle II 71.
— s. auch unter Gelenke.
— pathologische II 187.
— tuberkulöser Gelenke I 351.
— unbehandelt bleibende II 72.
Luxationsbehandlung II 73, 187.
Luxationsformen, Bezeichnung der II 72, 187.
Luxationsnebenverletzungen II 73.
Lymphadenitis bei Angina I 192.
— chronica simplex I 200.
— durch Furunkel I 172.
— gummosa I 375.
— inguinalis I 198.
— Komplikationen I 199.
— purulenta I 198.
— — Behandlung I 199.
— simplex I 197.
— — Behandlung I 199.
— tuberculosa I 328.
— — Erkennung I 330.
Lymphämie II 335.
Lymphangieektasien II 179.
Lymphangioendotheliom II 420.
Lymphangioma cavernosum II 302.
— cysticum II 304.
— simplex II 302.
Lymphangitis acuta I 194.
— — Behandlung I 196.
— chronica I 196.
— durch Furunkel I 172.
— Komplikationen I 196.
— tuberculosa I 327.
Lymphapparat, pyogene Erkrankung des I 193.
— Syphilis des I 375.
— Tuberkulose des I 327.
Lymphdrüsen bei syphilitischem Primäraffekt I 366.
Lymphdrüsenentzündung I 197.
Lymphdrüsenhyperplasie, tuberkulöse I 329.
Lymphdrüsenkarzinom II 393.
Lymphektasie der Haut II 65.
Lymphextravasat II 33, 34.
Lymphfisteln II 34, 65.
Lymphgefäßentzündung I 194.
Lymphgefäße, Verletzungen der II 65.
Lymphozytom II 333.
Lymphom, malignes II 336.
— — aleukämisches II 337.
Lymphorrhoe II 65, 180.
Lymphosarkom II 334.
Lymphskrotum II 147.
Lymphzysten II 449.
— traumatische II 33.
Lysol, Nekrose durch II 9.
Lyssa I 275.
— Aeußerung beim Menschen I 276.
Lyssa, Behandlung I 277.
— Infektionsmöglichkeiten I 275.
— Inkubation beim Menschen I 276.
— Prognose I 278.
— Stadien beim Hunde I 275.
— Virus der I 275.

M.

Madurafuß I 312.
Magennaht, s. Darmnaht.
Magensaft, Nekrose durch II 9.
Magenverätzung II 118.
Makrocheilie II 303.
Makroglossie II 303.
Makromelie II 303.
Makrosomie II 214.
Mallein I 303.
Malleus I 301.
Malum perforans pedis II 25.
— Pottii I 338.
— senile II 201.
Mamma, Mischgeschwülste der II 431.
Mammafibrom II 264.
Mammakarzinom II 416.
Massenligaturen I 9.
Mastitis chronica cystica II 374.
Matratzennaht I 22.
Maussymptom II 204.
Melanin II 346.
Melanom II 343.
Melanosarkom II 343.
Melanose II 348.
Melanurie II 348.
Mesenterialgefäße, Embolie der II 11.
Metalldraht und seine Sterilisierung I 65.
Metastasen, bakterielle I 132.
— bei Geschwülsten II 237.
Micrococcus tetragonus I 152.
Mikromelie II 213.
Mikrosomie II 213.
Milchzyste II 447.
Miliartuberkulose, akute allgemeine I 358.
Milzbrand I 295.
— Behandlung I 299.
— Erreger I 295.
— Infektion mit I 297.
— innerer Organe I 297.
— Prognose I 299.
— Prophylaxe I 300.
Milzbrandbazillen, Vorkommen I 296.
Milzbrandkarbunkel I 297.
Milzbrandödem I 298.
Milzbrandpustel I 298.
Milzbrandverlauf I 298.
Mischgeschwülste II 427.
— teratoide II 435.
Mischinfektion I 122.
Mischnarkosen I 98.
Miselsucht I 363.
Möllersche Krankheit II 224.
Morphaea I 363.
Morphium bei der Narkose I 98.

Mumificatio II 3.
Mumifikation durch Erfrierung II 121.
— s. auch Nekrose.
Mundsperrer I 96.
Muskelabszesse, tuberkulöse I 325.
Muskeln, Atrophie der II 152.
Muskelatrophie, arthritische II 152.
— degenerative II 152.
— ischämische II 153.
Muskelatrophien bei Gelenkerkrankung I 232.
Muskelbruch II 36.
Muskelfaszie, subkutane Zerreißung der II 36.
Muskeln, Fehlen von II 151.
Muskelgumma I 373.
Muskelhämatom II 37.
Muskelhernie II 36.
Muskelkallus II 38.
Muskelkontrakturen durch Atrophie II 153.
— ischämische II 153.
— nach Erfrierung II 122.
— nach Zerreißung II 38.
— syphilitische I 373.
Muskellähmung, ischämische II 153.
Muskellymphextravasat II 37.
Muskelnaht II 39.
Muskeln, pyogene Erkrankung der I 239.
Muskelquetschung II 37.
Muskelschmerzen, syphilitische I 373.
Muskelschwund II 152.
Muskelsyphilis I 373.
Muskeltransplantation I 44.
Muskeltuberkulose I 325.
Muskelvarizen II 174.
Muskelverletzungen, offene II 39.
Muskelzerreißung II 37.
Mutterkornbrand II 25.
Myeloidsarkom II 322.
Myelom, multiples II 339.
Myolipom II 270.
Myom, malignes II 354.
Myoma laevicellulare II 354.
— striocellulare II 358.
Myositis fibrosa I 241.
— — syphilitica I 373.
— ossificans circumscripta II 291.
— — progressiva II 290.
— purulenta acuta I 239.
— traumatica fibrosa II 37.
— tuberculosa I 325.
Myotenotomie II 194
Myxödem II 145.
Myxolipom II 270.
Myxom II 339.
Myxosarkom II 339.

N.

Nabeldottergangdivertikel II 389.
Nachblutungen II 61.
Nabelreinigung I 49.
Naht, fortlaufende I 21.
— mit Metallklammern I 22.
— umschlungene Dieffenbachs I 22.
Nahtmaterial, Einheilung oder Resorption I 40.
— und seine Sterilisierung I 64.
Nähte, versenkte I 21.
Narbe, hypertrophische I 38; II 257.
Narbenkontrakturen I 37; II 189.
— nach Tendovaginitis I 238.
Narbenschrumpfung I 37.
Narbenzerrung I 37.
Narkose, Arten der I 98.
— Atmungsregulierung in der I 93.
— Dauer einer I 82.
— Drucklähmung in der II 48.
— Exzitationsstadium I 81.
— Gegenindikation I 100.
— Geschichtliches I 78.
— Kornealreflex in der I 87.
— Leitung der I 82, 84, 92.
— Pulsbeobachtung in der I 88.
— Pupillenprüfung in der I 86.
— Stadien der I 81.
— tiefe, Erhaltung in der I 86.
— tracheotomierter Patienten I 87.
— unterbrochene I 87.
— Vorbereitung des Kranken I 80.
Narkosegefahren bei Diabetes II 17.
Narkoselähmungen I 88, 94; II 48.
Narkosemittel, Wertung der I 99.
Narkosezufälle, Bekämpfung I 94.
Nase, Erfrierung der II 123.
— Sklerom der I 386.
Nasenrachenpolyp, fibröser II 263.
Nasensyphilis I 372.
Naevi II 349.
Naevus flammeus II 294.
— pigmentosus II 349.
— vasculosus II 294.
Nearthrose II 72, 86.
Nebennierenadenom II 375.
Necrosis sicca und humida II 3.
Nekrose II 1.
— angiosklerotische II 13.
— arteriosklerotische I 265; II 13.
— bei Lepra II 23.
— bei Syringomyelie II 23.
— chemische II 9.
— Demarkationszone bei II 3.
— durch Abschnürung II 7.
— — Diabetes II 15.
— — Druck II 6.
— — Einklemmung II 8.
— — Embolie II 10.
— — Ergotismus II 25.
— — Gefäßerkrankungen II 12.
— — Torsion II 8.
— — Trauma II 3.
— — Verbrennung II 126.
— Entstehung der II 1.
— entzündliche I 126, 129.
— Losstoßung einer II 3.
— neuropathischen Ursprungs II 22.

Nekrose, präsenile II 14, 18.
— senile II 13.
— spontane II 10.
— symmetrische II 24.
— syphilitische II 18.
— thermische II 8.
— verschiedener Organe II 4.
— Zeichen drohender II 2.
— Uebergang in putride Phlegmone I 265.
Nekrotisches Gewebe, Ausstoßung des I 40.
Nephritis, Narkosegefahr bei I 80, 93.
Nerven, Entartungsreaktion II 52.
— periphere, Erkrankungen II 180.
— — Verletzungen der II 48.
— Schußverletzung der II 109.
— subkutane Verletzung der II 48.
Nervendegeneration nach Durchtrennung II 51.
Nervendehnung II 184.
— traumatische II 49.
Nervendurchtrennung, Degeneration nach II 51.
Nervenentzündung II 185.
Nervenerschütterung II 48.
Nervenextraktion II 183.
Nervenfibrom II 264.
Nervenlähmung durch Kallusmasse II 48.
Nervenlepra I 363.
Nervenluxation II 50.
Nervennaht II 53.
Nervennaevi II 351.
Nervenpfropfung II 55.
Nervenplastik II 55.
Nervenquetschung II 48.
Nervenregeneration II 51.
Nervenshock II 48.
Nervensystem, Alteration durch Toxine I 139.
Nerventransplantation I 44.
Nervenverletzung, Folgen II 52.
— offene II 50.
— — Behandlung der II 53.
— elektrische Prüfung bei II 52.
Nervenzerreißung, subkutane II 49.
Neuinfektion I 122.
Neuralgie II 180.
— Behandlung II 182.
— Diagnose II 182.
— Ursachen II 181.
— verletzter Nerven II 53.
Neurektomie II 183.
Neuritis II 185.
— chronica verletzter Nerven II 53.
— Erkennung II 186.
— nodosa II 185.
Neuroepitheliom II 363.
Neurofibrom II 264.
Neurofibroma cirsoides II 265.
Neuroglioma ganglionare II 363.
Neurolysis II 49.
Neurom II 360.
Neurotomie II 183.
Nierenadenom II 375.
Nierenfibrom II 264.
Nieren, Mischgeschwülste der II 431.
Noma I 266.

O.

Oberstsche Anästhesie I 104.
Oedema ex vacuo II 145.
Oedeme, cyanotische, nach Erfrierungen II 122.
— nach Frakturen II 88.
Oedem, entzündliches I 126; II 144.
— malignes I 266.
Odontom II 289.
Ohnmacht II 134.
Oelzysten II 270.
Omentlipom II 273.
Operation, aseptische I 68.
— im Hause des Kranken I 77.
— Nachbehandlung des Kranken I 72.
— Vorbereitung des Instrumentariums I 69.
— Vorbereitung des Kranken I 68.
Operationen, Hämatome nach II 33.
— osteoplastische I 119.
Operationsbedarf für die Praxis I 74.
Operationsgebiet, Desinfektion des I 52, 68.
Operationshandschuhe I 51.
Operationsräume I 66.
Operationswäsche, Sterilisierung I 61.
Operationswunde, Infizierungsmöglichkeiten I 69.
— Störung des Verlaufes I 73.
— Verbandwechsel I 73.
— Versorgung der I 71.
Opisthotonus I 282.
Orchitis syphilitica I 385.
Organerkrankungen, pyogene I 242.
Organteile, Transplantation von I 44.
Osteoarthritis chronica deformans II 200.
Osteoarthropathie hypertrophiante pneumique II 217.
Osteochondritis dissecans II 71, 203.
— syphilitica I 381, 384.
Osteochondrosarkom II 277.
Osteoidsarkom II 321.
Osteoklase II 96.
Osteom II 284.
— totes II 288.
Osteome der Weichteile II 289.
Osteomalacia chronica deformans hypertrophica II 226.
Osteomalacie II 225.
— porotische II 214.
Osteomyelitis acuta, Allgemeininfektion bei I 215.
— — der Gelenkgebiete I 213.
— — Erkennung I 216.
— — haemorrhagica I 215.
— eitrige, Sitz I 211.
— — Vorkommen I 211.

Osteomyelitis fibrosa II 226.
— gummosa I 379.
— hämatogene, Entstehung I 208.
— — Erreger I 204.
— — Verlauf I 205.
— Knochenneubildung bei I 207.
— malleosa I 302.
— ossificans (scleroticans) I 208.
— purulenta, bakterielle Formen I 222.
— — acuta, Behandlung I 216.
— — — Komplikationen I 214.
— — — multiple Form I 213.
— — — Verlauf I 212.
— — chronica I 217.
— — — Behandlung I 220.
— — — Erkennung I 219.
— — — Formen I 218.
— — Folgeerscheinungen I 221.
— — tuberculosa I 336.
— rezidive I 222.
— sekundäre I 224.
— serosa I 214.
— sklerosierende I 218.
— typhosa I 223.
Osteoporose II 214.
Osteopsathyrose II 214.
— syphilitische I 382.
— idiopathische II 216.
Osteosarkom II 320.
— Beispiele für die Diagnose II 329.
— Erkennung II 324.
Osteosklerose durch Phosphor I 224.
— syphilitische I 376.
Osteotomie II 100.
Ostitis I 204.
— deformans II 226.
— — syphilitica I 381.
— granulosa I 346.
— gummosa I 379.
— rarefizierende II 216.
— tuberculosa I 331.
— — diffusa I 336.
Othämatom II 77.
Ovarien, Dermoidzysten der II 433.
— Mischgeschwülste der II 436.
Ozaena I 372.

P.

Pachydermia acquisita II 146.
Pachydermie II 145.
Panaritium I 179.
— tendinosum I 237.
Panarthritis bei Hämophilie II 209.
Pankreassaft, Nekrose durch II 10.
Panphlebitis, fibröse II 172.
Papillom II 364.
— neuropathisches II 351.
Paquelinscher Apparat zur Blutstillung I 7.
Paraffininjektionen I 45.
Paraphimose, Gangrän durch II 8.
Pectus carinatum II 221.
Pemphigus leprosus I 364.
Penghawar-Djambi I 7.
Penis, Gangrän des II 8.
Penisknochen II 289.
Pergamentknistern II 324.
Periadenitis tuberculosa I 328.
Periangitis tuberculosa I 358.
Periarteriitis I 201.
Periostfibrom II 263.
Periostitis I 204.
— akute, hämatogene I 213.
— diffusa syphilitica I 381.
— gummosa I 376.
— ossificans I 208.
— — tuberculosa I 336, 347.
— serosa I 214.
Periphlebitis I 202.
Peritheliom II 422.
Peritoneum, Fibrom des II 267.
Peritonitis tuberculosa I 357.
Perivasculitis syphilitica I 367, 369.
Perlgeschwulst II 382.
Perlmutterdreher, Knochenerkrankung der II 227.
Perniones II 123.
Pfeilgifte I 274.
Pfropfung von Gewebe I 41.
Pfundnase II 150.
Phagedaena nosocomialis I 269.
— superficialis et profunda I 270.
Phagozythose I 135.
Phlebektasie, Ulzera durch II 19.
Phlebektasien II 171.
Phlebitis chronica hyperplastica I 202.
— purulenta I 202.
Phlebolith II 172.
Phlegmasia alba dolens II 177.
Phlegmone, Arten I 179.
— Behandlung I 181.
— Entstehung I 179.
— Erreger der I 179.
— gangräneszierende, bei Diabetes II 16.
— Gefahren der I 181.
— intermuskuläre I 241.
— putride, Verlauf I 264.
— seropurulente I 128.
— subfasziale I 241.
— subkutane I 179.
— Verlauf I 179.
Phosphorkiefernekrose I 224.
Phosphornekrose, Behandlung I 226.
Pigmentmäler, -naevi II 349.
Plaques opalines I 372.
Plastische Operationen, Einteilung I 107.
— — Grundregeln I 112.
Plattenepithelkrebs der Haut II 397.
— der Schleimhaut II 407.
Plattennaht I 22.
Pleuritis tuberculosa I 357.
Pneumatocele cranii II 442.
Pneumokokkus I 150.
Pneumonie, Erreger der I 150.
Podagra II 206.
Poliomyelitis anterior II 192.

Polydaktylie II 213.
Polyneuritis II 185.
Polyposis recti et intestini crassi II 372.
Polyp, villöser II 366.
Prellungen II 30.
Primäraffekt, syphilitischer I 365.
— — Behandlung I 366.
— — Erkennung I 366.
Psammom II 424.
Proteus vulgaris I 259.
Pseudarthrose II 86.
— Behandlung II 98.
Pseudoleukämie II 337.
Pseudoparalyse, syphilitische I 381.
Ptomaine I 258.
Pulpa bei Hospitalbrand I 270.
Pustula maligna I 298.
Pyämie I 122, 246.
Pyozyaneus I 154.
Pyosephthämie I 258.

Q.

Quetschungen II 28.

R.

Rabies I 275.
Radiumstrahlen, Geschwüre durch II 9.
— Verbrennung durch II 131.
Rankenangiom II 299.
Rankenneurom II 265.
Raynaudsche Krankheit II 24.
Reclus' lokale Anästhesie I 102.
Reflexasphyxie in der Narkose I 95.
Reflexatrophie II 152.
— nach Frakturen II 87.
Reinfektion I 122.
Reiskörper der Gelenke I 345.
Reiskörperhygrom I 355.
Reitknochen II 291.
Resorptionsfieber I 248.
Retentionszysten II 442.
Rhabdomyom II 358, 433.
Rhachitis II 218.
— Allgemeinerscheinungen bei II 222.
— Anatomie der II 218.
— Ausgang der II 222.
— Behandlung der II 223.
— der einzelnen Knochen II 220.
— fötale II 214.
— Ursachen II 219.
Rhinophyma II 150.
Rhinosklerom I 386.
Riesenzellsarkom II 315.
Risus sardonicus I 281.
Röhrendrainage I 27.
Röntgenstrahlen, Geschwüre durch II 9.
— Verbrennung durch II 131.
Rose I 182.
Rosenkranz, rhachitischer II 221.
Rotlauf I 182.
Rotz I 301.
Rotz, Behandlung I 303.
— chronischer I 302.
— Erkennung I 303.
— Erreger I 301.
— Erscheinungen I 301.
— Uebertragung I 301.
Rückenmark, subkutane Verletzung II 104.
Rückenmarksanästhesie I 105.
Rückenmarkserschütterung II 30.

S.

Säbelscheidenform der Tibia, rhachitische II 221.
— — — syphilitische I 381.
Sacharomycosis hominis I 250.
Salbenverbände I 27, 166.
Salpetersäure, Aetzung mit II 117.
Sanatio per primam intentionem I 30.
— — secundam intentionem I 30, 35.
Saprämie I 122.
Sarkom II 308.
— bindegewebiges II 313.
— Bösartigkeit II 311.
— Entstehung II 312.
— kavernöses II 310.
— teleangiektatisches II 310.
Sattelnase, syphilitische I 379.
Satyriasis I 361.
Sauerstoffzuführung bei der Infusion I 15.
Säuferwahnsinn II 138.
Säuglingsskorbut II 224.
Säuren, Nekrose durch II 9.
Schädelhöhle, Hämatome der II 103.
Schanker, harter I 365.
Schaumorgane I 266.
Schieber zur Unterbindung I 7.
Schiefhals, rheumatischer II 190.
Schienenverband II 90.
Schilddrüsenadenom II 375.
Schilddrüsengewebe, Transplantation von I 44.
Schimmelbuschs Sterilisierungsapparat für die Praxis I 61.
Schlangenbisse I 272.
— Behandlung I 273.
Schlangengift, Wirkung I 272.
Schleichs örtliche Anästhesie I 102.
Schleimbeutel, Erkrankungen der II 156.
— Hygrome der II 156.
— pyogene Erkrankung der I 236.
— Syphilis der I 384.
— Verletzungen der II 47.
Schleimbeuteltuberkulose I 355.
Schleimhaut, Eindringen der Eitererreger I 162.
— Erysipel I 191.
— Oedem der I 190; II 146.
— Phlegmone I 190.
Schleimhäute, Desinfektion der I 53.
— Phlegmone der verschiedenen I 191.
— pyogene Erkrankung der I 189.

Schleimhautadenom II 370.
Schleimhautblutung, Stillung der I 5, 7.
Schleimhautentzündung, Behandlung I 192.
— Entstehung der I 189.
— Erreger I 189.
— Komplikationen I 192.
Schleimhautfibrom II 261.
Schleimhautkarzinom II 406.
Schleimhautkatarrh I 190.
Schleimhautlepra I 361.
Schleimhautnaht I 20.
Schleimhautpapeln I 372.
Schleimhautsyphilis I 372.
Schleimhauttransplantation I 42, 118.
Schleimhauttuberkulose I 326.
— Behandlung I 327.
Schleimhautverletzungen II 34.
Schleimzysten II 446.
Schlottergelenk, paralytisches II 188.
Schlottergelenke nach Quetschung II 67.
Schmerzpunkte bei Neuralgie II 182.
Schmetterlingsbruch II 110.
Schmetterlingsfigur des Lupus I 323.
Schmierkur I 385.
Schneeballenknirschen bei Gelenktuberkulose I 350.
— bei Hämatomen II 32.
Schreibkrampf II 191.
Schußverletzungen II 105.
— Erscheinungen der II 107.
Schußwunde, Diagnose II 114.
Schußwunden, Behandlung I 23; II 115.
— Infektion von II 113.
Schutzstoffe gegen Infektionen I 132.
Schutzstoffvermehrung gegen Infektionen I 133.
Schwämme, Sterilisierung von I 62.
Schweißdrüsenadenom II 370.
Schwielengumma I 373.
Scrophuloderma I 325, 328.
Sehnendurchschneidung II 193.
Sehnenganglion II 154.
Sehnenluxation II 41.
Sehnennaht II 42.
Sehnenplastik II 46.
Sehnenquetschung II 40.
Sehnenscheiden, Ergüsse in die II 155.
— Erkrankungen der II 154.
— Ganglion der II 155.
— pyogene Erkrankung der I 236.
— Syphilis der I 384.
— Uratablagerungen in II 156.
— Verletzungen der II 47.
Sehnenscheidentuberkulose I 355.
Sehnentransplantation I 44; II 46.
Sehnenverdickungen II 154.
Sehnenverkürzung II 195.
Sehnenverlagerung II 46.
Sehnenverlängerung II 195.
Sehnenverletzung, offene II 42.
— subkutane II 40.
Sehnenverpflanzung II 195.
Sehnenzerreißung II 40.
Seide und ihre Sterilisierung I 64.
Seife und Seifenspiritus zur Desinfizierung I 50.
Seitenkettentheorie Ehrlichs I 136.
Senkungsabszesse I 319, 338, 341.
Sepsin I 258, 259.
Septikämie I 122, 245.
Septikopyämie I 245.
Serosaflächen, Zusammenwachsen durchtrennter I 39.
Serum, inaktives I 133.
Shock II 135.
— Erkennung II 137.
— örtlicher II 29.
— psychischer II 136.
Silkwormgut und seine Sterilisierung I 64.
Skalpierungen II 34.
Skelettatrophien, angeborene II 213.
Skirrhus II 416.
Skleradenitis syphilitica I 367.
Sklerom der oberen Luftwege I 386.
Skoliose, habituelle II 219.
Skrofulose I 331.
Sommersprossen II 302.
Sonnenstich II 132.
Spätrhachitis II 220.
Spätsyphilis I 367, 369.
Speicheldrüsen, Mischgeschwülste II 428.
Speicheldrüsenadenom II 373.
Speichelzysten II 446.
Speiseröhre, Verätzung II 118.
Spermatozele II 448.
Spondylitis tuberculosa I 338.
— chronische ankylosierende II 200.
— typhosa I 223.
Spontanfrakturen bei Knochenatrophie II 215.
— durch Osteomyelitis I 221.
Spontanluxationen durch Osteomyelitis I 221.
Sprengwirkung von Geschossen II 106.
Spritzensterilisierung I 57.
Staphylokokken I 144.
Stauungsbehandlung der Gelenktuberkulose I 354.
Stauungsblutung II 104.
Sterilisierungsapparat, Schimmelbuschs, für die Praxis I 61.
Stichwunden, Behandlung I 23.
Stomatitis mercurialis I 385.
Strahlenpilz I 304.
Streckverband bei Frakturen II 92.
Streptokokken I 147.
Struma suprarenalis II 375.
Sublimatvergiftung I 53.
Subluxationen II 71, 187.
Sugillationen II 31.
Sykosis I 173.
Syndactylia cutanea II 142.
Synostose I 231.
Synovitis acuta purulenta I 214.
— chronica serosa II 196.
— purulenta I 229.
— serosa und serofibrinosa I 228.

Synovitis sicca II 154.
— suppurativa tuberculosa I 344.
Syphilid, papulo-serpiginöses I 369.
Syphilide, sekundäre I 367.
Syphilis I 364.
— Allgemeinbehandlung I 385.
— Eruptionsperiode I 367.
— galoppierende I 367.
— hereditaria I 367, 369.
— Inkubationszeit I 365.
— Latenzperiode I 367.
— Primäraffekt I 365.
— Spätformen I 367.
— tertiäre I 367, 369.
Syphilom I 367, 369.
Syringomyelie, Nekrosen bei II 23.

T.

Tabes, Arthropathie bei II 204.
Talgdrüsenadenom II 369.
Talgdrüsenkarzinom II 398.
Tamponade I 23.
— inzidierter Eiterherde I 168.
— zur Blutstillung I 6, 9.
Tamponarten I 58.
Temperaturerhöhung, Ursache I 139.
Tenalgia crepitans II 155.
Tendovaginitis crepitans II 155.
— acuta purulenta I 237.
— gonorrhoica I 239.
— tuberculosa I 356.
Tenorhaphie II 44.
Tenotomie II 193.
Teratome II 437.
Tetanus I 278.
— Behandlung I 283.
— cephalicus I 282.
— chronischer I 282.
— Erkennung I 282.
— Erreger I 279.
— facialis I 283.
— Häufigkeit I 280.
— hydrophobicus I 282.
— Infektion mit I 280.
— Inkubationszeit I 281.
— neonatorum I 282.
— paralyticus I 283.
— Prognose I 282.
— Prophylaxe I 286.
— puerperalis I 282.
— Verlauf I 281.
— Wundcharakter bei I 281.
Tetanusantitoxin, Beurteilung I 283.
— Wirkungsweise I 283.
Tetragonus (Micrococcus) I 152.
Thermokauter zur Blutstillung I 7.
Thiersch'sche Lappen I 114.
Thromben, Erweichung der II 177.
— Unterscheidung II 175.
Thrombenbildung bei Gefäßverletzung I 40.
Thromboarteriitis purulenta I 201.
Thrombolymphangitis I 195.
Thrombophlebitis, Prophylaxe einer Allgemeininfektion I 203.
— purulenta I 202.
Thrombose II 175.
— Behandlung II 179.
— nach Gefäßverletzung II 57, 61.
— Entstehung II 176.
— Erscheinungen der II 177.
— marantische II 176.
— Nekrose durch II 12.
Tonsillartuberkulose I 326.
Tophi I 377.
— uratici II 207.
Torsion als Blutstillung I 9.
Totenlade in Knochen I 208.
Tourniquet I 5.
Toxalbumine I 258.
Toxine I 135.
— Nekrose durch II 10.
— Wirkung der I 138.
Transplantation I 41.
Transplantationen, Haut- I 114.
Transplantation von Knochen I 118.
— von Knorpel I 118.
— von Schleimhaut I 118.
Trauma II 28.
Tripper, Erreger des I 152.
Trismus I 281.
Tubercula dolorosa II, 265.
Tuberculosis cutis verrucosa I 320.
Tuberkel I 317.
Tuberkelbacillus I 313.
Tuberkulin I 315.
Tuberkulose I 313.
— Disposition zur I 317.
— Immunisierung gegen I 315.
— lokale, Allgemeinbehandlung I 357.
— Uebertragung der I 316.
— Wirkung auf die Gewebe I 317.
Tuberkulosin I 315.
Tumor albus I 351.
Tumoren, teratoide II 433.
Tupfer I 58.
Tupfmaterial für Operationen I 62.
Turnerknochen II 292.
Typhus, Erreger des I 158.

U.

Ueberwendlingsnaht I 21.
Ulcus cruris varicosum II 19.
— — — Behandlung II 21.
— — — Erkennung II 20.
— durum I 365.
— gummosum I 368.
Umstechung I 8.
Unterbindungsmaterial I 7.
— und seine Sterilisierung I 64.
Unterbindung von Gefäßen I 7.
Unterschenkelgeschwür, variköses II 19.
Urachusfisteln und -zysten II 388.

Urin, Fettausscheidung im, nach Frakturen II 84.
— Nekrose durch II 10.
Urininfiltration, putride Phlegmone durch I 264.
Urogenitalsystem, Mischgeschwülste des II 431.
Urticaria, gangränöse II 26.

V.

Vagina, Mischgeschwülste der II 432.
Varikozele II 173.
Varix aneurysmaticus II 164.
Varizen II 171.
— anastomosierende II 172.
— Gefahren der II 174.
— Geschwüre durch II 19.
Vasculitis syphilitica I 367, 369.
Venaesectio I 12.
Venenstein II 172.
Venenthrombose II 177.
— nach Frakturen II 88.
Verätzungen, Behandlung der II 119.
Verbände, feuchte I 166, 170.
— Salben- I 166, 170.
Verbandmull I 58.
Verbandpolsterung I 58.
Verbandstoffe, Sterilisierung der I 58.
Verbandwatte I 58.
Verbandwechsel I 73.
Verblutung I 11.
Verbrennung II 124.
— Allgemeinerscheinungen durch II 129.
— Grade der II 124.
— Ursachen II 124.
Verbrennungsnarbe II 128.
Verbrennungstod II 130.
Verkohlung II 129.
Verletzungen, chemische II 117.
— — Behandlung II 119.
— mechanische II 28.
— thermische II 119.
Verrenkungen II 71, 187.
Verruca carnea II 251.
Verstauchung II 68.
Verwundungen II 28.
Volvulus, Gangrän durch II 8.
Vox rauca leprosa I 361.

W.

Wangenbrand I 266.
Warze, weiche II 251.
Wasserkrebs I 266.
Wasserstoffsuperoxyd als Hämostatikum I 7, 9.
— als Wundreinigungsmittel I 17.
Weiberknoten I 19.
Weinnase II 150.
Wildes Fleisch I 39.
Wirbelsäule, Einknickung durch Tuberkulose I 338.
— Versteifung der II 200.
Wirbelsäulenkaries, syphilitische I 381.
Wolf II 143.
Wundbehandlung I 4.
— offene I 23.
— trockene und feuchte I 25.
Wundbelag I 35.
Wundblutung I 3.
Wunddiphtherie I 294.
Wunddrainage I 23.
Wunde I 1.
— Eignung zur Naht I 18.
— s. auch Operationswunde.
Wunden durch Sektionen I 16.
— infizierte, Behandlung I 17.
Wundfieber I 73.
— aseptisches I 73.
Wundflüssigkeit I 35.
Wundformen I 1.
Wundgranulation I 35.
Wundheilung I 30.
— Aussichten der I 4, 18.
— primäre (per primam) I 30.
— sekundäre (per secundam) I 30, 35.
— unterm Schorfe I 38.
Wundinfektion I 15.
— durch Giftstoffe I 272.
— Erreger der I 143.
— primäre, bei Schußverletzung II 113.
— putride I 257.
— — Behandlung I 265.
— — Erreger der I 258.
— — Prophylaxe I 265.
— — Ursachen I 261.
— — Verlauf I 263.
— sekundäre, bei Schußverletzung II 114.
— Verhütung beim Notverband I 15.
— Wesen der I 121.
Wundnaht I 18.
— Material zur I 18.
Wundreinigung I 17.
Wundschmerz I 3, 72.
Wundstarrkrampf I 278.
— s. auch Tetanus.
Wundstupor I 3, II 29.
Wundtamponade I 23.
Wurm I 302.
Wutkrankheit I 275.
— s. auch Lyssa.
Wut, rasende und stille I 275.

X.

Xanthelasma II 353.
Xanthom II 353.

Z.

Zähne, Hutchinsonsche I 369.
Zapfennaht I 22.

Zerreißungen II 29.
Zermalmungen II 29.
Zipperlein II 206.
Zottengelenk, tuberkulöses I 345.
Zottenpolyp II 366.
Zungenaktinomykose I 309.
Zungensyphilis I 372.
Zwerchsackdermoid II 378.
Zwerge, rhachitische II 220.
Zwergwuchs, allgemeiner II 213.
Zylindrom II 425.
Zystadenom II 373.
Zysten II 441.
— branchiogene II 386.
— embryonale II 386.
Zystizerkuszyste II 455.
Zystenhygrome, kongenitale II 305.

WELLCOME LIBRARY INSTITUTE

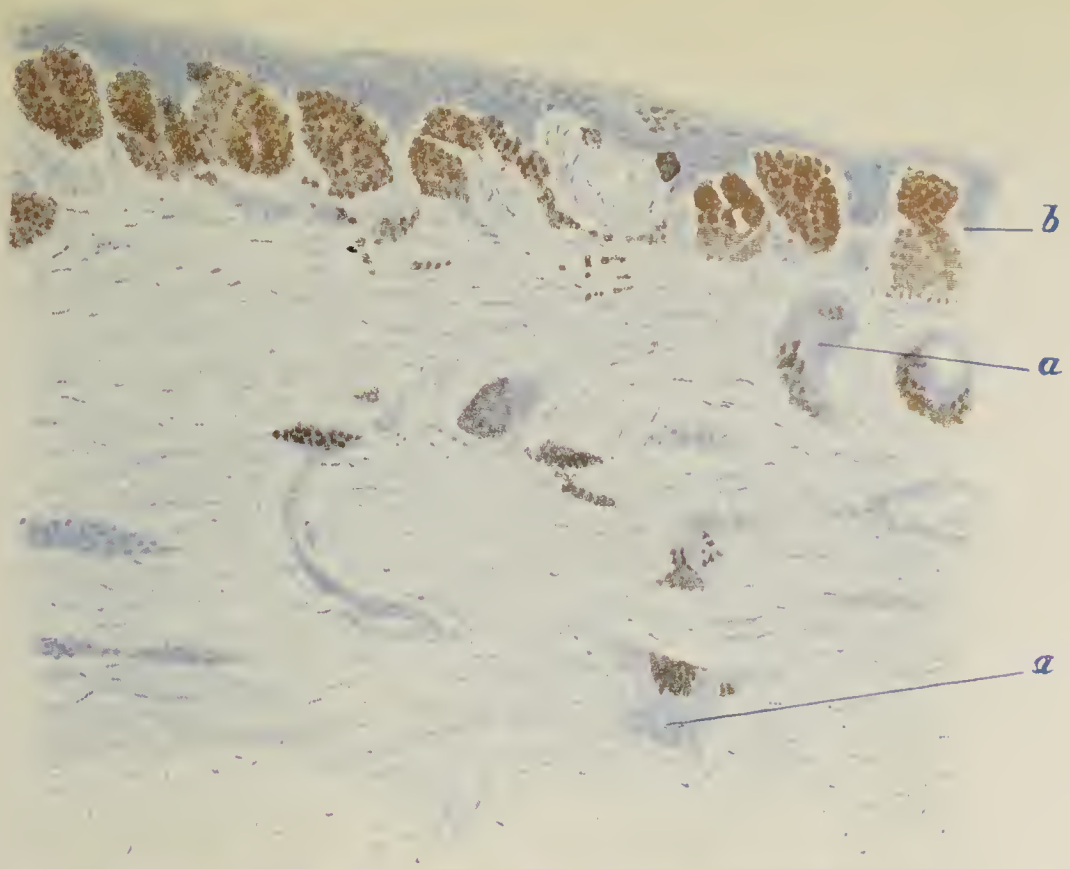

1. Flacher Pigmentnävus.

a) Nävuszellenhaufen im Bindegewebe mit Chromatophoren.

b) Pigmentzellenhaufen in und unter der Epidermis.

6. Abschnitt. II. A. Kapitel 6. d. S. 352.

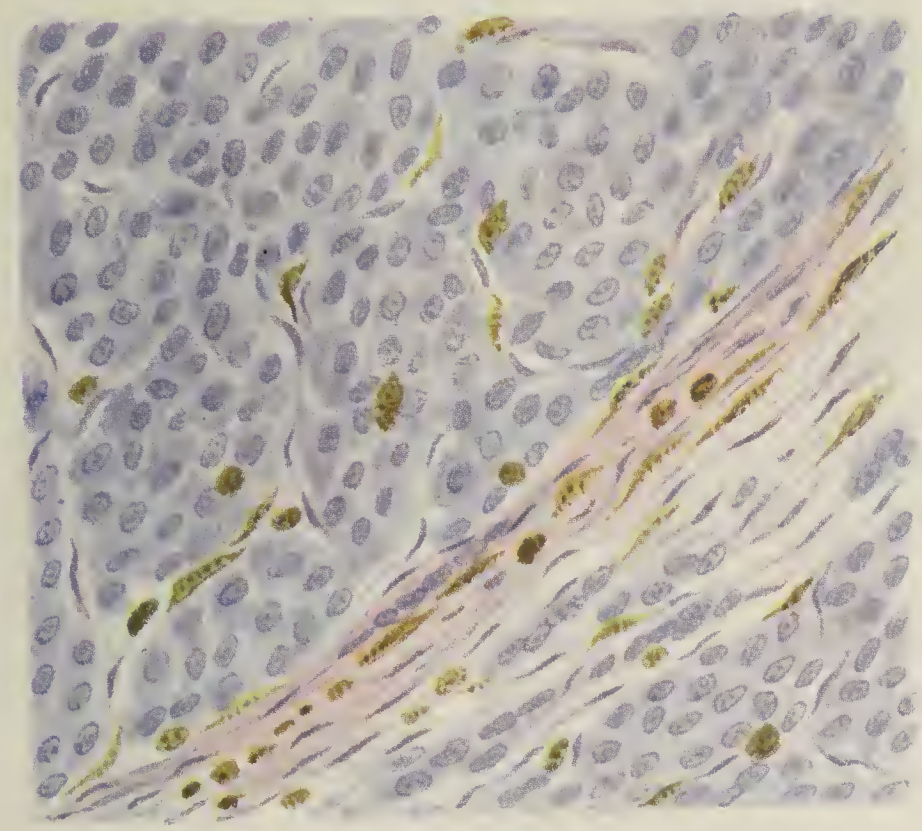

2. Alveolär gebautes Hautmelanom.

6. Abschnitt. II. A. Kapitel 6. d. S. 345.

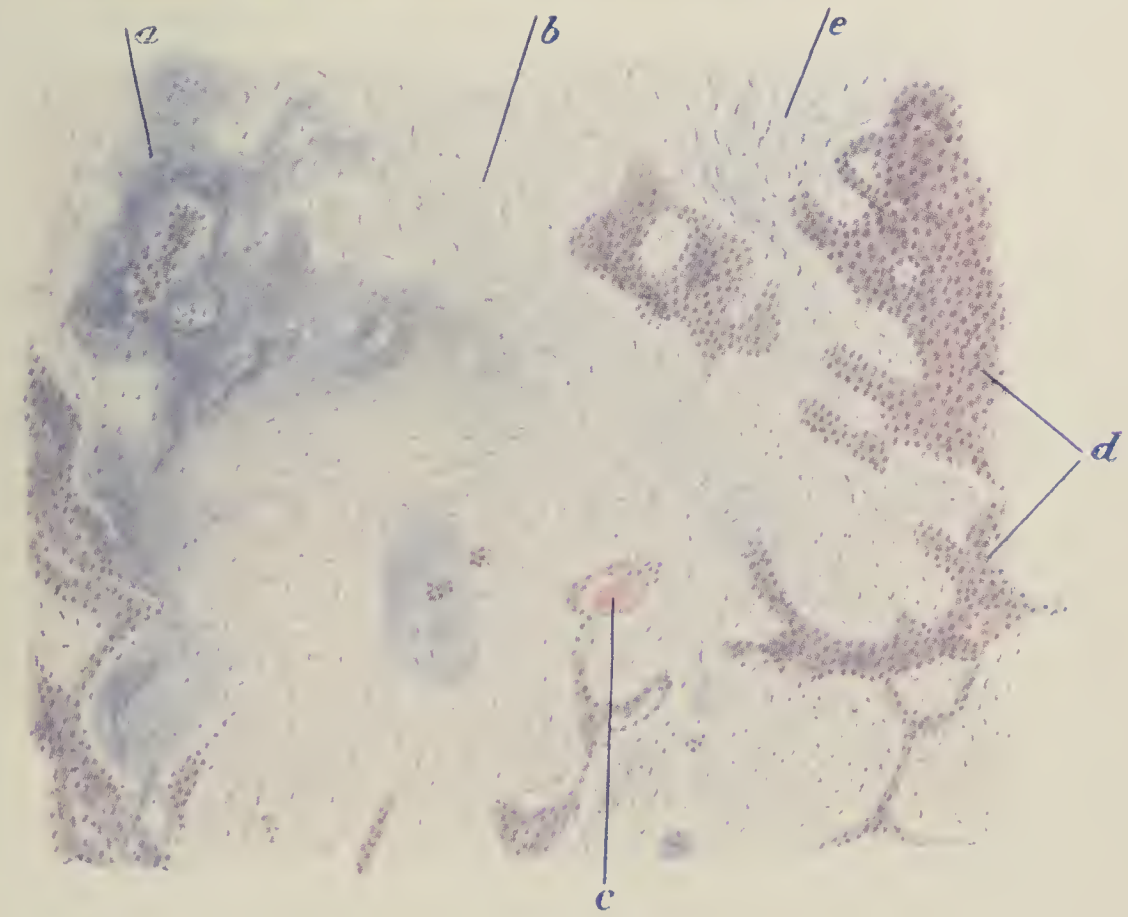

3. Mischtumor der Parotis.

a) Knorpel.

b) Fibromähnliches Zwischengewebe.

d) Epitheliale Stränge mit drüsenartigem Bau und hyalinem Inhalt (c).

e) Sarkomähnliches Zwischengewebe.

6. Abschnitt. II. F. Kapitel 1. S. 130.

Angeborene (seitliche) Kiemengangsfistel.

a) Reste von flimmerndem Zylinderepithel.
b) Lymphfollikel.
c) Längsmuskulatur des Fistelganges.

6. Abschnitt. II. D. Kapitel I, c, ε. S. 387.

WELLCOME
LIBRARY
TITUTE

Riley Dunn & Wilson Ltd
EXPERT CONSERVATORS & BOOKBINDERS